This is a digital copy of a book that was preserved for generations on library shelves before it was carefully scanned by Google as part of a project to make the world's books discoverable online.

It has survived long enough for the copyright to expire and the book to enter the public domain. A public domain book is one that was never subject to copyright or whose legal copyright term has expired. Whether a book is in the public domain may vary country to country. Public domain books are our gateways to the past, representing a wealth of history, culture and knowledge that's often difficult to discover.

Marks, notations and other marginalia present in the original volume will appear in this file - a reminder of this book's long journey from the publisher to a library and finally to you.

Usage guidelines

Google is proud to partner with libraries to digitize public domain materials and make them widely accessible. Public domain books belong to the public and we are merely their custodians. Nevertheless, this work is expensive, so in order to keep providing this resource, we have taken steps to prevent abuse by commercial parties, including placing technical restrictions on automated querying.

We also ask that you:

+ *Make non-commercial use of the files* We designed Google Book Search for use by individuals, and we request that you use these files for personal, non-commercial purposes.

+ *Refrain from automated querying* Do not send automated queries of any sort to Google's system: If you are conducting research on machine translation, optical character recognition or other areas where access to a large amount of text is helpful, please contact us. We encourage the use of public domain materials for these purposes and may be able to help.

+ *Maintain attribution* The Google "watermark" you see on each file is essential for informing people about this project and helping them find additional materials through Google Book Search. Please do not remove it.

+ *Keep it legal* Whatever your use, remember that you are responsible for ensuring that what you are doing is legal. Do not assume that just because we believe a book is in the public domain for users in the United States, that the work is also in the public domain for users in other countries. Whether a book is still in copyright varies from country to country, and we can't offer guidance on whether any specific use of any specific book is allowed. Please do not assume that a book's appearance in Google Book Search means it can be used in any manner anywhere in the world. Copyright infringement liability can be quite severe.

About Google Book Search

Google's mission is to organize the world's information and to make it universally accessible and useful. Google Book Search helps readers discover the world's books while helping authors and publishers reach new audiences. You can search through the full text of this book on the web at `http://books.google.com/`

Über dieses Buch

Dies ist ein digitales Exemplar eines Buches, das seit Generationen in den Regalen der Bibliotheken aufbewahrt wurde, bevor es von Google im Rahmen eines Projekts, mit dem die Bücher dieser Welt online verfügbar gemacht werden sollen, sorgfältig gescannt wurde.

Das Buch hat das Urheberrecht überdauert und kann nun öffentlich zugänglich gemacht werden. Ein öffentlich zugängliches Buch ist ein Buch, das niemals Urheberrechten unterlag oder bei dem die Schutzfrist des Urheberrechts abgelaufen ist. Ob ein Buch öffentlich zugänglich ist, kann von Land zu Land unterschiedlich sein. Öffentlich zugängliche Bücher sind unser Tor zur Vergangenheit und stellen ein geschichtliches, kulturelles und wissenschaftliches Vermögen dar, das häufig nur schwierig zu entdecken ist.

Gebrauchsspuren, Anmerkungen und andere Randbemerkungen, die im Originalband enthalten sind, finden sich auch in dieser Datei – eine Erinnerung an die lange Reise, die das Buch vom Verleger zu einer Bibliothek und weiter zu Ihnen hinter sich gebracht hat.

Nutzungsrichtlinien

Google ist stolz, mit Bibliotheken in partnerschaftlicher Zusammenarbeit öffentlich zugängliches Material zu digitalisieren und einer breiten Masse zugänglich zu machen. Öffentlich zugängliche Bücher gehören der Öffentlichkeit, und wir sind nur ihre Hüter. Nichtsdestotrotz ist diese Arbeit kostspielig. Um diese Ressource weiterhin zur Verfügung stellen zu können, haben wir Schritte unternommen, um den Missbrauch durch kommerzielle Parteien zu verhindern. Dazu gehören technische Einschränkungen für automatisierte Abfragen.

Wir bitten Sie um Einhaltung folgender Richtlinien:

+ *Nutzung der Dateien zu nichtkommerziellen Zwecken* Wir haben Google Buchsuche für Endanwender konzipiert und möchten, dass Sie diese Dateien nur für persönliche, nichtkommerzielle Zwecke verwenden.

+ *Keine automatisierten Abfragen* Senden Sie keine automatisierten Abfragen irgendwelcher Art an das Google-System. Wenn Sie Recherchen über maschinelle Übersetzung, optische Zeichenerkennung oder andere Bereiche durchführen, in denen der Zugang zu Text in großen Mengen nützlich ist, wenden Sie sich bitte an uns. Wir fördern die Nutzung des öffentlich zugänglichen Materials für diese Zwecke und können Ihnen unter Umständen helfen.

+ *Beibehaltung von Google-Markenelementen* Das "Wasserzeichen" von Google, das Sie in jeder Datei finden, ist wichtig zur Information über dieses Projekt und hilft den Anwendern weiteres Material über Google Buchsuche zu finden. Bitte entfernen Sie das Wasserzeichen nicht.

+ *Bewegen Sie sich innerhalb der Legalität* Unabhängig von Ihrem Verwendungszweck müssen Sie sich Ihrer Verantwortung bewusst sein, sicherzustellen, dass Ihre Nutzung legal ist. Gehen Sie nicht davon aus, dass ein Buch, das nach unserem Dafürhalten für Nutzer in den USA öffentlich zugänglich ist, auch für Nutzer in anderen Ländern öffentlich zugänglich ist. Ob ein Buch noch dem Urheberrecht unterliegt, ist von Land zu Land verschieden. Wir können keine Beratung leisten, ob eine bestimmte Nutzung eines bestimmten Buches gesetzlich zulässig ist. Gehen Sie nicht davon aus, dass das Erscheinen eines Buchs in Google Buchsuche bedeutet, dass es in jeder Form und überall auf der Welt verwendet werden kann. Eine Urheberrechtsverletzung kann schwerwiegende Folgen haben.

Über Google Buchsuche

Das Ziel von Google besteht darin, die weltweiten Informationen zu organisieren und allgemein nutzbar und zugänglich zu machen. Google Buchsuche hilft Lesern dabei, die Bücher dieser Welt zu entdecken, und unterstützt Autoren und Verleger dabei, neue Zielgruppen zu erreichen. Den gesamten Buchtext können Sie im Internet unter `http://books.google.com` durchsuchen.

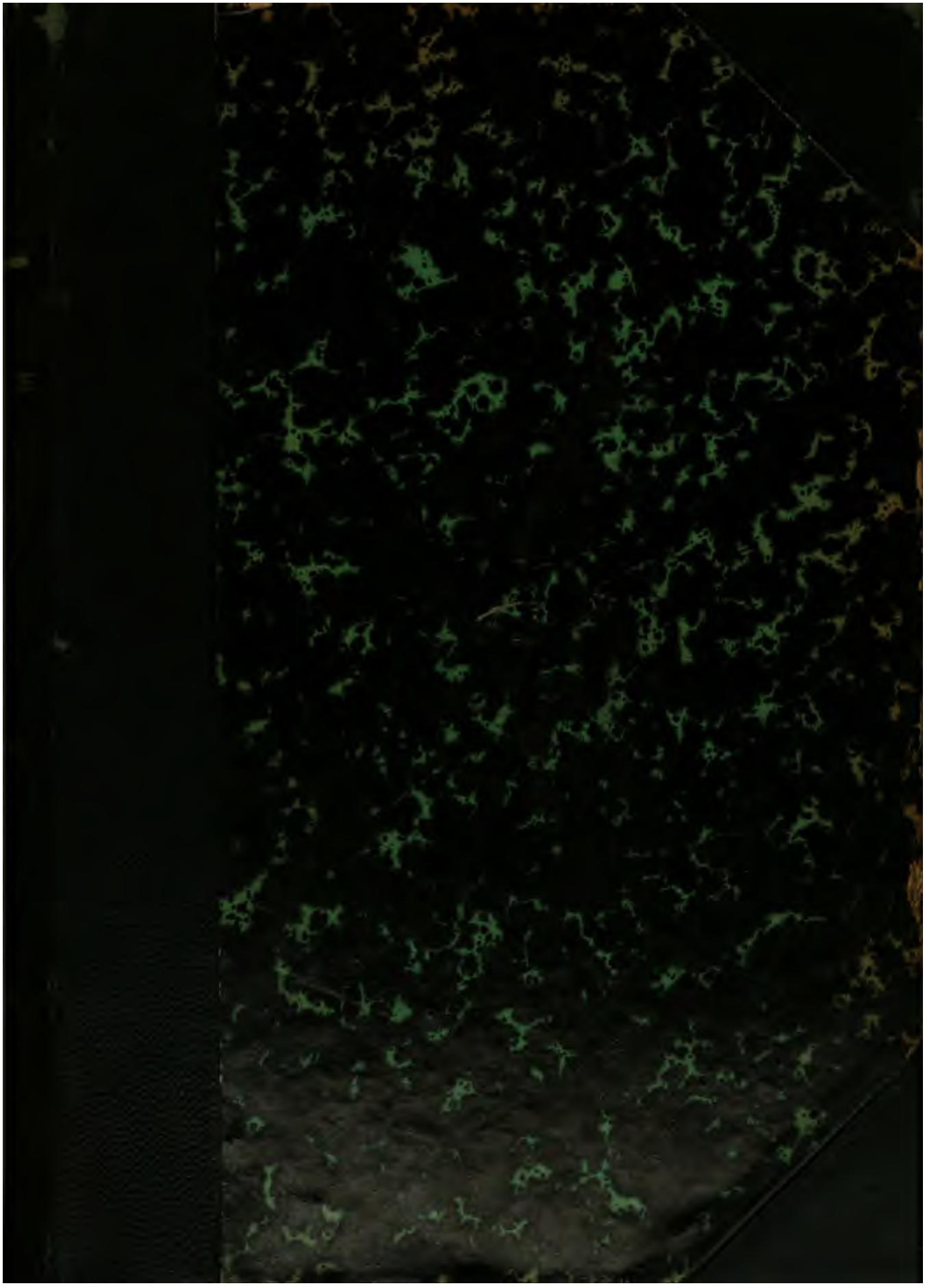


BIBLIOTHECA · BOSTONIENSIS · MEDICINAE
SERVAT · ET · DOCET
FVNDATA
MDCCCLXX
EX DONO

Begründet von H. Auspitz und F. J. Pick.

ARCHIV

für

Dermatologie und Syphilis.

LXXXV. Band, 1.—3. Heft.

FESTSCHRIFT

GEWIDMET

ALBERT NEISSER

AUS ANLASS DER VOLLENDUNG
SEINER 25JÄHRIGEN TÄTIGKEIT ALS PROFESSOR UND DIREKTOR
DER KÖNIGLICHEN DERMATOLOGISCHEN KLINIK
IN BRESLAU

IN VEREHRUNG UND DANKBARKEIT

VON

SEINEN SCHÜLERN.

II. TEIL.

Mit achtzehn Tafeln.

Wien und Leipzig.
Wilhelm Braumüller,
k. u. k. Hof- und Universitätsbuchhändler.
1907.

BOSTON MEDICAL
APR 30 1908
LIBRARY.

CATALOGUED
APR 30 1908
E. H. B.

K. u. k. Hofbuchdruckerei A. Haase, Prag

M316

Inhalts-Verzeichnis.

Pag.

Aus der k. k. Universitätsklinik für Dermatologie und Syphilidologie in Wien (Vorstand: Prof. G. Riehl). Über einen Spirochaetenbefund bei einer framboesiformen (tuberkulösen?) Hauterkrankung. Von Dr. Walther Pick, emer. Assistenten der Klinik. (Hiezu Taf. I.) . 3

Über eine neue knötchenförmige Hauteruption: Lichen nitidus. Von Felix Pinkus. (Hiezu Taf. II—IV.) 11

Ein Beitrag zur Stauungsbehandlung. Von O. Putzler (Danzig) . . . 37

Aus der k. k. Universitätsklinik für Syphilidologie und Dermatologie [Vorstand: Prof. Dr. E. Finger] und dem I. anatom. Institute in Wien [Vorstand: Hofrat Prof. Dr. E. Zuckerkandl]. Beiträge zur Pathologie der Induratio penis plastica. Von Dr. Otto Sachs, emer. Assistenten der Klinik. (Hiezu Taf. V u. VI.) 53

Aus der königl. Klinik für Hautkrankheiten zu Breslau. Eine Behandlungsweise des Unterschenkelgeschwürs. Von Dr. K. Sakurane, Vorstand der dermatologischen Abteilung der medizinischen Hochschule zu Osaka, Japan; ehemaliger Volontärassistent an der königl. Hautklinik in Breslau 81

Aus der Kgl. dermatologischen Universitätsklinik in Breslau. (Dir. Geh. Medizinalrat Prof. Dr. Neisser.) Über antiperistaltische Bewegung des Vas deferens und die Behandlung der akuten gonorrhoischen Urethritis posterior. Von Dr. C. Schindler, Spezialarzt für Haut- und Harnkrankheiten in Berlin (ehemaligen Assistenten der Klinik) 85

Beitrag zur Lehre von der Hydroa aestivalis. Von Prof. Scholtz (Königsberg) 95

Aus der Kgl. dermatologischen Universitätsklinik zu Breslau. Zur Kenntnis der diphtherischen Hautentzündungen, besonders der durch echte Diphtheriebazillen hervorgerufenen. Von Dr. Arthur Schucht, Spezialarzt für Hautkrankheiten in Danzig, früher Assistent der Klinik. (Hiezu Taf. VII.) 105

Aus der dermatologischen Universitätsklinik zu Bern. (Direktor: Prof. Dr. Jadassohn.) Beiträge zur Kenntnis der Schwielen und Hühneraugen. Von Dr. Bruno Sklarek (Berlin) 121

Zur Frage der Vaccina generalisata. Von Dr. Stein, leit. Arzt der Hautabteilung am Stadtkrankenhaus zu Görlitz 145

Aus der dermatologischen Universitätsklinik in Breslau. Über die Wirkung der Röntgenstrahlen auf die Sekretion und die sekretbildenden Zellen der Bürzeldrüse der Ente. Von Margarete Stern, Breslau und Dr. L. Halberstaedter, z. Z. in Batavia. (Hiezu Taf. VIII—X.) 149

Die Bedeutung der Geschlechtsfunktion in der Therapie der Gonorrhoe beim Manne. Von Dr. Emil Tauffer, Hafenarzt von Fiume (Ungarn), Mitglied des königl. ungar. Landessanitätsrates, R. A. i. d. R. 167

Aus der kgl. Universitätspoliklinik für Hautkrankheiten zu Halle a/S. Ein Beitrag zur Pathologie der Syphilis. Von Dr. Egon Tomaszewski 177

Pag.

Der Pseudoleukämie ähnliche Hauterkrankung bei schwerer Anämie mit Leukopenie des Blutes (aplastische Anämie Ehrlichs?). Von Dr. K. Touton (Wiesbaden). (Hiezu Taf. XI u. XII.) 195

Ein Fall von seltener, chronischer progressiver Hautgangrän. Von Dr. Y. Tsutsui, Professor an der medizinischen Hochschule zu Chiba, Japan. (Hiezu Taf. XIII u. XIV.) 219

Aus der Heilanstalt für Hautkranke in Cannstatt. (Geh. Hofrat Dr. Th. Veiel.) Zur Infektiosität des Gumma. Von Dr. Fritz Veiel in Cannstatt 225

Kasuistischer Beitrag zum Herpes recidivans chronicus in loco. Von Friedrich Westberg (Hamburg) 231

Über Pagetsche Krankheit. Von Dr. Hans von Winiwarter, Assistenten an der kgl. Staats-Universität in Lüttich (Belgien). (Hiezu Taf. XV.) 239

Einige Bemerkungen über Urticaria arteficialis. Von Privatdozent Dr. Rudolf Winternitz, Leiter der Hautabteilung an der deutschen Universitätspoliklinik in Prag 263

Wirksamkeit der Excision syphilitischer Primäraffekte. Von Dr. P. Witte, Posen 271

Aus der kgl. dermatol. Universitätsklinik zu Breslau. Zur Kenntnis der malignen Schweißdrüsentumoren. Von Dr. Richard Wolfheim, Assistenten der Klinik. (Hiezu Taf. XVI.) 277

Über extragenitale Syphilisinfektion. Von Professor Dr. Valentin Zarubin in Odessa 293

Aus der kgl. Klinik für Hautkrankheiten zu Breslau. Über die bei der aseptischen Entzündung des Bindegewebes auftretenden Zellformen. Von Privatdozent Dr. Karl Zieler, Oberarzt der Klinik. (Hiezu Taf. XVII u. XVIII.) 323

Über einen Fall von akutem, circumscriptem, sog. angioneurotischem Ödem. Von Dr. G. Zuelzer — Berlin 361

Über ungewöhnliche und diagnostisch schwierige Erkrankungen der Mundschleimhaut bei Syphilis und Hautkrankheiten. Von Privatdozent Dr. Jean Schäffer in Breslau 371

Nekrolog: **O. Putzler.** Von Dr. Harttung (Breslau). 437

Redaktionsmitteilung an die Leser 438

Originalabhandlungen.

BOSTON MEDICAL LIBRARY.

Aus der k. k. Universitätsklinik für Dermatologie und Syphilidologie in Wien (Vorstand: Prof. G. Riehl).

Über einen Spirochaetenbefund bei einer framboësiformen (tuberkulösen?) Hauterkrankung.

Von

Dr. **Walther Pick,**
emer. Assistenten der Klinik.

(Hiezu Taf. I.)

Der im folgenden mitgeteilte Fall erscheint sowohl mit Rücksicht auf das eigenartige klinische Bild, als auch durch die im Ausstrichpräparat wie im Schnitt nachweisbaren Spirochaeten bemerkenswert, wenn auch eine Entscheidung darüber, ob diese Spirochaeten eine ätiolgische Bedeutung haben oder nur eine akzidentelle Rolle spielen, nicht möglich ist.

O. M., 68jährige Pfründnerin, wurde am 10. Januar 1906 in die Klinik aufgenommen.

Im Alter von 18 Jahren traten bei der Patientin im Gesicht Flecke auf, welche nach ihrer Angabe „14 Tage stark rot und aufgelaufen waren, 14 Tage (nach der Menstruation) blasser und abschuppend". Derartige Herde saßen an den Stellen der gegenwärtig noch sichtbaren Narben an dem Nasenrücken und symmetrisch an den angrenzenden Wangenpartien, über der rechten Augenbraue sowie über dem Scheitel und in der linken Hinterohrgegend. Patientin pinselte sich über Rat einer Nachbarin die Stellen mit Vitriol ein, ohne Effekt. Im Alter von 28 Jahren wurde Patientin durch 3 Monate auf der Klinik Hebra (als Lupus?) mit Kalilauge und Diachylon behandelt, gleichfalls ohne Effekt. Erst im Klimakterium, das im 47. Lebensjahre eintrat, blaßte die Rötung gänzlich ab; um diese Zeit traten am rechten Arm und auf der Schulter ganz ähnliche Flecke auf, die lange Zeit bestanden. Da sie der Patientin keinerlei Beschwerden machten, suchte sie keine ärztliche Hilfe auf. Die meisten Flecken heilten, ohne Residuen zu hinterlassen, ab, einige brachen auf, und hinterließen die jetzt noch sichtbaren Narben.

Vor 2 Jahren trat über dem Metacarpus V ein bläulicher Knoten auf, der allmählich aufbrach, unter Entleerung einer blutig gefärbten krümmeligen Masse. Von hier aus verbreitete sich die Affektion unter Bildung von neuen derartigen Knoten bis zu der gegenwärtig sichtbaren Ausdehnung. In der Familienanamnese der Patientin keinerlei Anhaltspunkte für Tuberkulose oder Lues. Patientin hat eine gegenwärtig 43 Jahre alte Tochter, die vollkommen gesund ist. Sonst keine Gravidität durchgemacht. Patientin war immer gesund, war früher regelmäßig menstruiert.

Status praesens: Der rechte Vorderarm (s. Taf. I) ist in seinem unteren Drittel Sitz einer Hautaffektion, welche die ganze Circumferenz umgreift, und nur an der Radialseite einen schmalen Streifen frei läßt, welcher die intakte Haut der Hand mit der der oberen Partien des Vorderarmes verbindet. Der Krankheitsherd selbst zeigt teils frische, entzündliche Erscheinungen, deren Hauptmasse in einem gegen die radiale Seite konvexen Bogen über die Ulnarseite hinziehend, sich auf die Beugeseite des Armes fortsetzt, teils narbige Partien, welche den Rest des Herdes einnehmen. Die entzündlichen Erscheinungen sind sehr mannigfaltig. Zunächst finden sich allenthalben, auch in der Narbe verstreut, kleine, hirsekorngroße, wenig prominente, durchscheinende Knötchen, von braunroter bis brauner Färbung, mit glatter, glänzender Oberfläche. Die Knötchen erscheinen bei Palpation kaum resistent, und entleeren auf Anstich eine geringe Menge klaren Serums und hierauf etwas Blut. Zahlreiche dieser Knötchen sind im Zentrum vereitert und bilden so kleinste, wenig prominente, zumeist aber mit ihrer Decke im Niveau der Haut liegende Abszesse mit gerötetet Umgebung. An vielen Stellen ist der Abszeßinhalt zu grünlichgelben Borken eingetrocknet, unter welchen sich, durch Konfluenz mehrerer Einzeleffloreszenzen entstandene, seichte Geschwüre mit scharfen gezähnten Rändern finden, deren Grund reichlich mit dünnflüssigem Eiter bedeckt erscheint.

Neben diesen kleinen, allenthalben disseminierten Knötchen finden sich auch größere Knoten, die im wesentlichen den gleichen Entwicklungsgang durchmachen. Auch hier kommt es im Zentrum zur Vereiterung und Geschwürsbildung, aber der Geschwürsgrund bedeckt sich neuerlich mit halbkugelig prominenten, intensiv roten, stark glänzenden papillomartigen Wucherungen, die sehr dicht stehen und nur durch ganz schmale, bald seichtere, bald tiefere Furchen von einander geschieden erscheinen. Aus der Tiefe dieser Furchen dringt, auch schon bei geringem Drucke, reichlich dünnflüssiger Eiter. Zwischen den papillomartigen Bildungen finden sich hie und da noch kleine Abszesse, Pusteln und mit Borken bedeckte Geschwüre. Die Hauptmasse der Herde erscheint in einer serpiginösen Linie, an welcher die Entstehung aus Teilherden noch deutlich erkennbar ist, angeordnet; in der Mitte des Vorderarmes finden sich in ganz intakter Haut zwei benachbarte Herde. An allen Herden finden sich am Rande ein steiler, schmaler Entzündungswall, der leicht abschuppt, während die weitere Umgebung livid verfärbt

erscheint und vereinzelte Teleangiektasien aufweist. Die Konsistenz der Herde ist weich.

Als Residuen früherer Entzündungsherde finden sich innerhalb der weißen, atrophischen, leicht gefältelten Narbe allenthalben, insbesondere aber am Rande disseminierte, stecknadelspitz- bis hirsekorngroße, mehr oder weniger intensiv gelbbraun gefärbte Knötchen, die zum Teil zwischen den zarten Falten vertieft zu liegen scheinen.

Im Gesicht findet sich, an der Nase und symmetrisch an den angrenzenden Wangenpartien eine gelblich gefärbte, atrophische glatte Narbe, die keinerlei Pigmentationen aufweist. Eine ähnlich gebaute, scharf umgrenzte, scheibenförmige Narbe findet sich über der rechten Augenbraue. Die Kopfhaut zeigt insbesondere über dem Scheitel eine überhandtellergroße, am Hinterkopf und hinter den Ohren mehrere, zirka guldengroße, vollkommen atrophische, glatte, glänzende, der Haare und Follikel entbehrende Hautstellen.

Die Haut des übrigen Körpers, die sichtbaren Schleimhäute erscheinen normal; auch die inneren Organe bieten nichts Abnormes. Im Harn Zucker, Eiweiß und Indikanprobe negativ.

Die klinische Wahrscheinlichkeitsdiagnose wurde auf Syphilis framboesiformis gestellt, und Patientin erhielt zunächst eine antiluetische Therapie: Decoct. Zittmann. mit Jod; lokal Sublimatumschläge, später graues Pflaster. Diese Behandlung wurde 3 Wochen lang fortgesetzt, ohne daß sich das Bild irgendwie geändert hätte. Aus diesem Grunde wurde zur chirurgischen Entfernung der Krankheitsherde geschritten, und dieselben mittelst eines Thierschschen Messers flach abgetragen; die hiedurch gesetzten Substanzverluste epithelisierten sich unter einer Lapissalbe, so daß Patientin am 5. März das Spital in bedeutend gebessertem Zustande verlassen konnte. Vereinzelte Knoten, die Mitte Mai wieder auftraten, wurden der gleichen Behandlung unterworfen. Gegenwärtig (Oktober) findet sich an Stelle der früheren Affektion eine zarte, blasse, leicht gefältelte Narbe, deren girlandenförmige Kontur von kleinsten, gelbbraunen Pigmentflecken gebildet wird, die sich auch zahlreich inmitten der Narbe finden. Innerhalb des girlandenförmigen Konturs der Narbe finden sich an einzelnen Stellen in Gruppen angeordnete rotbraune, auf Druck nur wenig abblassende, den Lupusknötchen ähnliche Infiltrate.

Mit dem durch die flache Abtragung der Exkrescenzen gewonnenen Materiale wurden zwei Meerschweinchen intraperitoneal geimpft. Das eine starb nach kurzer Zeit an einer Stallinfektion, das andere zeigte drei Monate nach der Impfung bei der Sektion keinerlei pathologischen Befund.

Zur histologischen Untersuchung wurde ein kleineres Knötchen, bei welchem makroskopisch noch keine Vereiterung sichtbar war, sowie ein größeres Stück eines Herdes mit

papillomatöser Oberfläche excidiert. Beide Stücke zeigten auf dem Querschnitte in der Tiefe des Corium gelegene, kleine, scharf umschriebene Abszesse, aus welchen sich bei Druck ein Tropfen breiigen, smegmaartigen Eiters entleerte. In dem nach Giemsa gefärbten Ausstrichpräparat dieses Eiters fanden sich neben Leukocyten, Epithelien, Zelldetritus und Fibrin zahlreiche Spirochaeten. Diese Spirochaeten ließen sich auch leicht mit Löfflerschem und polychromem Methylenblau und Fuchsin färben, und erschienen als 3—4 flache Windungen aufweisende, 5—10 μ lange, oft ein dichtes Netwerk bildende Fäden; sie zeigten in ihrem Aussehen am meisten Ähnlichkeit mit den von Schaudinn-Hoffmann als Spirochaete refringens bezeichneten Gebilden, und unterschieden sich wie diese von der Sp. pallida durch geringere Zahl und Flachheit der Windungen, sowie durch ihre intensivere Färbbarkeit. Neben diesen Spirochaeten fanden sich auch noch ziemlich reichlich plumpe, dicke Bakterien, welche, ebenso wie die Spirochaeten, nicht Grambeständig erschienen. Die Spirochaeten fanden sich nur im Gewebsausstrich; weder im Inhalt oberflächlicher Abszesse, noch in dem unter den vertrockneten Borken angesammelten Eiter waren sie nachweisbar.

Der histologische Befund war bei beiden excidierten Stücken der gleiche: Die Hornschicht normal, nur an wenigen Stellen parakeratotisch, das Str. granulosum verbreitert. Die hauptsächlichsten Veränderungen finden sich in den tieferen Schichten des Epithels, welche stark ödematös und reichlich von Leukocyten durchsetzt erscheinen. Nur an wenigen Stellen finden sich normale interpapilläre Zapfen, zumeist erscheinen dieselben gewuchert und bilden mit ihren teils schmalen, fadenförmigen Sprossungen, teils groben, balkenförmigen Auswüchsen ein sich tief ins Corium erstreckendes Maschenwerk. Trotz dieser Wucherungsvorgänge und dem hochgradigen entzündlichen Infiltrat der Cutis, sind die Grenzen zwischen Epithel und Corium allenthalben ganz scharfe.

Nur in den untersten Zellagen des Str. Malpighi erscheint durch das hochgradige Ödem der Verband der einzelnen Zellen gelockert. Innerhalb der gröberen, balken- oder keulenförmigen Epithelzapfen finden sich häufig Abszesse, welche innerhalb

durch Ödem aufgelockerter und von Leukocyten durchsetzter epithelialer Auskleidung reichlich Zelldetritus und Leukocyten enthalten; das Ödem in der Umgebung ist so hochgradig, daß die Epithelzellen aus ihrem Verbande gelöst in großer Zahl zwischen den multinukleären Leukocyten sichtbar werden. Die letzteren wiederum durchdringen in großen Massen die vom Epithel gebildete Abszeßwand, innerhalb derselben wiederum kleinere Abszesse bildend.

Das Corium zeigt wesentlich das Bild eines entzündlichen Granulationsgewebes, ist sehr zellreich, ödematös durchtränkt und weist reichlich Gefäßneubildungen auf. Die Kapillaren erscheinen zum Teil stark dilatiert und prall gefüllt; sonstige Veränderungen, insbesondere der Gefäßwandung fanden sich nicht. An einzelnen Stellen, namentlich in den tieferen Schichten in der Umgebung von Epitheleinsenkungen finden sich Anhäufungen von Riesenzellen, die den Bau der Fremdkörperriesenzellen aufweisen. Bei Färbung nach Weigert gelang es innerhalb einzelner dieser Zellen Reste von elastischen Fasern nachzuweisen.

Auch im Corium fanden sich mehr oder weniger scharf umgrenzte Abszesse; die großen, mit freiem Auge sichtbaren, reichten ins Epithel, und zeigten daher zum Teil noch eine epitheliale Auskleidung; sie enthielten neben massenhaften, dicht gedrängt liegenden Leukocyten, roten Blutkörperchen und Detritus, besonders am Rande dichte Anhäufungen faseriger oder gekörnter Massen, die sich sowohl mit Kernfärbemitteln, als nach der Weigertschen Fibrinmethode nur schlecht färben ließen; bei Färbung nach Ziehl-Nielsen färbten sich diese Massen rötlich. Tuberkelbazillen waren weder in den Abszessen, noch auch in den Riesenzellen oder im Gewebe nachweisbar. Hingegen ließen sich bei der Silberimprägnierung nach Levaditi, wenn auch nur vereinzelt, so doch ganz sichere Spirochaeten sowohl in dem Abszeßinhalt, als innerhalb der Entzündungsherde im Corium nachweisen. Auch hiebei erschienen die Spirochaeten weniger gewunden und plumper als die Sp. pallida. Im Gegensatz zu dem Ausstrichpräparat schienen in diesen Präparaten die sich hier gleichfalls intensiv schwärzenden, ziemlich großen Bakterien zu überwiegen.

Vom Abszeßeiter angelegte Kulturen blieben größtenteils steril, in einigen Röhrchen wuchsen Kolonien von Staphylococcus pyog. aureus.

Fassen wir das klinische Bild zusammen, so finden wir bei einer 68jährigen Frau einen zur Narbenbildung führenden, in seinem Gesamtverlauf chronischen Entzündungsprozeß, der ganz lokalisiert an einem Arm auftritt und deutlich die Tendenz zeigt, im Zentrum abzuheilen und an der Peripherie mit der Bildung neuer, in ihrem Ablauf akuter Effloreszenzen weiterzuschreiten.

Differentialdiagnostisch kam in Betracht: In erster Linie Blastomykosis, dann Syphilis und Tuberkulose. Was die Blastomykose betrifft, so war die Differentialdiagnose umso schwieriger, als wir hier in Wien noch keine Gelegenheit hatten, einen Fall echter Blastomykose, analog den vorzüglich in Amerika heimischen Fällen, zu beobachten. Die papillomatöse Oberfläche der Herde, die kleinen, tiefliegenden Abszesse, boten große Ähnlichkeit mit dem bei Fällen von Blastomykosis beschriebenen und reproduzierten Bilde, so wie andernteils auch die hochgradige Epithelproliferation und die intraepitheliale Abszedierung sich in mir von Hyde zur Verfügung gestellten Präparaten fanden. Da es aber weder im frischen Kalilaugepräparat, noch im gefärbten Präparat, noch auch im Schnitt gelang, die sonst sehr leicht auffindbaren Blastomyceten nachzuweisen, da endlich die Affektion auch auf Joddarreichung keine Heilungstendenz zeigte, mußte von dieser Diagnose Abstand genommen werden.

Von syphilitischen Exanthemen konnten es nur solche der Spätperiode sein, die in Betracht kamen, denn nur diese konnten ein derartiges, lokalisiert auftretendes und zu ausgedehnter Narbenbildung führendes Krankheitsbild hervorrufen und zunächst wurde die Patientin, wie erwähnt, auch als Lues framboesiformis geführt. Bei der kurze Zeit nach dem Spitalseintritte erfolgten Demonstration in der Wiener dermatologischen Gesellschaft (s. Wien. klin. Wochenschr. 1906, pag. 196) wies Riehl darauf hin, daß das Papillärwerden meist aus sekundären Prozessen (unregelmäßige Granulationsbildung, Störung der Überhäutung, Sekundärinfektion mit

Eiterorganismen etc.) hervorgeht, und daß hiebei als Grundkrankheit tuberkulose, luetische Prozesse und Blastomykose hauptsächlich in Betracht kommen.

Die weitere Beobachtung der Patientin und die Art des Ablaufes der Affektion ließen auch die Diagnose „Syphilis" zumindest zweifelhaft erscheinen: Das Fehlen jeglicher Heilungstendenz trotz antiluetischer Therapie, das Auftreten neuer Erscheinungen in Gestalt kleinster, weicher Knötchen, die rasch im Zentrum vereiterten und sich innerhalb der Narbe ganz ungleichmäßig, ohne Neigung zu Gruppierung lokalisierten, die Bildung seichter, nicht scharfrandiger Geschwüre — all dies sprach gegen Lues.

So hatte auch per exclusionem die Annahme einer tuberkulösen Natur der Erkrankung am meisten Wahrscheinlichkeit für sich.

Den negativen Momenten des Fehlens der Tuberkelbazillen im Schnitt und des mißlungenen Tierexperimentes stehen gewichtige positive Anhaltspunkte gegenüber. Zunächst die eingezogene, am Knochen adhärente Narbe über dem Metakarp. V., welche wohl am ehesten durch einen tuberkulösen Prozeß erklärt wird, dann die allerdings nicht charakteristischen Narben am Kopf und im Gesicht, die nach Angabe der Patientin und nach der seinerzeit von Hebra eingeleiteten Therapie als Residuen eines Lupus aufzufassen wären, endlich die Art des Abheilens, wobei innerhalb der Narbe kleine gelbbraune Flecke und Knötchen zurückblieben, während am Kontur der Narbe rotbraune, an Lupusknötchen erinnernde Infiltrate sichtbar wurden.

Bei chronischen tuberkulösen Hauterkrankungen ist die Neigung zur Papillombildung nach Ulzeration eine große (Lupus verrucosus, papillaris etc.). In unserem Falle boten die mit dicht gedrängten papillomatösen Exkreszenzen bedeckten Herde ganz das Bild jener, wenn auch sehr seltenen, so doch immerhin schon wiederholt beobachteten und als Tuberculosis framboesiformis oder papillomatosa beschriebenen Fälle.

Und mit diesen Fällen möchte ich auch den unseren in Analogie bringen, wobei wir möglicherweise in der Misch-

infektion mit Spirochaeten die Ursache der merkwürdigen, papillomatösen Form zu sehen haben. Sehr plausibel wird diese Annahme durch das glatte Abheilen der Affektion nach flacher Abtragung der Exkreszenzen, also ohne Exkochleation, ohne Ätzung — ein Verhalten, das direkt durch den Tuberkelbazillus hervorgerufene Erkrankungen nicht zeigen. Es wäre also möglich, daß die Tuberkulose hier nur das Terrain vorbereitet hätte, auf welchem dann Spirochaeten, einen günstigen Nährboden findend, das merkwürdige Krankheitsbild hervorriefen.

Sicher fundieren läßt sich diese Annahme allerdings nicht, und sie muß insolange hypothetisch bleiben, als nicht die Beobachtung weiteren Materiales eine völlige Klärung ergibt.

Meinem hochverehrten Chef, Herrn Prof. Riehl, bin ich für die Überlassung des Materiales zu größtem Danke verpflichtet.

Die Erklärung der Abbildung auf Taf. I ist dem Texte zu entnehmen.

Walther Pick: Über einen Spirochaetenbefund bei einer framboësiformen Hauterkrankung.

Über eine neue knötchenförmige Hauteruption: Lichen nitidus.

Von

Felix Pinkus.

(Hiezu Taf. II—IV.)

Bereits während meiner Assistentenzeit an der Breslauer Universitätsklinik für Hautkrankheiten, 1897, ist mir eine Hautaffektion aufgefallen, die bei genauester Analyse in kein bekanntes Krankheitsbild eingeordnet werden konnte und die, beim Versuch, ihr durch histologische Untersuchung näher zu kommen, nicht minder Neuheiten in ihrem Bau enthüllte. Nach langen und immer wiederholten vergeblichen Versuchen, ob sie dem Lichen planus, dem sie am ähnlichsten war, oder einer der bekannten Granulationsgeschwülste anzugliedern wäre, mußte ich sie zum Schluß als unbekannt ansehen. Ich habe sie mit Eifer die ganzen Jahre weiter verfolgt und habe dabei ein recht großes Beobachtungsmaterial angesammelt, für dessen Mitteilung ich hier den würdigsten Platz gefunden zu haben glaube.

Es handelt sich um einen unbedeutenden, sehr kleinen, und wie gleich von vornherein gesagt sein muß, in praktischer Beziehung völlig unbedeutenden Hautausschlag; diese Eigenschaften sind es wohl, welche über ihn bisher haben hinwegsehen lassen. Zudem gleicht er oberflächlich anderen, wohlbekannten Eruptionen, namentlich dem Lichen planus in seiner mildesten Form, und ist, wie ich an mehreren Beispielen

gesehen habe, wenn auf ihn geachtet wurde, wirklich für einen Lichen planus gehalten worden. Diese kleine, praktisch unwichtige Eruption wird umsoweniger vom Arzt beachtet, als fast niemals der Befallene auf sein Leiden — wenn man diesen Ausdruck anwenden darf — aufmerksam macht, sondern man es nur als Nebenbefund gelegentlich entdeckt, als eine Veränderung, von welcher der Pat. selbst bis dahin nichts wußte. Nur ein einziges Mal wurde ich von einem Kranken selbst darauf hingewiesen, der bei Gelegenheit einer artefiziellen Dermatitis auf die eigentümlich glänzenden Schilderchen an seiner Glans penis aufmerksam geworden war.

Die Literatur bietet meines Wissens keine Beschreibung dieser Affektion dar, außer den kurzen Bemerkungen, welche ich bei Gelegenheit von Krankenvorstellungen in der Berliner dermatologischen Gesellschaft gemacht habe.

Immer habe ich gezögert, eine genauere Beschreibung dessen, was ich gesehen und histologisch erforscht habe, zu geben, weil mir meine Kenntnis noch nicht reif genug zu sein schien; ich freue mich dieser Pressio nonum in annum, weil ich an dieser Stelle erst den geeigneten Platz gefunden zu haben meine, das neue Krankheitsbild mitzuteilen als einen dankbaren Beweis für die Beobachtungsfähigkeit, welche ich durch den Meister gewonnen habe, dem diese Festschrift geweiht ist.

Eine deutliche Vorstellung meiner Affektion, welche ich mit dem Namen Lichen nitidus zu belegen vorschlage, glaube ich am besten durch Mitteilung der Befunde erreichen zu können, die ich in den einzelnen Fällen erhoben habe.

Fall I. Universitätspoliklinik in Breslau.

Ein junger, sonst gesunder Mann war wegen einer leichten venerischen Affektion in Behandlung. Bei der Besichtigung des Penis fand ich eine aus glänzenden Knötchen zusammengesetzte Hauteruption, die das Präputium und noch einen ganzen Teil des Penisschaftes bedeckte. Die Knötchen waren etwa stecknadelkopfgroß oder ein wenig größer, dicht aneinander stehend, aber nie so dicht, daß 2 benachbarte konfluierten (Fig. 1). In der Farbe unterschieden sie sich nicht von der umgebenden Haut, wenn sie auch durch ihren Glanz etwas heller als diese erschienen. Sie glichen am meisten den großen Follikeln, welche häufig in diesen Partien des Penis angetroffen werden, unterschieden sich von diesen aber durch mehrere Eigenschaften. Erstens hatten sie nicht die

gelbe Farbe der Follikel, welche ja aus rudimentären Haarbälgen und einem sie umgebenden Kranz durch die Epidermis hindurchscheinender Talgdrüsen bestehen, die man bei Anspannung der Haut als gelappte Gebilde hervorragen sieht. Sie bildeten vielmehr eine Einlagerung, die dicht unter der Epidermis und fest mit ihr verbunden lag und wurden daher durch Anspannung nicht viel deutlicher; zweitens hatten sie nicht den wie ein kleiner Pfropf hervorragenden Punkt, der, einem kleinen Comedo ähnlich, an diesen Drüsen immer erkennbar ist; drittens war ihre Abgrenzung nicht so unscharf wie die der Drüsen. Während bei diesen kein scharfer Strich als Grenze erkennbar ist und die Haut ununterbrochen über sie hinwegzieht, ist am Rande des Lichen nitidus-Knötchens eine scharfe feine Grenzlinie zu erkennen. Sie gleichen damit kleinen Warzen, von denen sie sich aber wiederum durch einige Eigentümlichkeiten unterscheiden. Erstens lagen sie nämlich nicht, wie Warzen, der Hautoberfläche auf, mit der Epidermis gewissermaßen eine einheitliche Bildung darstellend; sie reichten vielmehr in eine gewisse Tiefe unter die Epidermis hinab; sodann hatten sie sämtlich einen runden oder länglichen Pfropf in ihrer Mitte, der durch seine Unregelmäßigkeit sich von der Follikelmündung, die wir soeben erwähnt haben, unterschied, und außerdem waren sie zu zahlreich, um Verrucae vulgares zu sein, und nicht so granuliert, wie juvenile plane Warzen sind. Ihre Oberfläche war entweder glatt, kaum so stark chagriniert wie die normale Haut, oder zeigte, wenigstens in den peripherischen Teilen, noch die normalen Falten und Furchen der Penishaut. Alle diese Eigenschaften sind sehr gut an der Abbildung zu erkennen, welche von einem excidierten und gehärteten Stückchen der Haut angefertigt ist (Fig. 1). Diesem klinischen Aspekt entsprach ein ganz unerwartetes histologisches Bild. Wo ein Knötchen lag, war eine starke Epithelkuppel emporgewölbt, rund herum von tiefen Falten abgegrenzt. In der Peripherie dieser Kuppel war das Rete Malpighi normal gebaut. Eine Wachsrekonstruktion ergab dies in großer Deutlichkeit. Im Zentrum aber befand sich ein dicker Epithelzapfen, der gar keine Ähnlichkeit mit den zarten Retezapfen und Reteleisten hatte, welche ihn umgaben. Er besteht aus großen, hellen Zellen und hat in seinem Zentrum ein Horngebilde, das von der Hautoberfläche her sich einsenkt und den ganzen Zapfen durchbohrt, bis in die Cutis hinein. Zwischen Hornzapfen und Rete liegt eine Schicht länglich zusammengepreßter Übergangszellen (Fig. 4 und 5).

Der Retezapfen ist ungefähr so breit wie hoch. Seine peripherischen Zellen sind kleiner als die mehr der Mitte zu gelegenen, die Interspinalräume zwischen ihnen sind erweitert. Ein deutliches Stratum cylindricum fehlt hier, auch sind keine Mitosen zu erkennen, so daß es sich offenbar nicht um ein besonders schnelles Entstehen des Zapfens handelt.

In diesen peripherischen Teilen liegen rundliche Epithelkernhaufen in einer gemeinsamen Epithelprotoplasmamasse zusammen; man könnte sie als epitheliale Riesenzellen bezeichnen. Je mehr der Umgebung des

zentralen Hornpfropfs zu, desto größer und heller werden die Epithelzellen, desto näher aneinandergerückt liegen sie. Erst nehmen die Stachelpanzer an Breite ab, dann nähern sich die Zellkörper so einander an, daß auch mit der Immersion keine Spalte mehr zwischen ihnen zu sehen ist, sie sind zu einer Art artefiziellen Syncytiums zusammengerückt. Die Kerne sind hier noch von derselben Form wie in den peripherischen Teilen. Weiterhin aber werden aus den großen kubischen Zellen plattgedrückte (auf dem Durchschnitt spindelförmige) Zellen, endlich flache Lamellen mit länglichen Kernen, die dicht an dem zentralen Hornzapfen anliegen. Dieser, durch seine gelbe Pikrinfärbung bei van Gieson erkennbar, enthält parakeratotische Zellen mit länglichen dunklen Kernen, die nach der Oberfläche hin in eine Parakeratoselamelle übergehen. Nach den Seiten hin geht die Parakeratoselamelle allmählich in die normale Hornschicht der Umgebung über. Diese ganze Hornbildung, oben flach aufliegend und mit senkrechtem Zapfen die breite Epithelschicht durchbohrend, gleicht der Form einer Reißzwecke (Fig. 4).

Nach der Cutisseite hin ist der breite Retezapfen offen, und durch ihn hindurch reicht der Hornzapfen bis in die Cutis hinein. Hier schließt sich nun eine erhebliche Veränderung an das Epithel an in Gestalt einer starken Ansammlung von polynukleären Leukocyten, die gewissermaßen einen kleinen Abzeß bilden. Von dieser Leukocytenansammlung aus dringen Zellen in den Raum zwischen Hornzapfen und Rete hinein und auch zwischen die parakeratotischen Hornzellen des Zapfens selbst. Das Rete enthält kaum Leukocyten, im Gegensatz zu der normaleren Umgebung, welche eine weit stärkere Durchwanderung zeigt.

Unterhalb dieser bisher geschilderten Gebilde beginnt nun erst die Veränderung, welche offenbar das wirklich krankhafte Substrat unserer Affektion darstellt. Beinahe ganz scharf nach unten und nach den Seiten hin umgrenzt liegt eine breite und tiefe entzündliche Gewebsbildung, einer Granulationsgeschwulst kleinsten Umfangs ähnlich. Auf den Abszeß folgt zunächst eine fädige amorphe Masse, von roten Blutkörperchen durchsetzt und von polynukleären Leukocyten durchwandert. Um diese herum beginnt eine aus großen Bindegewebszellen mit hellem ovalen Kern (Fibroblasten) bestehende Geschwulst. Peripherisch umgeben und überall reichlich durchsetzt ist diese von Zellen mit meist rundem, z. T. aber eingekerbtem dunkelgefärbten Kern, zum größten Teil wohl entzündlichen Rundzellen (Lymphocyten); große Plasmazellen fehlen vollkommen. Inmitten dieses Granuloms liegt, seine tuberkelähnliche Struktur noch vervollständigend, eine auffallend große Zahl großer Langhansscher Riesenzellen, mit homogenem Protoplasma und mit randständigen Kernen, oft 3—5 in einem einzigen Schnitt (Fig. 5, R). Zu dem Granulom ziehen starke Gefäße mit Rundzelleneinscheidung empor. Die Gefäße haben im ganzen Präparat eine auffallend reichliche Endothelzellenumgebung; die Kerne des Endothels liegen dicht aneinander wie Pflasterepithel. Da diese Eigenschaft aber an allen, oberflächlichen wie tiefen, nahe am Granulom wie weit von ihm entfernten Gefäßen zu

sehen ist, darf sie nicht als Wucherung des Endothels, sondern als ein für diesen Fall normales Vorkommen angesehen werden.

Die Abgrenzung des Granuloms ist, wie gesagt, scharf, weit nach allen Seiten hin, ganz besonders aber in den oberflächlichen Cutisschichten, namentlich im Papillarkörper, erstreckt sich aber eine kleinzellige Infiltration, welche die Ränder des einen Granuloms direkt mit denjenigen anderer ganz dicht daneben liegender verbindet. Riesenzellen sind in diesen Ausstrahlungen nirgends zu finden.

Eins dieser Granulome liegt dicht neben dem anderen, mit ihren Ausläufern sind sie konfluiert, aber nirgend ganz zusammengeflossen. Sowohl das epitheliale Zentrum als auch das um dieses herumgelegte Granulom, das von der Epithelkuppel umgrenzt wird, ist stets völlig isoliert, ganz wie die klinische Betrachtung es uns gezeigt hatte, und eines dieser Gebilde ist genau so gebildet wie das andere, mit nur ganz geringen Unterschieden in der Größe.

Der Kranke wurde längere Zeit beobachtet, und in dieser Zeit nicht der geringste Wandel der Erscheinungen wahrgenommen; endlich verlor ich ihn aus den Augen.

Nach diesem Fall beobachtete ich noch 2 ganz gleiche während meiner Assistentenzeit in Breslau; da ich keine genaueren Notizen darüber besitze, gehe ich nicht näher auf sie ein.

Fall 4 betrifft einen im Jahre 1900 wegen Gonorrhoe in meine Behandlung getretenen Kranken von ca. 25 Jahren. An seinem Penis befand sich eine wundervolle Aussaat der geschilderten Knötchen, aber von denen des ersten Falles in einer, späterhin oft wieder beobachteten Weise unterschieden.

Der ganze Penis vom Praeputium an bis fast zum Bauchansatz war mit polygonalen und rundlichen, flachen, glänzenden Knötchen bedeckt (Fig. 2). Ihre Größe ist sehr verschieden, von kaum sichtbaren, nur mit der Lupe erkennbaren Pünktchen an bis zu Stecknadelkopfgröße. Von den großen stehen etwa 40 auf 1 cm^2, wenn man aber alle, auch die kleinsten mitzählt, sind es gegen 100 auf dieser Fläche. In dem kleinen Raum des Fadenzählers ist die Verteilung unregelmäßig, bei der Betrachtung des ganzen Gliedes aber eine anscheinend recht gleichmäßige. Der Penis sieht wie mit kleinen glänzenden Flitterchen bedeckt aus. Eine Anordnung in Reihen ist nicht überall zu bemerken. Die meisten Knötchen haben eine plane Oberfläche ohne die zentrale Durchbrechung, die in dem ersten Fall so auffallend war und einem so eigentümlichen mikroskopischen Befunde entsprach. Einige indessen haben auch einen zentralen deprimierten Punkt.

Die Farbe war vollkommen die der umgebenden Haut, wenn auch der Glanz bei gewisser Beleuchtung eine hellere Nuance vortäuschte. Die Oberfläche war bei Lupenbetrachtung (Zeiss 10 x und binokuläre

Zeiss-Greenoughsche Lupe) glatter als das matte, sammetartige Chagrin der normalen umgebenden Haut.

Die Affektion war so ausgeprägt, daß es mühelos gelang, einen Gipsabguß und eine Wachsmoulage davon anzufertigen (Fig. 2).

Die übrigen Eigenschaften glichen in jeder Beziehung denen des Falles 1 und boten damit die gleichen Unterschiede von Haartalgdrüsenfollikeln und von kleinen Warzen dar, die ich dort ausgeführt habe. Auch hier war die Einlagerung unter die Haut, aber in einem Guß mit der Epidermis verwachsen, zu sehen.

In diesem Falle mußte nun vor allen Dingen eine weitere Affektion in die Diagnose mit einbezogen werden, nämlich der Lichen planus.

Viele Einzeleffloreszenzen sind vom jungen Lichen planusknötchen nicht zu unterscheiden. Ehe dieses das charakteristische perlmutterartige Aussehen und seine violette Färbung angenommen hat, bildet es genau dasselbe hautfarbene, plane, glänzende, polygonale Knötchen wie unsere Affektion. Häufig auch stehen beim Lichen planus diese Knötchen im Vordergrunde, und nicht so ganz selten kommt der Lichen planus jahrelang ganz isoliert am Penis vor. Ist dieses allein progenitale Vorkommen, unter welchem Namen dieser Lichen planus beschrieben worden ist, schon selten, so habe ich nie einen Lichen planus nur aus solchen Knötchen bestehend gefunden, stets war bis zu einem gewissen Grade die für den Lichen planus typische Polymorphie vorhanden, namentlich waren größere und besonders ringförmige Effloreszenzen, wenn auch oft in kleinerer Zahl, vorhanden, die ja ein Charakteristikum des Lichen planus der Penishaut sind. In einem Falle von isoliertem Lichen planus des Penis und Skrotum, den ich 5—6 Jahre lang beobachtet habe, konnte ein unserer Affektion ganz ähnliches Knötchen am Penis excidiert werden. Bei dem langen Bestande und der Kleinheit der Effloreszenz handelte es sich hier um eine Diagnosenstellung durch die histologische Untersuchung. Es ergab sich das typische Bild des Lichen planus, leicht von dem unserer Affektion zu unterscheiden.

Unser Fall 4 ist der erste, den ich in der Berliner dermatologischen Gesellschaft demonstriert habe (s. Verhdl. 3. XII. 1901). Ich machte damals schon auf die Ähnlichkeit mit normalen Follikeln und auf die Unterschiede von diesen aufmerksam: daß die Follikel bei Anspannung der Haut zwischen den Fingern deutlich als gelappte Bildungen von gelblicher Farbe sich darstellen, in deren Mitte der Ausführungsgang als starre Spitze sichtbar wird, während die Haut als glatte Fläche über sie hinzieht. Unsere Affektion bleibt bei demselben Verfahren eine kleine, flache, glänzende Platte, deren Rand deutlich gegen die normale Haut abgesetzt ist. Der Gesamteindruck gleicht am meisten dem Lichen planus des Penis, von dem

der Unterschied vornehmlich in der Farbe besteht, sowie in der Abwesenheit anderwärts lokalisierten Lichen rubers. Allerdings habe ich einen Fall von Lichen nitidus des Penis gesehen (der aber nicht histologisch verifiziert wurde), der seit Jahren am Malleolus externus dexter eine Lichen ruber verrucosus Plaque trug.

Ich beschrieb die Affektion damals als eine Eruption von dicht nebeneinander angeordneten, gleichmäßig stecknadelkopfgroßen, flachen, rundlich oder polygonal begrenzten Knötchen, welche flach hervorragen und scharf von der Umgebung abgesetzt sind. Ihre Farbe sei ganz die der umgebenden Haut, auf der sie durch matten Glanz fazettenartig hervortreten. In ihrer Mitte sei fast ausnahmslos eine Depression wahrnehmbar; häufig seien sie reihenweise angeordnet; ihre Ränder berührten sich, wenn sie zahlreich sind, doch konfluierten sie niemals. Bezüglich des histologischen Befundes teilte ich in kurzer Übersicht mit, daß man an der Stelle der Knötchen ein Granulom fände, welches, aus Rundzellen und Epitheloidzellen sowie zahlreichen Riesenzellen bestehend, eine zentrale Nekrose umgäbe, die sich an die Unterseite einer dicken, von zentralem Hornzapfen durchbohrten Reteeinsenkung anschließe. Zwischen Nekrose und unterster Partie des Rete liege regelmäßig, abszeßartig, eine Anhäufung polynukleärer Eiterkörperchen.

In unserem Fall 4 wurde keine histologische Untersuchung vorgenommen.

Fall 5, von 1902 an beobachtet, bot ganz dasselbe Bild dar wie der vorhergehende Fall. Er wurde am 3. März 1903 in der Berliner Dermatologischen Gesellschaft demonstriert. Dieser Kranke stellte sich häufig bis zum Jahre 1906 wieder vor, da er von anderweiten Genitalleiden heimgesucht wurde und namentlich von einigen sklerosenverdächtigen Eruptionen, welche immer eine mehrmonatliche Kontrolle erforderten, ohne daß übrigens Syphilis bei ihm ausgebrochen wäre. Hier konnten wir nur einen etwa zwei Jahre langen Bestand derselben Eruption verfolgen, ohne daß die geringste Vergrößerung oder Umwandlung der Knötchen in eine andere Erscheinungsform bemerkt worden wäre, es waren immer dieselben kleinen Knötchen. Nie war namentlich eine progressive Entwicklung vorhanden. Als ich ihn aber das letztemal vor wenigen Monaten sah, war fast die ganze Affektion verschwunden. Nur einige glänzende Knötchen am Präputium und Penisschaft waren noch zu sehen, von denen nicht mit Sicherheit ausgesagt werden konnte, ob

sie unserem Krankheitsbilde noch angehörten. Auch in diesem Falle wurde keine histologische Untersuchung vorgenommen.

Diesen allein auf den Penis beschränkten Fällen reihen sich eine ganze Anzahl — es mögen wohl 6—8 sein — völlig gleiche an, welche ich hier nicht weiter einzeln aufzählen will. Viele dieser Kranken standen jahrelang in Beobachtung, da ihre genitalen Leiden (Gonorrhoe, Ulzerationen) sie immer wieder zu mir zurückführten. Die Zahl der beobachteten Fälle schwankte vollkommen nach der Aufmerksamkeit, welche auf die Auffindung dieser Affektion verwandt wurde. So wurde ich eines Tages von einem der Herren, welche mit mir zusammen arbeiteten, darauf aufmerksam gemacht, daß seit längerer Zeit diese Fälle nicht mehr zur Beobachtung kämen, es schienen erhebliche Schwankungen in ihrem Auftreten vorzukommen. Ich sagte sofort, das läge nur daran, daß wir nicht aufmerksam genug wären, und in wenigen Tagen fanden wir 2 neue Fälle.

Über diese gewöhnlichen, am Penis sitzenden Veränderungen will ich nur eine aus der Gesamtbeobachtung abgeleitete Beschreibung geben, die noch einige in den speziell aufgeführten Krankenbeschreibungen nicht beobachtete Punkte hervorheben muß. Die bisher beschriebenen Kranken erfreuten sich sämtlich eines Präputiums, während die meisten weiterhin beobachteten dieses Körperteils beraubt waren. Bei diesen zeigten sich die glänzenden Knötchen über die Circumcisionsnarbe und über die ganze Glans penis ausgebreitet und traten namentlich auf der blauroten Haut der letzteren sehr deutlich hervor. Es mag sein, daß gerade durch das Freiliegen und Härterwerden der Glans die Deutlichkeit der helleren, glänzenden Fazetten größer und auffallender war, und daß sie auf der meist ganz oder wenigstens um die Circumcisionsnarbe herum dunkleren Penishaut der Israeliten deutlicher sichtbar waren: so viel ist sicher, daß wir sie bei Circumcidierten viel häufiger sahen. Sie sitzen besonders am Sulcus coronarius, auf der Oberseite der Glans bis um das Orificium externum urethrae. Sie sind als scharfabgegrenzte, stecknadelkopfgroße rundliche, oben meist abgeplattete Knötchen zu sehen. In der Mitte sieht man mit starken Lupen oft eine zentrale punkt- oder stichförmige Veränderung, wie den hornigen Verschluß einer Öffnung, ganz

so wie es in den vorhergehenden Fällen geschildert wurde. An der Glans sieht man nun deutlich, daß die Knötchen farbloser sind, vielleicht infolge der geringen Blutfüllung der oberflächlichen Partien. Es liegt ja an der Stelle der dünnen Epidermis und des dünnen gefäßreichen Papillarkörpers hier ein solideres Gebilde ohne Gefäße über der Cutis. Sie sind opak durchscheinend, wie kleine Sagokörnchen, aber nicht mit absolut glatter, sondern leicht chagrinierter Oberfläche, die indessen weit glatter ist als die stark, wenn auch feingefältelte Haut der Glans penis in erschlafftem Zustand.

Es ist erklärlich, daß mir von diesen die Glans bedeckenden Effloreszenzen kein Untersuchungsmaterial zur Verfügung steht. Aber auch ohne histologische Untersuchung ergibt sich aus dieser Lokalisation an und für sich mancher Schluß von Bedeutung. Sie ist vor allem von größter Wichtigkeit für die Bestimmung des Ausganges der Affektion. Wir sahen aus der histologischen Untersuchung von Fall 1, daß es sich um ein Granulom mit Riesenzellen handelt, das sich um einen Epithelzapfen mit zentralem Hornfaden entwickelt hat. Wir werden an weiteren histologischen Beschreibungen sehen, daß ein Teil der Riesenzellen nur als Fremdkörperriesenzellen um abgestoßene Epithelien aufgefaßt werden kann, die sich aus dem Gefüge des Rete gelöst haben (Fig. 10). Da der Epithelzapfen unten quer abgestutzt war, so daß die Hornmitte direkt an die Cutis anstieß, mußten wir auch im Fall 1 annehmen, daß Epithel am Unterende des Retezapfens inmitten des Granuloms untergegangen sei. Das bedeutet, daß ein noch längerer Epithelzapfen anfangs vorhanden gewesen sein muß, oder daß beim Auswachsen des Epithels zu dem zentralen Zapfen zugleich eine Verkleinerung (Abgefressenwerden) am unteren Ende stattfand. Der erste Gedanke, um was für einen Epithelzapfen es sich wohl handle, mußte der sein, ob wir es hier nicht mit einem zu Grunde gegangenen Follikel, etwa einer Tysonschen Drüse, einer Krypte oder einer Talgdrüse zu tun haben. Der Bau des Zapfens bietet keinen Anhaltspunkt dafür dar, und am Penisschaft und Praeputium, wo diese Organe ja in sehr unregelmäßiger Weise vorkommen, läßt sich eine Entscheidung darüber nicht fällen, während sie uns später an anderen

Stellen des Körpers sehr leicht werden wird. Da ist die Lokalisation auf der Glans nun von großer Wichtigkeit, da diese meistens frei ist von follikulären Gebilden. Eine solche Aussaat glänzender Knötchen kann nicht den relativ seltenen und — meiner Beobachtung nach — dann meistens um das Orificium und beiderseits vom Frenulum sitzenden Talgdrüsen entsprechen. Ganz besonders beweist aber eine weitere — soviel ich mich erinnere, wenigstens zweimal gemachte — Beobachtung, daß es sich an der Glans nicht um die Ansiedlung der Knötchen auf vorgebildeten Epithelbildungen handeln kann. Sie wurden nämlich auch auf den Narben gesehen, welche ein ungeschickter Beschneider durch Abkappung eines mehr oder minder großen Stückes der Penisspitze erzeugt hatte. Diese recht häufige Verstümmelung, welche bis zu $^1/_4$ der Glans fortgenommen hatte, kann wohl kaum Drüsenreste an der nun narbigen Gegend des Orif. extern. übrig gelassen haben.

Es muß sich also nach diesen, aus der klinischen Betrachtung abgenommenen Überlegungen um Neubildungen an Hautstellen handeln, die keine vorgebildeten epithelialen Zentren haben, der dicke epitheliale Zapfen muß als krankhaft entstandene Wucherung angesehen werden.

Dieser Schluß wird durch weitere Befunde bestätigt, die die unermüdliche Verfolgung der Affektion ergeben hat. Nachdem viele Fälle sich als Penisaffektion dargestellt hatten, gelang es endlich, einen Kranken zu finden, der neben seinen Knötchen am Penis auch welche an anderen Körperteilen trug.

Fall 6. Ein kräftiger rotblonder Bierbrauer bot am Bauch eine große Anzahl gelbbrauner kleiner glänzender Knötchen dar, welche bei ihrem Zusammenvorkommen mit der typischen Penisaffektion und ihrer großen Ähnlichkeit mit dieser als dasselbe aufgefaßt werden mußten, was wir bisher nur am Penis gesehen hatten.

Der Kranke wurde zugleich mit Fall 5 in der Berliner Dermatologischen Gesellschaft demonstriert. Er wies am Unterbauch links eine große Anzahl dicht beieinander aber isoliert stehender Knötchen auf, von knapp Stecknadelkopfgröße, flach, gelbbraun, glänzend und durchscheinend. Keins überschritt die genannte Größe. Pat. erlaubte die Excision eines flachen Hautstückchens, und dessen histologischer Bau bestätigte unsere Annahme, daß es sich um dieselbe Affektion handle, die wir vom Penis her kennen. (Fig. 6 und 7.) Das Epithel ist hier im allgemeinen dünn, und zwar zu einer ganz flachen Kuppel ausgespannt, in der das Granulom

liegt. Die Papillenbildung ist ganz verschwunden, und auch die basale Schicht der Cylinderzellen fehlt in der Partie der Kuppel, der das Granulom am dichtesten anliegt. Über das leicht konvex ausgespannte Epithel zieht die Hornschicht, über dem Granulom deutlich verdickt. An einer Stelle dringt sie in Gestalt eines gewundenen Zapfens in das Rete hinein, durchbohrt dieses aber nicht. (Fig. 6, in der Abbildung schwer zu sehen.) In der Umgebung des Hornzapfens liegen einige wenige kernhaltige Zellen in der Hornschicht, aber so wenig, daß man von einer Parakeratose eigentlich nicht sprechen kann. Dieser Hornzapfen erinnert an die im Zentrum von Lichen planus-Papeln oft in das Epithel hineingehenden Hornzapfen, und ebenso erinnert durch ihren Bau die ausgespannte Epithelfläche an das Epithel des Lichen planus. Die Zellen sind heller, machen einen starreren Eindruck und liegen, namentlich in den untersten Lagen, parallel der Cutis und flach. Ganz dasselbe sieht man an den untersten Epithellagen des ausgebildeten Lichen planus-Knötchens, wo sich das Epithel gegen das Infiltrat abflacht, gewissermaßen eine derbere Grenze gegen die Rund- und Spindelzellansammlung bildend, welche das Lichen planus-Knötchen zusammensetzt. Ich habe in einer früheren Arbeit darauf hingewiesen, daß diese Epithelbildung nach dem Abgelöst- und Zerstörtwerden der tiefen Epithellagen zustande kommt. Sie ist als eine Art Vernarbung der Epitheluntersеite anzusehen, nachdem ein Teil des Epithels nekrotisch geworden und vom Infiltrat aufgelöst worden ist.

Dementsprechend ist hier der Zusammenhang von Epidermis und Cutis viel lockerer als in der Norm. Eine Ablösung beider voneinander, teils durch Exsudat, teils durch artefizielle Läsion (Exzision und Härtung) ist die Regel. Diese Verhältnisse sahen wir, ganz ebenso wie beim Lichen planus, bei unserer Effloreszenz (Fig. 7.). Wir sehen sie hier besonders deutlich, weil nebeneinander, in derselben Epithelfläche, unter der das Knötchen liegt, normale und pathologisch starr gewordene Epidermis dicht aneinander liegt (Fig. 7.). Erstere (rechts) weist ihre normale Zylinderzellenschicht auf, mit deutlichen langen basalen Ausläufern. Das Cutisgewebe schließt sich dicht an ihre Unterfläche an. Dieses Epithel endet plötzlich dicht neben dem Beginn des Cutisgranuloms. Die Grenze wird durch eine Durchwanderung des Epithels durch Leukocyten verdeutlicht, die mit einer Erweiterung der interspinalen Räume auch da, wo keine Leukocyten darin liegen (also wohl Ödem), verbunden ist (die helle Stelle im Epithel, Fig. 6.). Es besteht also eine Exsudation von Serum und von Wanderzellen (leukoserös). Was innerhalb dieses Leukocytendurchwanderungswalls, der rund um die Epithelveränderung herumzieht, noch liegt, sieht ganz anders aus. Zunächst ist das Epithel hier flach abwärts gewölbt und enthält in seiner Mitte den bereits erwähnten Hornzapfen, sodann liegen die Epithelzellen flach übereinander, wie sie in der Umgebung nur in den Schichten unter der Keratohyalinschicht angeordnet sind. Sie sehen hart und trocken aus, wie im Verhornungsbeginn begriffen. Die saftigen Retezellen fehlen. Die Räume zwischen den Zellen sind schmal, von kurzen Epithelfaserbrücken durchzogen. Hier finden sich keine Leukocyten

im Epithel. Es ist also über dem Granulom, genau wie im Fall 1, ein Kreis veränderten Epithels eingelagert. Während wir sahen, daß in der normalen Umgebung Epithel und Papillarkörper zu einer einheitlichen Schicht zusammengewebt sind, hat im Gebiete der veränderten Epithelpartie eine völlige Ablösung des Epithels von der Unterlage stattgefunden. Die Epitheluntergrenze ist ganz scharf. Dann kommt ein schmaler, leerer Spalt, und unter diesem beginnt das von der Granulationsmasse durchsetzte Corium. (Fig. 7.)

Ein dickerer Epithelzapfen fehlt in unserem Fall, und damit fehlt auch der subepitheliale Abszeß: ein Zeichen, daß dieser als sekundäre Bildung anzusehen sei. Dicht an das Epithel schließt sich wieder ein scharf abgegrenztes, halbkugelförmiges Knötchen in der Cutis an, daß aus großovalkernigen Bindegewebszellen und einer weit überwiegenden Zahl von dunkelgefärbten, klein- und rundkernigen Zellen (Lymphocyten) besteht. Auch hier liegen die epithelioiden hellen Zellen in der Mitte, umgeben von den Rundzellen, welche um die von unten heranziehenden Blutgefäße herbeikommen und sich um das hellere Zentrum schalenartig herumlegen. In diesem Granulationsgewebe liegen nur ganz wenige Langhanssche Riesenzellen mit randständigen Kernen.

Das Knötchen ist breiter als die Epithelveränderung, die von der Leukocyteninvasion angedeutet wird, es ladet vom Epithel aus nach allen Seiten hin bedeutend aus, so daß es wie eine Mütze unten auf dem Epithel aufsitzt. In den oberflächlichsten Lagen, die dicht unter der subepithelialen Spalte liegen, befinden sich reichlich extravasierte rote Blutkörperchen, ein Befund, der auch an den übrigen excidierten Stückchen erhoben wurde und, zusammen mit dem klaffenden leeren Spalt, als artefiziell erzeugt anzusehen ist.

Nach der Art dieses Baues scheint es sich um ein viel früheres Stadium der Affektion zu handeln, als es unser erster Fall geboten hatte. Es fehlt die Epithelzapfenbildung, der Hornzapfen ist kurz und oberflächlich. Es fehlt der Abszeß, und die Riesenzellen sind spärlich. Gut ausgebildet ist dagegen die Begrenzung des erkrankten Epithels und das Granulom. Dies scheint, zusammen mit dem Beginn der Epithelveränderung, also das Wesentliche, das Primäre, der Veränderung auszumachen. Sekundär kommt nach der Verstärkung dieser Bildungen eine Nekrose der untersten Epithelschicht nebst Zerstörung der abgelösten Zellen durch Riesenzellen und Bildung einer Leukocytenansammlung (Abszeß) zustande.

Ist dieser Fall aus dem angeführten Grunde als früheres Stadium von Wichtigkeit, so wird er es noch mehr durch die Klarlegung der topographischen Verhältnisse, welche wir aus ihm entnehmen können. Es wurde aus der Schnittreihe eine

Wachsrekonstruktion aufgebaut, welche folgenden Bau ergab (Fig. 3.).

Inmitten der leicht gefältelten Epidermis liegt ein erhabenes Plateau, auf der Unterseite durch seine Papillenlosigkeit noch schärfer abgegrenzt als an der Oberseite. Die eine Seite dieser Epithelkuppel wird ziemlich ganz von der Ausmündung einer Gruppe von drei Haaren und von 2 daneben gelegenen Schweißdrüsen eingenommen. Alle diese 5 Gebilde liegen in einer Reihe nebeneinander in folgender Anordnung: Haar — Haar — Haar — Schweißdrüse — Schweißdrüse. Zwischen diesen Epithelanhängen und der gegenüberliegenden Seite des Plateaus liegt das Granulom in die Höhlung des Epithels eingepaßt.

Die Anordnung dicht neben einer Haargruppe und neben den Schweißdrüsen beweist, daß diese Gebilde keinen Anteil an der Bildung der Affektion haben. In unserem Falle dient sicher kein zerstörter Follikel dem Granulom als Zentrum, denn so dicht neben einer Haargruppe kann kein anderes Haar mehr gesessen haben, und so dicht neben zwei Schweißdrüsen ist wenigstens das Vorhandensein einer dritten unwahrscheinlich.

Diese histologische Untersuchung führt uns zu demselben Ergebnis, zu dem wir durch die klinische Betrachtung an der Glans penis gelangt waren.

Weiterhin fand ich nun die Affektion noch häufiger am Körper. Ich halte es bei dieser ersten genauen Beschreibung für nötig, diese Fälle alle einzeln aufzuführen, wenn es sich auch um immer ganz ähnliche klinische und um fast identische histologische Bilder handelt. Gerade die häufige Wiederholung immer ein und desselben Befundes muß mehr als alles andere beweisen, daß wir es mit einer wohl charakterisierten Bildung zu tun haben.

Fall 7. Ein großer, wohlgenährter brünetter Mann bot die Knötchen am Penis und an der Bauchhaut dar. Der Kranke war nicht lange in Behandlung, sondern verlor sich nach Heilung seines Genitalleidens, das ihn zu uns geführt hatte.

Eines der Knötchen am Bauch wurde excidiert und lieferte folgenden Befund.

Unter einem flachgespannten Epithelbogen liegt eine scharf-umschriebene granulationstumorartige Zellansammlung mit vielen Riesenzellen in der Cutis. Diese ganze Bildung liegt völlig isoliert in die Haut eingelassen. Die Begrenzung bildet rund herum ein ringförmiger großer Retewall, während innerhalb dieses Randwalls die Retezapfen fehlen und das Epithel flach, ja, wie ausgefressen aussieht. Hornschicht und Keratohyalinschicht ziehen in ungleichmäßigem flachen Bogen über das Knötchen fort. Das Rete ist nur 6—8 Lagen breit, etwas heller als das der Umgebung, seine Zellen andeutungsweise wagerecht gelagert, aber bei weitem nicht so stark abgeplattet wie im Fall 6. Die Zylinderzellenschicht fehlt über dem Granulom. Sie reicht aber bis dicht an dasselbe heran und ist sogar an der Innenfläche des begrenzenden Retezapfens noch vorhanden und endet ganz scharf da, wo das Granulom an die Epidermis herantritt und einige Leukocyten sie durchwandern. Die Unterfläche der Epidermis ist an der Stelle, wo sie dem Granulom aufliegt, ganz unregelmäßig und zerrissen, noch nicht so scharf abgeschlossen wie im Fall 6, und diesem unabgeschlossenen Befund, der als jünger aufzufassen ist, entspricht ja auch die erwähnte geringere Abplattung der Zellen. (Fig. 8.) Es bestehen hier noch saftigere Zellen, deren Kerne nur bereits wagerecht oval aussehen, im Gegensatz zu denen der Umgebung, welche rund sind oder (in den Retezapfen) senkrecht oval stehen. Die Epidermisunterfläche sieht aus wie ausgenagt, mit kleinen arkadenförmigen Aussparungen, unter denen Lücken, Ablösung von dem darunterliegenden Tumor, sich befinden. Man sieht sogar an einzelnen Stellen noch direkt den Prozeß der Epithelzerstörung im Gange befindlich. Gruppen von Epithelzellen lösen sich, bis dicht an die Hornschicht hinauf, aus ihrem Verbande los und liegen, seitlich durch Spalten abgegrenzt, nach unten von Riesenzellen umlagert, fast schon in das Infiltrat hinabgezogen. (Fig. 8 x, Fig. 10.)

Auch für diesen Zustand bietet der Lichen planus eine völlige Analogie, da in seinem Anfangsstadium ganz dieselbe Zerstörung der untersten Epithellagen und ihr Verschwinden im Infiltrat vorhanden ist, ein Stadium, welches der bei Fall 6 besprochenen Vernarbung vorhergeht. Die Epithelzerstörung scheint in unserem Fall 7 sehr hochgradig, der ganze Prozeß überhaupt akuter zu sein als in den bisher beobachteten Fällen, wofür Mitosen in der umgebenden Epidermis und die große Menge der Riesenzellen sprechen, die offenbar zur Abfuhr der abgelösten Epithelzellen dienen. Unter diesem in Zerstörung begriffenen Epithel folgt dann wieder das halbkugelige, scharf begrenzte Granulom, von der Epidermis durch eine Spalte abgegrenzt und in seinen obersten Lagen von roten Blutkörperchen durchsetzt. Das Zentrum bildet ein fädiges Netzwerk mit vielen epithelioiden Zellen und reichlichen Langhansschen Riesenzellen der verschiedensten Größe. Der Rand besteht aus einer breiten Lage von dunkelkernigen Rundzellen.

Fall 8 war mehrere Jahre in Beobachtung. Er litt an Gonorrhoe und an Syphilis und stellte sich von Zeit zu Zeit vor. Er besaß die Affektion am Penis und namentlich in der bereits geschilderten Form

an der Glans (war Israelit). Außer den Penisknötchen waren solche am Skrotum und in den Ellenbeugen vorhanden, alle von der glänzenden, flachen, kleinen Art, wie wir sie bisher kennen gelernt haben. Excidiert wurde ein Stückchen Skrotalhaut, welche folgenden Befund ergab.

Dicht nebeneinander lagen 2 beinahe gleichgroße Knötchen, die einander in jeder Beziehung glichen. Sie bestehen aus einer flachgewölbten Epithelspannung, deren Hornschicht, ohne besonderen Unterschiede von den übrigen Hornteilen, glatt über das Knötchen hinwegzieht. Das Rete bildet, plastisch betrachtet, eine flache Kuppel, aus der nur zentral ein großer Zapfen nach unten ragt, ganz ähnlich, wenn auch kleiner, wie im Fall 1. (Fig. 9.) Dieser Zapfen weist wiederum das veränderte Rete auf, welches wir im Zentrum der Affektion auch in den anderen Fällen gefunden haben. Die Zellen siud größer, näher aneinandergedrückt, heller und ähnlicher der Hornsubstanz (gelblich bei van Gieson) gefärbt. In den tieferen Partien sind sie weniger kubisch, die Zylinderzellenschicht fehlt vollkommen, die untersten Schichten sind vielmehr aus abgeplatteten (auf dem Durchschnitt spindelförmigen) Zellen zusammengepreßt. Einige Mitosen in diesem Zapfen zeigen die noch fortschreitende Vergrößerung an. Dicht unter dem Zapfen, und auch die ganze Epithelkuppel fast erfüllend, finden wir wieder das Granulationsknötchen.

Es liegt dem Epithel dicht an und bildet eine halbkugelige, scharf gegen die umgebende Cutis abgesetzte Masse. Zwischen ihr und der Epidermis, namentlich in der Gegend des Epithelzapfens, ist wiederum eine gewisse Ablösung, eine artefizielle Spalte vorhanden, und die obersten Lagen des Infiltrates sind durchsetzt von ausgetretenen roten Blutkörperchen. Dicht unter dem Epithelzapfen befindet sich, wie in Fall 1, aber auch in verminderter Dimension, eine Leukocytenansammlung, ein Miniaturabszeßchen. Die Zellarten des Granulationstumors sind in diesen Präparaten, die in Müllerscher Flüssigkeit, statt wie die übrigen, in Formalin oder Spiritus oder Sublimat konserviert waren, schwerer auseinanderzuhalten. Es erscheinen mehr rundkernige Zellen und die Kerne sind alle dunkler und gleichmäßiger gefärbt als bei den feineren Härtungsarten. Es ergibt sich aber auch hier, daß besonders in den Randpartien sich ein dichter Wall kleinkerniger Rundzellen befindet, im Zentrum mehr spindelkernige Elemente liegen. Die Infiltrationsmasse ist von mehreren Gefäßen, mit großkernigem Endothel und blutgefüllt, von unten nach oben durchzogen. Von der Tiefe her ziehen lymphocytenumscheidete Gefäße an das Infiltrat hinauf.

Wir haben also eine pathologische Bildung, welche in allen einzelnen Zügen vollkommen den Veränderungen gleicht, welche wir in Fall 1 kennen gelernt haben. Nur ist der Grad der Veränderung geringer. Die Übereinstimmung scheint durch die lokalen Eigentümlichkeiten des Standortes bedingt zu sein, welcher beide Male die Genitalregion war, in Fall 1 der Penis, im Fall 8 das Skrotum. Auch hier kann die Schnittserie dartun, daß kein Anschluß an Drüsen oder Haarfollikel besteht. Ganz nahe an den beschriebenen Knötchen finden wir einen Haar-

follikel, welcher in keiner Weise in die Erkrankung mit einbezogen ist. Es muß auch in diesem Falle sich um eine der gewöhnlichen Oberflächenepidermis angeschlossene Läsion handeln, in welcher sich dann als Teil der pathologischen Bildung die Verdickung des Epithels gebildet hat, ohne Anschluß an eine vorgebildete Epitheleinsenkung.

Nach mehrmonatlicher Beobachtung zeigte sich in diesem Fall, der wegen bestehender Lues mit einer Cyanat- und Salizyl-Hg-Injektionskur behandelt wurde, und bei dem ebensowenig wie in allen vorhergehenden Fällen eine lokale Behandlung eingeleitet worden war, ein allmähliches Schwinden des Ausschlages, der seit etwa 1 Jahr nicht mehr vorhanden ist.

Fall 9. Dieser Fall ist der ausgeprägteste von allen, und zeigt deutlich, daß es sich bei unserer Affektion um ein weit am Körper verbreitetes und sogar recht in die Augen fallendes Vorkommen handeln kann. Der Träger der Erkrankung war ein 27jähriger Mann, der mit syphilitischen Primäraffekten in die Behandlung trat, die Infektion hatte 4 Wochen vor der 1. Konsultation stattgefunden. Die Sklerosen wurden mit dem Holländerschen Heißluftapparat ausgebrannt, 41 Tage danach trat ein papulöses Exanthem auf, sowie noch Rezidive in Abständen von $2^1/_2$ bis 4 Monaten von dem Ende der durchgeführten Einreibungskuren. Gleich in den ersten Tagen der Beobachtung fiel ein Ausschlag am Bauch, der Brust, den Schultern auf, der an den Lichen nitidus erinnerte, von dem aber der sonst die Prädilektionsstelle bildende Penis vollständig frei war. Die Knötchen waren etwa stecknadelkopfgroß, platt, braungelb, glänzend und etwas durchscheinend. Eine gewisse Anzahl am Unterbauch und um den Nabel herum hatte einen mehr rosa Farbenton. An den Achseln waren die Knötchen zum großen Teil etwas kleiner als am Bauch, mehr punktförmig. In ihrem Zentrum sah man oft eine Depression, vielfach lagen sie wie kleine aufgelagerte Schüppchen flach der Hautoberfläche an, indessen konnte mit dem Nagel keine Schuppe abgekratzt werden, es blutete wie jede erhabene Effloreszenz, die durch grobe Kraft entfernt wird. Zwischen diesen, völlig isoliert und unregelmäßig verteilten Effloreszenzen war ein flacher braungelber schuppender Ausschlag ausgebreitet, besonders auf dem Sternum und dem Rippenbogen, der als seborrhoisches Ekzem (Unna) aufgefaßt werden mußte, und der von dem Knötchenausschlag sehr gut unterschieden werden konnte. Der Knötchenausschlag wechselte in den 2 Jahren der Beobachtung sehr in seiner Intensität. Zu Zeiten waren viele, zu Zeiten sehr wenige Einzeleffloreszenzen vorhanden. Am wenigsten änderte sich die Ausbreitung am Bauch, viel stärker an den Schultern und der Brust. Im Oktober 1904 war nach der ersten Einreibungskur fast der ganze Ausschlag verschwunden, im Januar 1905 war er wieder deutlich um den Nabel und weiter unten am Bauch. Im März 1905 waren beide Achselfalten vorne mit Knötchen bedeckt, im April war die linke Achsel frei, die rechte stark befallen, beide Schultern bedeckt davon. Ende Mai fanden sich viele an den Ellbogen und an der Innenseite der Oberarme. Im Sep-

tember 1905 hatte der Ausschlag sich an der Brust weiter ausgebreitet, war im Februar 1906 noch stark, im April, vor der 4. Kur, aber wieder sehr zurückgegangen; nach der 4. Kur, Juli 1906, war die Eruption wiederum sehr verbreitet unter dem Nabel, vorn und hinten an den Achselfalten. im August war sie ohne Behandlung sehr gering geworden und fand sich besonders vorn an den Schultern und in der Bauchmitte. Im Februar 1907 war der Lichen sehr flach, bestand vorn an den Achseln und am Nabel und außerdem an der Ellenbeuge rechts.

Im Mai hatte sich eine Stelle zu einem etwa hanfkorngroßen Knötchen entwickelt, dem größten dieser Art, das ich je gesehen habe. Dieses Knötchen, das stark prominierte, bestand auch noch im Juli 1906. Es war ganz besonders deutlich durchscheinend, ähnlich dem bräunlichroten Knötchen in ausgebildeten Fällen von sog. Adenoma sebaceum im Gesicht. Ein ähnliches, nur etwas kleineres, trat im Februar 1907 auf.

Die Form der Knötchen war die des Lichen nitidus. Vom Lichen planus unterschieden sie sich durch die bräunliche Farbe und die gleichmäßige Größe, durch den Mangel des Juckens und durch die Lokalisation. Doch war die Lokalisation ganz anders, als wir sie zu sehen gewohnt waren; wenn auch der Bauch in mehreren Fällen befallen gewesen ist, war doch hier zum ersten Mal die Prädilektionsstelle, der Penis, ganz frei. Nur einige Talgretentionen waren am Schaft des Gliedes zu sehen, sonst nichts Abnormes. Daher war es von großer Wichtigkeit, den histologischen Befund zu erheben. Pat. gestattete mir die Excision eines Hautstückchens links vom Nabel, das zwei Knötchen enthielt. Die Narbe ist nachher auffallend keloidartig geworden.

Der histologische Befund dieser beiden Knötchen kann als ein Paradigma des Lichen nitidus gelten. Ich habe ihn deshalb in einer Zeichnung, nicht wie die übrigen Fälle als Photographie dargestellt. Der Aufbau beider Knötchen ist wieder vollkommen gleichartig; sie liegen, durch eine Partie unveränderter Haut, in der kaum eine Spur circumvaskulären Infiltrats zu sehen ist, von einander getrennt. Die Effloreszenz ist ganz scharf abgegrenzt. (Fig. 11.) Sowohl die Epithel- als auch die Cutisveränderung fallen auf den ersten Blick in die Augen. Das Epithel unterscheidet sich von dem der Umgebung in allen 3 Schichten. Die Hornschicht stellt sich, mit Weigerts Fibrinfärbung blauviolett gefärbt, als flacherhabene und abwärts das unterliegende Rete seicht eindrückende, parakeratotische Schuppe dar. Die Hornschicht hat sich am Rande des Knötchens in eine oberflächliche und eine tiefe Lage getrennt, zwischen denen diese linsenförmige parakeratotische Schuppe mit erhaltenen Zellkernen liegt. Das Rete besteht aus hellen, besonders im Zentrum der Effloreszenz flach übereinandergelagerten Zellen. Das Stratum cylindricum fehlt über der Granulation und beginnt erst scharf an ihrem Außenrande, wo auch das übrige Rete alsbald wieder seine normale intensivere Färbung annimmt. Die aus wagerecht liegenden Zellen bestehende Unterfläche der Epidermis löst sich, wie wir es in früheren Fällen schon wiederholt gesehen haben, stellenweise von dem unter-

liegenden Granulationstumor ab. An den Seiten der Effloreszenz senkt sich das Rete rund herum mit einem gebogenen Randwall in die Tiefe und begrenzt so in scharfer Weise die pathologische Bildung. Außen von diesem Wall beginnt die normale Retezapfenbildung der Haut, die in ihrer untersten Lage stark pigmentiert ist. Der Randwall ist stellenweise sehr dünn, zuweilen ganz niedrig und läuft nach unten scharf aus: ein Zeichen, daß die Effloreszenz durch ihr peripherisches Wachstum die Epidermis seitlich fortgedrängt und sogar bis zu einem gewissen Grade zerstört hat. Zugleich mit der Zerstörung scheint aber, wie man es so oft sieht, eine Wucherung der Epidermis stattgefunden zu haben (ziemlich viele Mitosen in der Peripherie, Mangel des Pigments, das rundherum im Strat. cylindr. sehr reichlich ist). Die Granulationsbildung hat einen wunderbar einfachen Bau. Sie besteht aus dem hellen Zentrum, das aus spindelkernigen hellen Epithelioidzellen und einer außerordentlich großen Zahl von Langhansschen Riesenzellen zusammengesetzt ist, und der Peripherie dunkelrundkerniger Infiltratzellen. Diese kleinzellige Umgebung ist hier dichter als in den übrigen Fällen, so daß sie eine dunkle, scharfe Randzone darstellt, beinahe einer Schale ähnlich; von ihr aus dringen viele Rundzellen zwischen die Epithelioid- und Riesenzellen des Zentrums hinein. Polynukleäre Leukocyten fehlen ganz. Die Randpartien der Epithelveränderung sind sogar frei von Leukocytendurchwanderung, die wir in den meisten anderen Fällen gefunden haben. In den Rand des Knötchens dringen einige wenige Gefäße hinein.

Wenn wir nach dieser ausführlichen Darstellung der Befunde die Charakteristik unserer Affektion zusammenfassen, so haben wir einen meistens am Penis, seltener am Rumpf und den oberen Extremitäten lokalisierten Knötchenausschlag kennen gelernt, der besteht

1. aus einer Epithelveränderung: Nekrose der untersten Lagen, darauf folgend Abschluß unter Verlust der Retezapfen, sodann Hyperplasie des verhärteten Epithels mit zentraler, zuweilen mit parakeratotischer Verhornung,

2. einer granulationsartigen circumscripten halbkugeligen, dem Epithel dicht angeschlossenen Cutisinfiltration, die aus Epithelioidzellenansammlung nebst Rundzellenumhüllung besteht und Riesenzellen in wechselnder Menge führt, welche vermutlich zur Zerstörung der abgelösten Epithelzellen verwendet werden. Weder Tuberkelbazillen noch andere Bakterien sind bisher als Erreger dieses Granulationstumors gefunden worden.

Der Verlauf ist torpide; die Entwicklung und das Verschwinden konnte bisher nur klinisch genauer verfolgt werden. Der Verlauf ist offenbar ziemlich langsam, doch wurden in weitem Zeitraum Veränderungen bemerkt. Die Affektion zeigte sich mehrmals bei Patienten, die lange recht genau beobachtet worden waren, und an denen sie nie wahrgenommen worden war, gelegentlich zum ersten Male bei einer späteren Untersuchung. Dies könnte wohl als Zeichen der relativ schnellen Entstehung angesehen werden, falls man sich wirklich auf die Exaktheit der früheren Untersuchungen verlassen könnte. Genaueres läßt sich natürlich über das tatsächliche Verschwinden der Erkrankung sagen, welches in einigen Fällen nach jahrelangem Bestehen gesehen wurde. In einem Falle konnte mit Sicherheit ein Wechsel der Ausbreitung, mit Zunahme und Abnahme, durch Jahre hindurch verfolgt werden. Der Bestand ist jedenfalls ein sehr langer, und deshalb scheint das Verschwinden sehr langsam zu sein.

Die genauere histologische Erforschung des Wechsels der Erscheinungen steht indessen noch aus.

Absichtlich wurde nie therapeutisch eingegriffen. Bei der kleinen unschuldigen Affektion lag den Patienten nichts daran, sie beseitigen zu lassen, und in meinem Interesse lag es im Gegenteil, sie recht genau und lange unbeeinflußt beobachten zu können. Indessen wurden einige therapeutische Erfahrungen doch gemacht, da andere Hautaffektionen, wegen deren die Kranken zur Behandlung kamen, geheilt werden mußten. So haben wir gesehen, daß Inunktionskuren mit grauer Salbe keinen Einfluß auf ihre Heilung hatten. Nach Naphtholkrätzesalbeneinreibung wurden die Knötchen ganz flach. Ein wirkliches Verschwinden auf äußere Applikationen hin haben wir in keinem Falle bemerkt. Es bleiben also auch hier noch eine Menge Fragen zu lösen.

Die Einordnung in das dermatologische System ist nicht schwer. Der Bau ist der eines Granulationstumors, so daß der erste Gedanke der eines infektiösen Gebildes ist. Weit schwerer zu entscheiden ist die Frage, ob es sich nicht um die abweichende Form einer bekannten Dermatose handle.

Wenn wir vom klinischen Anblick ausgehen, müssen wir unsere Affektion für bisher unbekannt ansehen. Gewissen äußeren Ähnlichkeiten mit dem Lichen planus stehen zu viele Differenzen gegenüber, um als solchen unseren Ausschlag betrachten zu dürfen. Die kleinen bräunlichen Knötchen des Körpers und der Arme, die hellen Knötchen des Genitales haben zwar recht große Ähnlichkeit mit kleinen Lichen planus-Knötchen. Die Konstanz des Knötchens, das nie in eine weitere Form (Bläschen etc.) sich umwandelt, bilden eine zweite, beiden Knötcheneruptionen angehörende Eigenschaft. Es fehlt aber unserem Ausschlage jede Tendenz zur Vergrößerung, die bei so langem Bestande dem Lichen planus des Körpers nie fehlt; es fehlt die peripherische Ausbreitung mit zentraler pigmentierter Abheilung, welche für die klein und flach bleibende Form des Lichen planus, dessen Knötchendurchmesser 1—2 *mm* nicht überschreitet, charakteristisch ist. Es fehlt der Farbenwechsel des größer werdenden Lichen planus, dessen zuerst hautfarbene, dann leicht gebräunte Knötchen bei geringer Vergrößerung schon den typischen lividen (purpurnen) Farbenton und wachsartigen Glanz annehmen. Dagegen besitzt unser Ausschlag ein durchscheinendes Aussehen, wie es für ein Granulom charakteristich ist, das unter einer dünnen Epidermislage durchschimmert. Diese Erscheinung vermissen wir beim Lichen planus und ebenso vermissen wir bei diesem die meist vorhandene makroskopisch sichtbare zentrale Bildung, die der Anlage des Hornpfropfs entspricht.

Die einzige Affektion, welche klinisch noch zum Vergleich herangezogen werden könnte, ist der Lichen scrophulosorum, doch ist der Lichen nitidus von diesem durch seine sicher nicht follikuläre Anordnung von vornherein zu unterscheiden. Ihm fehlt auch die Schuppung des Lichen scrophulosorum, während das durchscheinende braune Knötchen, entsprechend dem sie bildenden Granulom, bei beiden Eruptionen sichtbar ist. Bei keinem einzigen meiner Kranken habe ich außerdem einen Anhaltspunkt für innere Tuberkulose, geschweige denn eine tuberkulöse Hautaffektion gefunden.

Betrachten wir die histologische Struktur, so kommt, wie wir bei der Beschreibung der einzelnen Fälle

sahen, vor allen Dingen auch wieder der Lichen planus vergleichsweise in Betracht. Im Prinzip sind bei beiden Affektionen dieselben Veränderungen vorhanden. Wir haben bei beiden dieselbe Art, sowohl der epithelialen Läsion als auch des Cutisinfiltrats.

In meiner früheren Arbeit über das Anfangsstadium des Lichen planus habe ich auf die primäre Zerstörung der tiefsten Epithellagen hingewiesen, die in einem etwas weiter vorgeschrittenen, aber auch noch sehr kleinen Stadium durch einen eigentümlichen Abschluß des Epithels gegen das Cutisknötchen sich repariert, gewissermaßen das weitere Eindringen der Wanderzellen in das Epithel verhindert. Dieselben Erscheinungen haben wir beim Lichen nitidus, aber in etwas anderer Form. Zunächst ist die Ausdehnung der Zerstörung sehr gering. Sodann erscheint die reparatorische Epithelneubildung in einer anderen Form, mehr einen zentralen Zapfen bildend, als flächenhaft, wie sie für den Lichen planus gefunden wird. Wenigstens wurde dieser Zapfen an den Effloreszenzen von 2 Patienten gefunden, denen Knötchen am Genitale (Penis und Skrotum) entnommen werden konnten.

Auch da, wo kein tiefer hinabreichender Retezapfen ausgebildet ist, besteht eine Verdickung der Hornschicht. Diese Hyperkeratose ist aber viel stärker in den Fällen mit Zapfenbildung, wo sie tief in diesen hinabreicht, in einem Falle ihn sogar ganz durchbohrt. Andeutungen dieser Hornzapfenbildung habe ich mehrfach auch im Lichen planus gefunden, aber höchstens in der Stärke unseres Falles 6, nie in der hochgradigen Art der Effloreszenz von Fall 1 und 8.

Mehr noch als die Epithelläsion unterscheidet sich das Infiltrat des Lichen nitidus vom Infiltrat des Lichen planus. Das Lichen nitidus-Knötchen stellt ein typisches Granulom dar, so circumscript und klar, wie es sonst nur von einem Tuberkel gebildet wird. Es stellt, histologisch betrachtet, geradezu einen kleinen, mit seiner Oberfläche an die Epidermisunterseite angepreßten Tuberkel dar. Es hat eine scharfe kugelige untere und seitliche Abgrenzung. Außerhalb des Knötchens ist fast nie eine ausgesprengte, diffus sich verlierende, selten eine circumvaskuläre Infiltration vorhanden. Die Durchwande-

rung durch polynukleäre Leukocyten ist sehr gering oder fehlt ganz.

Diese Eigenschaften fehlen dem Lichen planus-Knötchen in so ausgesprochener Art.

Die Lichen planus-Effloreszenz stellt zwar auch ein circumscriptes Granulom dar, in dem Epithelioidzellen reichlich vorhanden sind und in dem auch Langhanssche Riesenzellen zuweilen vorkommen, aber es fehlt ihm vollkommen die tuberkelähnliche Struktur. In den Anfangsstadien, wenn die Knötchen gerade hervorkommen, gerade als Lichen planus-Knötchen klinisch erkennbar sind, habe ich noch am ehesten eine halbkugelige Bildung, welche dem abbröckelnden Epithel dicht angelagert ist, gesehen. Diese bestand aus einer viel größeren Zahl von Epithelioidzellen mit hellem länglichen Kern als später, wenn fast nur dunkel gefärbte und rundkernige Zellen das Knötchen zusammensetzen. Dieses frühe Stadium findet man indessen nur selten und meistens, meines Wissens, nur in sehr akut hervortretenden Eruptionen. Meistens bieten die kleinsten Knötchen bereits ein Stadium dar, das als weit fortgeschrittenes angesehen werden muß. Die Epithelauflockerung ist bereits vorüber, und an das zu einer mehrschichtigen Plattenzellage gewordene oder sogar bereits verdickte Epithel lagert sich ein dichtes, nach unten und nach den Seiten scharfumgrenztes Rundzelleninfiltrat an. Die untere Grenze ist nicht mehr konvex, sondern verläuft der Epidermis parallel, meist vollkommen gradlinig. Inmitten des Infiltrats liegen zerstreut eine gewisse Menge hellgefärbter und ovalkerniger Zellen, allerdings ebenfalls in größerer Menge zentral, fast gar nicht in der rein rundkernigen Peripherie. Eine so deutliche Abgrenzung zwischen epithelioidzelligem Zentrum und peripherischem Rundzellwall wie beim Lichen nitidus habe ich nie unter den vielen von mir in Schnittserien durchsuchten Lichen planus-Stücken gefunden. Die Beteiligung der polynukleären Leukocyten ist beim Lichen planus von Anfang an sehr stark, ganz im Gegensatz zum Lichen nitidus, wo sie kaum am Rande vorhanden ist und zuweilen vollkommen fehlt.

Ich glaube nach meinen bisherigen Ausführungen berechtigt zu sein, in der Eruption, welche ich geschildert habe, ein eigenes, bisher unbekanntes Krankheitsbild aufzustellen. Ich schlage vor, es mit dem Namen Lichen nitidus zu belegen und vermehre damit die alte systematische Gruppe Lichen mit einer weiteren Form.

Für diese Namensgebung muß ich einige begründende Worte hinzufügen, da es veraltet erscheinen könnte, gerade eine alte, nach einfachem klinischen Aussehen gegründete, gewissermaßen überlebte Abteilung des dermatologischen Systems, die die neuere Dermatologie auseinanderreißt und in der auch wirklich völlig verschiedene Krankheitsformen zusammengefaßt sind, als Bezeichnung einer neuen Krankheit zu wählen. Es könnte sachgemäßer erscheinen, diese Affektion ihrem Wesen nach zu benennen. Sie wird ja von uns nicht nur in ihrer klinischen Erscheinung, sondern eigentlich erst auf Grund genauer histologischer Untersuchung als eigentümliche Bildung dargestellt, ihre systematische Einordnung ist also auf ganz anderen Grundlagen möglich, als die früheren Lichenarten ihren Autoren darboten. Es wäre von diesem Standpunkt aus sachgemäß, sie mit dem Namen Granuloma nitidum oder einen ähnlichen deskriptiven Namen zu belegen. Ich habe davon Abstand genommen, die pathologisch-anatomische Struktur als Bezeichnung zu wählen, weil ich glaube, daß die Aufmerksamkeit weit eher auf unsere Affektion gelenkt wird, wenn wir einen dem klinischen Aussehen entsprechenden Namen wählen, der schon durch sich selbst an die ähnlich aussehenden, altbekannten Formen erinnert.

Wie wir, wenigstens in der deutschen Dermatologie, trotz des Vorhandenseins sachgemäßer oder wenigstens besser beschreibender Namen immer noch die alten Bezeichnungen des Lichen scrophulosorum an Stelle der Folliculitis tuberculosa vorziehen, des Lichen pilaris an Stelle der Keratosis pilaris, des Lichen simplex chronicus an Stelle der Dermatitis lichenoides chronica, weil sie eine Gruppe klinisch ähnlicher und bei der Diagnose in Betracht kommender, wenn auch pathologisch-anatomisch höchst verschiedener Krankheitsbilder darstellen, so benenne ich auch meine neue Affektion mit Bewußtsein als

Lichen, weil es sich um eine Knötcheneruption handelt, die nie in eine andere Erscheinungsform sich umwandelt, und weil sie in ihrem äußeren Aussehen die größte Ähnlichkeit mit den anderen Lichenformen hat. Wer den einfachen Namen sich merkt und soviel Aufmerksamkeit auf die Betrachtung der äußeren Haut verwendet, daß er diese kleine, unbedeutende Veränderung bemerkt, der wird sich auch des so sehr charakteristischen histologischen Baues entsinnen, trotzdem er nicht durch eine pathologisch-anatomische Bezeichnung angedeutet ist.

Zusammenfassung.

1. Es kommt eine Eruption kleiner glänzender Knötchen an der äußeren Haut vor, die bisher nicht beschrieben worden ist. Sie besteht aus einer halbkugeligen granulomartigen Bildung in der oberflächlichen Cutis, die sich dicht an das eigentümlich veränderte, namentlich stärker verhornte Epithel anschließt. Sie ist als Lichen nitidus zu bezeichnen.

2. Die Lieblingslokalisation ist der Penis, an dem auch oft die Glans befallen ist. Ferner kommt sie an Bauch, Brust und Armen, aber erheblich seltener vor.

3. Das Granulom gleicht einem Tuberkel. Es besteht aus einer peripherischen Rundzellschicht und einer zentralen Epithelioidzellenansammlung mit auffallend vielen Langhansschen Riesenzellen. Die Epithelveränderung bietet, namentlich am Genitale, eine zentrale Reteverdickung dar, in deren Achse sich ein zum Teil parakeratotischer Hornzapfen anlegt oder schon ausgebildet hat. Unter diesem befindet sich oft ein mikroskopischer Abszeß. An der Unterseite des Epithels fehlt die Zylinderzellenlage und das Pigment. Die obersten Granulomschichten sind (ob artifiziell?) mit körnigen Gerinnseln und extravasierten roten Blutkörperchen versetzt. Bakterien wurden bisher nicht gefunden.

4. Subjektive Beschwerden fehlen vollkommen. Die Patienten wissen fast nie etwas vom Bestehen ihrer Hautveränderung.

5. Diagnostisch kommt die Unterscheidung vom Lichen planus vor allem in Betracht. Der Unterschied zwichen Lichen nitidus und Lichen planus besteht im histologischen Bau und

darin, daß dem ersteren die Polymorphie des Lichen planus vollständig fehlt.

Erklärung der Abbildungen auf Taf. II—IV.

Fig. 1. Das von Fall 1 excidierte Hautstückchen vom Penis, mit ca. 6facher Vergrößerung gezeichnet. In 2 Reihen sind die Knötchen angeordnet, in der ersten liegen 4, in der zweiten 3. Auf jedem ist die Ausmündung des Hornpfropfs zu sehen.

Fig. 2. Photographie der Moulage von Fall 4, ca. um $^1/_5$ vergrößert. Das Bild gibt den Eindruck der Dermatose nur bis zu einem gewissen Grade wieder. Die Verteilung, die Größe und Form der Knötchen ist gut zu erkennen. Die Farbe erscheint aber durch die, um die Knötchen recht plastisch hervorzubringen, benutzte schiefe Beleuchtung dunkel, anstatt hell zu glänzen.

Fig. 3. Wachsplattenrekonstruktion des Knötchens vom Bauch von Fall 6, dessen Durchschnitte in Fig. 6 und 7 abgebildet sind. Links die Begrenzung durch 3 Schweißdrüsen (oben) und 2 Haarfollikel (am Unterrande des Bildes). Man sieht die tief dunkle Epithelwölbung, in die das Granulom hineingelagert zu denken ist. Rund herum normales Rete, von der Cutisseite her gesehen.

Fig. 4. Schnitt durch eine Effloreszenz von Fall 1 (Penis). Schwache Vergrößerung (Zeiss a_2). Seitlich normales, stark pigmentiertes Rete. In der Mitte ein breiter und tiefhinabgehender Retezapfen, durchbohrt von Hornpfropf, der kontinuierlich in eine oberflächliche Hornlamelle übergeht. Der weitere Verlauf dieses Hornpfropfs ist in Fig. 5 zu sehen, welche den in der Serie nächstfolgenden Schnitt darstellt.

Unter dem Retezapfen, der viel heller als das übrige Rete ist, der Abszeß (dichter Haufen polynukleärer Leukocyten) und in weiterer Umgebung das große Granulom. Um dieses herum ist die Cutis — mit Ausnahme geringer circumvaskulärer Infiltration — ganz frei von entzündlichen Erscheinungen.

Fig. 5. Der nächstfolgende Schnitt derselben Schnittserie bei mittlerer Vergrößerung (Zeiss AA). Während in Fig. 4 der Durchbruch des Hornzapfens von oben her deutlich war, ist hier das Epithel schon wieder geschlossen. Dafür sieht man den Durchbruch des Hornzapfens nach der Cutis hin. Beide Bilder kombiniert, zeigen den ganzen Verlauf des Hornpfropfs. Die Abflachung der Retezellen nach dem zentralen Hornpfropf zu ist sehr deutlich. *A* Abszeß. *R* Riesenzellen von Langhansschem Typus im Granulom.

Fig. 6. Schnitt durch die Effloreszenz vom Bauch von Fall 6. Vergr. wie Fig. 4. Rechts bildet ein Haarfollikel, links ein Retezapfen die Grenze der in Fig. 3 dargestellten Vertiefung, in der das Granulom liegt. Dieses ist hier durch einen starken Rundzellenwall sehr scharf von

der tieferen Cutis abgegrenzt. Nur ein Teil der Epithelkappe (ca. $^4/_5$) wird vom Granulom erfüllt. Der Rest (rechts, neben dem Haar) ist frei, nur von leichterer Rundzelleninfiltration durchsetzt. Rechts und links (entsprechend den hineingezeichneten schwarzen Punkten) Durchwanderung des Rete durch Eiterkörperchen. Zwischen diesen Grenzpunkten ist das Epithel teils verdickt und stark verhornt und vom Granulom durch eine Spalte abgelöst (links), teils dünn und spongiös verändert (rechts, hellere Partie).

Fig. 7. Der nächste Schnitt derselben Schnittserie mittlere Vergrößerung (wie Fig. 5). Man erkennt rechts das Zylinderepithel der Basalschicht fest mit der Cutis verbunden, während links, über dem Granulom, die Zellagen der tiefsten Reteschichten wagerecht gelagert sind und durch einen Spalt von der Cutis getrennt sind.

Fig. 8. Knötchen vom Bauch des Falles 7, schwache Vergrößerung wie Fig. 4. Bei *x* Verwerfung der Epithelzellen, umgeben von Riesenzellen, wie es bei starker Vergrößerung in Fig. 10 dargestellt ist. Die Hineinlagerung in das ausgefressene Rete ist sehr deutlich. Seitlich dicke Randwälle. Granulom sehr scharf abgesetzt gegen die ganz normale tiefere Cutis.

Fig. 9. Knötchen von Fall 8. Skrotum. Mittlere Vergrößerung, wie Fig. 5. Seitlich links tief hinabreichender Randwall. Zentral der mittlere Retezapfen, über ihm dicke Hornlage, unter ihm dichte Zellansammlung. (Abszeßbeginn, ähnlich dem ausgebildeteren Stadium von Fall 1 (Fig. 4, 5.) Die Circumscriptheit des Granuloms ist sehr deutlich.

Fig. 10. Die Stelle *x* aus Fig. 8 mit der Ölimmersion gezeichnet. Rechts und links scharf abgeschnittenes Rete, oben dünne Horn- und Keratohyalinlage. Viele Hornzellen kernhaltig. In dem so gebildeten Loch liegen abgelöste Epithelzellen, z. T. zu einer einheitlichen, mehrkernigen Masse zusammengesintert. Von unten her fließen um sie herum Riesenzellen von Langhansschem Typus. *H* Hornschicht. *St* Stachelschicht. *Ep* Abgelöste Epithelzellen. R. Riesenzellen.

Fig. 11. Schnitt durch Knötchen vom Bauch von Fall 9. Beiderseits normales Rete. Dicht am Granulom rechts und links der Randwall, der rechts an seiner Innenfläche noch Zylinderzellen trägt. Unter der lockeren oberflächlichsten Hornschicht des Knötchens liegt eine linsenförmige Parakeratosenlamelle, unter dieser das flachgeordnete Lager hellerer Epithelzellen, welches das Granulom bedeckt. Dieses besteht aus einer Anzahl von Epithelioidzellen und außerordentlich vielen Langhansschen Riesenzellen. Es wird scharf begrenzt, umgeben von einer dichten Lage von Rundzellen, die von allen Seiten her zwischen die hellen Zellen des Granuloms hineindringen. Nach außen Umgebung durch vermehrte (zusammengedrängte?) Bindegewebszellen. In der weiteren Umgebung kaum eine Spur von kleinzelliger Infiltration. Nirgends Ansammlung oder Durchwanderung von polynukleären Leukocyten. *RW* Randwall. *P* Parakeratose. *Gr* Granulom mit Riesenzellen. *R* rundzellige Infiltration. *Schw* Schweißdrüse in der Umgebung.

Fig 2

Fig 1

Fig 3

Pinkus: Lichen nitidus.

K. u. k. Hof-Chromo-A. Haase, Prag

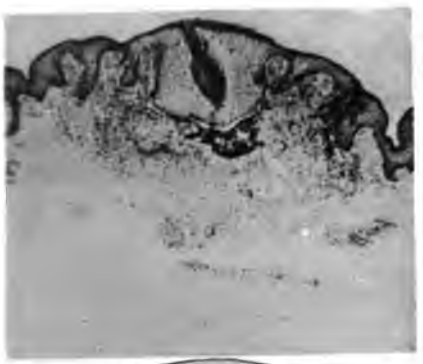

Fig. 4

Fig. 5.

Fig. 6

Fig. 7

Fig. 8

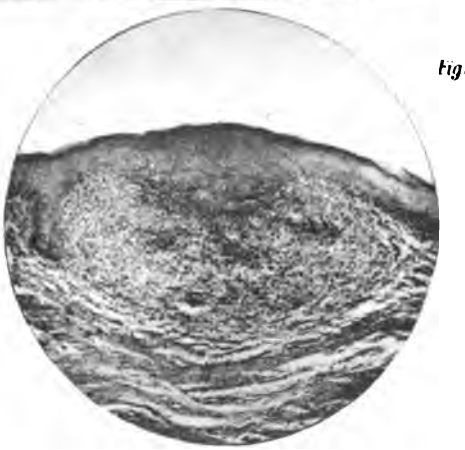

Fig. 9

Pinkus: Lichen nitidus.

Kuk Hoflithogr. A. Haase Prag

Fig. 10.

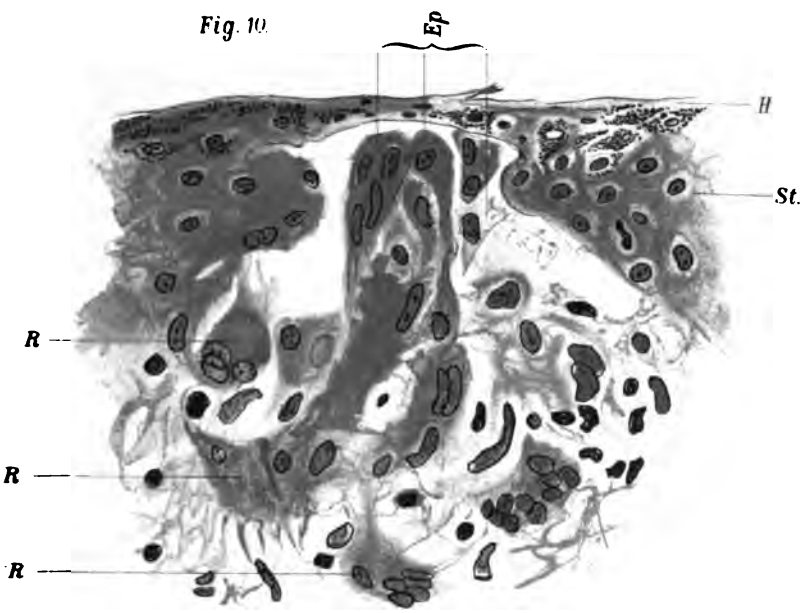

Fig. 11.

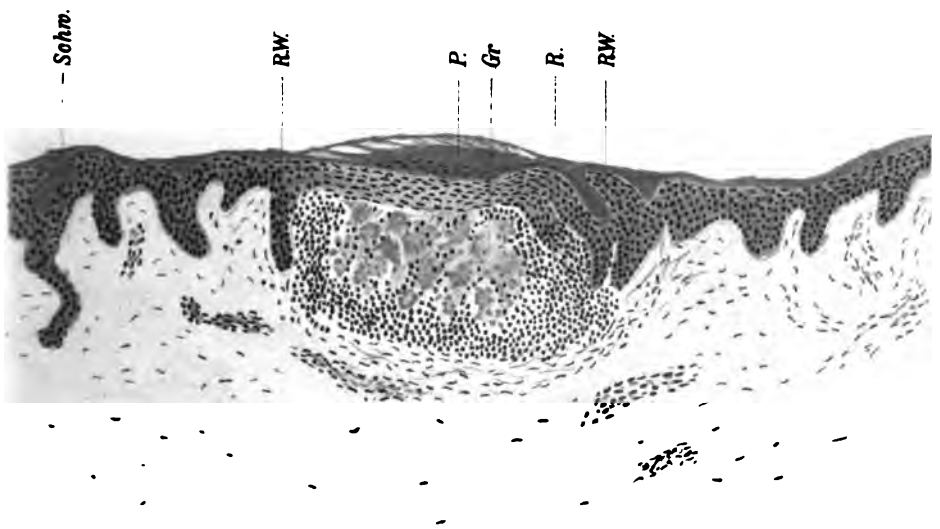

Ein Beitrag zur Stauungsbehandlung.

Von

O. Putzler[1])
(Danzig).

Bereits im Jahre 1893 hatte Bier (1) auf die ausgezeichneten Erfolge hingewiesen, welche er bei einer Reihe von Erkrankungen tuberkulöser Natur, welche bislang dem Messer des Chirurgen verfallen waren, durch Behandlung mit Stauungshyperämie zu verzeichnen hatte, ohne daß jedoch diese Publikation allgemein Anlaß gegeben hätte, die Resultate nachzuprüfen und ohne daß die Behandlung diejenige Beachtung gefunden hätte, welche sie nach den neueren Erfahrungen jedenfalls verdient. In den Jahren 1905 und 1906 hat dann Klapp (2, 4), ein Assistent Biers, nochmals auf die Bedeutung der Stauungshyperämie hingewiesen und hat aufs neue betont, daß man mit Hilfe der energischen, richtig angewandten Stauungshyperämie nicht nur tuberkulöse Prozesse günstig beeinflussen und ohne eingreifende chirurgische Maßnahmen der Heilung zuführen könne, sondern er hat auch gezeigt, daß man mit Hilfe der Saugkraft und geeigneter Glastrichter Flüssigkeiten und besonders Eiter aus Wunden entleeren und dadurch dem Kranken große, verstümmelnde, manchmal die Funktion schädigende, aber immer häßliche, entstellende Narben erzeugende Schnitte ersparen könne und an ihrer Stelle nur kleine Stiche zu setzen brauche, welche kosmetisch wie funktionell gleichgültig sind.

Was nun die Wirkung der Stauungsbehandlung anbetrifft, so kommt sie nach Klapp dadurch zu stande, daß einmal das

---

[1]) S. d. Nekrolog am Schlusse dieses Bandes.

an einer gewissen Stelle der Körperbedeckung im Gewebe befindliche Gift nicht zur Resorption gelangen kann, sobald es in den Wirkungsbereich des Schröpfkopfes — denn in der Tat ist ja eine moderne Saugglocke nichts anderes als ein modifizierter Schröpfkopf — gelangt; zweitens aber wird das Gewebe des Wirkungsbereiches der Saugglocke stark vom Serum durchtränkt, ein Prozeß, der direkt als Reinigungsvorgang für das Gewebe anzusehen ist, da z. B. Bakteriengifte, welche durch das Serum in der Nähe des Infektionsherdes verdünnt werden und im Serum enthalten sind, herausgeschwemmt werden und dem Organismus erspart bleiben. Drittens aber wird durch die vermittels des Aufsetzens einer Saugglocke erzeugte Hyperämie die schon vorhandene Entzündung mehr oder weniger gesteigert, ein Vorgang, der als Reaktion des Organismus gegen die eingedrungenen Schädlichkeiten anzusehen und der daher nicht zu bekämpfen, sondern nach Kräften zu fördern ist. Klapp hat auf diese Weise Furunkel, Karbunkel, Mastitiden, heiße Abszesse, Panaritien und Paronychien, tuberkulöse Abszesse, Fisteln und Spina ventosa mit gutem Erfolge behandelt und endgültig geheilt, ohne wie bis dahin größere, chirurgische Eingriffe nötig zu haben. Bis zu dieser Zeit hatte für den Dermatologen nicht direkt eine Veranlassung vorgelegen, dem neuen Verfahren seine Aufmerksamkeit zuzuwenden, weil die obengenannten Krankheiten Domäne des Chirurgen waren und nur selten zum Dermatologen sich verirrten; als aber im Jahre 1905 kurze Zeit nach der Klappschen Publikation Volk (3) über ausgezeichnete Erfolge berichtete, welche er mit der Stauungsbehandlung bei entzündlichen Leistendrüsen erzielt hatte, glaubte ich, ermutigt durch die Mitteilungen Volks aus der Langschen Klinik berechtigt zu sein, in allen mir geeignet erscheinenden Fällen die Stauungsbehandlung zur Anwendung zu bringen, und wenn ich mir in den nachfolgenden Zeilen erlaube, die Erfahrungen, welche ich erst seit reichlich 6 Monaten mit dieser Methode gemacht habe, niederzulegen, so geschieht das nicht aus dem Grunde, weil ich glaube, daß diese meine geringen Erfahrungen in der oder jener Hinsicht unanfechtbar oder bahnbrechend wären, sondern vielmehr aus dem Grunde, weil ich einerseits die Erfolge Volks voll und

ganz bestätigen kann, andererseits, weil ich nicht versäumen wollte, zu der Festschrift meines hochverehrten Lehrers als ein Zeichen meiner Dankbarkeit ein kleines Scherflein beizutragen. Ehe ich nun dazu übergehe, die betreffenden Krankheitsgeschichten, welche am besten die Resultate der Stauungsbehandlung illustrieren dürften, in Kürze mitzuteilen, sei es mir gestattet, über die zur Stauungsbehandlnng erforderlichen Instrumente, die Technik und Dauer derselben einige Worte zu sagen. Wenn man auch mit einfachen Glas- oder nötigenfalls selbstgeschnittenen Bleitrichtern, wie sie Volk zur Behandlung sehr ausgedehnter Lymphadenitiden empfiehlt, im großen und ganzen auszukommen vermag, und die Saugvorrichtung mit Gummischlauch, Klemme und Saugspritze im Anfang genügt haben mag, so habe ich doch von vornherein mit diesem Instrumentarium die Erfahrung gemacht, daß sich ein gleichmäßiges Ansaugen vermittels der Spritze nicht erreichen ließ. Da aber ein gleichmäßiges Ansaugen bei den an und für sich schmerzhaften Bubonen und Epididymitiden eine conditio sine qua non ist und gleichbedeutend mit schmerzlosem Stauen, vorausgesetzt, daß der richtige Grad der Stauung innegehalten wird, so nahm ich bald meine Zuflucht zu den von Klapp empfohlenen Eschbaumschen Instrumenten und kurze Zeit darauf zu den von Evens und Pistor hergestellten Saugglocken, welche allen Anforderungen insofern zu genügen scheinen, als sich mit ihnen die Stauung in jeder beliebigen Stärke ohne das lästige ruckweise Anziehen mit der Spritze erreichen läßt. Ein weiterer, unverkennbarer Vorteil der letztgenannten Saugglocken ist fraglos, daß man nach dem Ansaugen durch eine einfache und sinngemäße Einrichtung den Saugball von der Glocke trennen kann und die letztere, weil von dem Gewicht des Gummiballs befreit, weit sicherer und fester auf der Haut haftet, als bei den anderen Instrumenten, an denen der Trichter mit Gummischlauch und Klemmen oder Gummiball belastet ist. Endlich braucht man — wiederum ein Vorteil dieser Instrumente — zu allen 20 Saugglocken, welche zu einer Kollektion gehören, nur einen einzigen Saugball, welcher für alle Trichter paßt, und nach meinen Erfahrungen kommt man mit diesem Satz Glocken in allen Fällen aus.

Was nun die Technik der Stauung anbetrifft, so muß als oberster, überall und unter allen Verhältnissen entscheidender Grundsatz gelten, daß Schmerzen sowohl beim Ansaugen selbst wie auch während der Stauung niemals entstehen oder bestehen dürfen, eher, wo solche bestehen, dieselben entweder bereits während der Stauung oder wenigstens nach Beendigung derselben abnehmen sollen. Wenn man sich überall und immer auch bei der sog. Bierschen Stauung von diesem Grundsatz leiten läßt, so wird man denjenigen Fehler der Methode, welcher meiner Schätzung nach am häufigsten gemacht wird, und den auch ich im Anfang begangen habe, vermeiden und gleichzeitig an Stelle von Mißerfolgen und unangenehmen Begleiterscheinungen gute Resultate erzielen. Das Aufsetzen der Glocken erfolgt stets ganz leicht und ohne unangenehmen Druck auf die Haut. Ob ein Einfetten des Trichterrandes in allen Fällen erforderlich ist, will mir fraglich erscheinen; ich habe die Trichter öfters, so wie sie aus der desinfizierenden Lösung — ich lasse dieselben nach dem Gebrauch mit Benzin reinigen, 5 Minuten auskochen und sodann in Sublaminlösung $^1/_{1000}$ legen — kommen, ohne sie abzuwischen, auf die Haut aufgesetzt, an behaarten Stellen natürlich, nachdem dieselben rasiert waren, wo sie ebenso fest saßen, wie nach vorheriger Einfettung. Nur bei Epididymitiden lasse ich den Trichterrand leicht einfetten, weil dann das Ansaugen des entzündeten Nebenhodens leichter und ohne Schmerz von statten geht. Die Dauer der Stauung betrug in den meisten Fällen 45—50 Minnten, nur einige Male wurde zweimal am Tage 30 Minuten gestaut. Pausen in der Stauung eintreten zu lassen, wie Klapp es vorschreibt, der nach 5 Minuten Stauung eine Pause von 3 Minuten eintreten läßt, „weil sonst das Blut im Wirkungsbereich des Schröpfkopfes stagniert", habe ich unterlassen, ohne jemals nachteilige Folgen zu sehen.

Gelegenheit, die Saugbehandlung durchzuführen, bot sich mir in der Zeit von April d. J. bis Mitte November in 28 Fällen, und zwar wurde 25mal das Stauungsverfahren mit der Saugglocke und 3mal die Biersche Stauung zur Anwendung gebracht. Ich lasse nunmehr die Krankengeschichten folgen, welche geeignet sein werden, die Wirkung dieser neuen Methode zu illustrieren.

A. Saugbehandlung nach Klapp resp. Volk.

I. Bubonen.

1. W. R., 24 J., Referendar.

10./IV. Ulc. mollia. Bubo sinister. Therap.: Stauung ½ Stunde. Feuchter Verband.

11./IV. Schwellung geringer, Schmerzen nachgelassen. Stauung ½ Stunde. Druckverband.

12./IV. Bubo aufgesaugt. Nochmalige Stauung ½ Stunde.

17./IV. Auftreten eines rechtseitigen Bubo. Stauung ½ Stunde. Druckverband. Bubo im Zurückgehen. Therap. ead.

18./IV. Bubo zurückgegangen. Letzte Stauung ½ Stunde.

22./IV. Bubo schwillt wieder an. Stauung ½ Stunde. Druckverband.

23., 24./IV. Bubo wieder im Zurückgehen. Behandlung wie am 22./IV.

25./IV. Bubo fast aufgesaugt. Therap. ead. Ohne Verband.

27./IV. Pat. als geheilt entlassen.

2. L. F., Offizier.

21./V. Ulc. molle.

25./V. Bubo sinister. Stauung ½ Stunde. Druckverband.

26./V. Keine erhebliche Besserung. Stauung Früh und Abends je ½ Stunde.

27./V. Bubo kleiner und weniger schmerzhaft. Stauung ¾ Stunden. Druckverband.

28./V. Bubo wieder etwas kleiner, Schmerzen geringer. Nachdem die Stauungen am 29., 30. und 31./V. keinen erheblichen Rückgang verzeichnen ließen, war am 1./VI. die noch etwa taubeneigroße Drüse schmerzlos und unempfindlich gegen Druck. Trotzdem werden die Stauungen bis zum 11./VI. fortgesetzt, wo die Drüse bis auf ein etwa kleinhaselnußgroßes, schmerzloses Infiltrat aufgesaugt war. Pat. tut seit 5 Tagen Dienst und begibt sich zu einer großen Übung. Kein Rezidiv.

3. M. Sch., 32 J., Beamter.

26./V. Ulc. mollia. Bubo sinister (gänseeigroß). Auf der Höhe des Bubo merkliche Fluktuation. Stauung Früh und Abends je ½ Stunde. Druckverband.

27./V. Bubo erheblich kleiner. Schmerzen lassen nach. Stauung einmal ¾ Stunde mit 5 Minuten Pause.

28./V. Bubo um die Hälfte kleiner und kaum mehr druckempfindlich. Stauung Früh und Abends je ½ Stunde.

29./V. Bubo flacher, kleiner und unempfindlich gegen Druck. Stauung ¾ Stunde.

30./V. Bubo fast beseitig und schmerzlos.

31./V. Bubo nur noch haselnußgroß, keine Spur von Fluktuation mehr, ganz schmerzlos.

1. u. 2./VI. Bubo status idem. Stauung wie zuletzt.

6./VI. Bubo vollkommen aufgesaugt. Da die Ulzera unter Behandlung mit Acid. carbol. liquefactum nicht heilen wollen, so wird die Andrysche Hitzebestrahlung angewandt. Pat. wartet die Heilung nicht ab, bleibt aus. Er erscheint den

13./VII. mit Ulc. molle- und Buborecidiv. Die Stauungen werden wieder aufgenommen, am 14., 15., 16., 17., 18. und 21./VII. jeden Tag $^3/_4$ Stunde mit dem Erfolge, daß Pat. am 27./VII. als geheilt entlassen wird.

4. N. N., Beamter.

25./VIII. Ulc. molle.

30./VIII. Bubo dexter. Stauung $^3/_4$ Stunde. Kompressionsverband.

1. u. 3./IX. Bubo wenig geändert. Stauung jeden Tag $^3/_4$ Stunde. Druckverband. Pat. klagt über Schmerzen während der Stauung.

4./IX. Drüse kleiner und weniger schmerzhaft.

5./IX. Bubo wieder etwas größer und druckempfindlich. Stauung $^3/_4$ Stunde und Druckverband.

6./IX. Bubo wieder zurückgegangen und nicht mehr druckempfindlich. Therap. ead.

Am 10./IX. Letzte Stauung $^3/_4$ Stunde. Da Pat. über Schmerzen während der Stauung klagt, auch die Haut über dem Bubo gereizt erscheint, werden die Stauungen ausgesetzt und ein Verband mit essigsaurer Tonerde angelegt, außerdem die gereizte Haut mit Zinkpaste eingefettet.

Am 21./IX. Deutliche Fluktuation. Punktion; es entleert sich reichlich Eiter aus der Punktionswunde. Injektion von 10% Jodoform-Vasenol. liquid. Gazedocht. Druckverband.

22./IX. Es entleert sich noch immer reichlich Eiter. Therap. ead.

23./IX. Status idem. Wiederbeginn der Stauungen $^3/_4$ Stunde. Jodoformvasenol und Druckverband.

Vom 24.—30./IX. werden täglich die Stauungen $^3/_4$ Stunde lang fortgesetzt; infolgedessen nimmt die eitrige Sekretion von Tag zu Tag erheblich ab,

bis am 30./IX. sich nur noch wenig seröses Sekret während der Stauung entleert und die Wundränder bereits verklebt sind. Trockenverband.

Am 1./X. Nur noch sehr wenig seröses Sekret. Wundränder verklebt. Stauung und Trockenverband.

3./X. Kein Sekret mehr; geringes Restinfiltrat.

6./X. Pat. als geheilt entlassen.

Dieser Fall ist in vieler Hinsicht lehrreich. Denn meines Erachtens wäre es nicht zur Einschmelzung gekommen, wenn die Stauungen nicht wegen Klagen über Schmerzen während der Stauung zu früh ausgesetzt, sondern in der Empfindlichkeit des Patienten angemessener Stärke fortgesetzt worden wären.

Denn es hätten sich die Schmerzen im Bubo, wie ich schon am Eingang hervorhob, während der Stauung unbedingt vermeiden lassen müssen. Daß aber andererseits die überaus prompte Heilung des Bubo nach der Inzision — in nicht ganz 2 Wochen wurde Pat. als geheilt entlassen — in der Hauptsache der Wirkung der fortgesetzten Saugbehandlung zuzuschreiben ist, steht außer Frage, da durch das Ansaugen des Eiters ein ausgezeichneter Reinigungsvorgang des Gewebes stattfindet und auch das Gewebe durch die reichliche Durchtränkung mit Serum zur schnelleren Heilung angeregt wird.

5. R. L., 27 J., Beamter.

25./VIII. Ulc. mollia. Bubo sinister. Stauung $^3/_4$ Stunde mit nachfolgendem Druckverband.

26./VIII. Bubo kleiner. Therap. ead.

27./VIII. Bubo nur noch halb so groß und weniger druckempfindlich. Stauung $^3/_4$ Stunde. Druckverband.

28./VIII. Bubo wieder kleiner und nicht mehr druckempfindlich. Stauung $^3/_4$ Stunde. Druckverband.

29. u. 30./VIII. Buboumfang $^1/_3$ kleiner. Auf der Höhe deutliche Fluktuation.

Es soll nun versucht werden, wie im Fall 3 den Buboinhalt aufzusaugen und ohne Inzision den Bubo zu beseitigen. Es wurden daher die Stauungen bis zum 7./IX. fortgesetzt, ohne daß das gewünschte Resultat erreicht wird. Daher

am 7./IX. Punktion. Es entleert sich reichlich dünnflüssiger Eiter. Injektion von Jodoformvasenol liquid. (10%). Druckverband, feucht.

8. u. 9./IX. Verbandswechsel. Stauung je $^3/_4$ Stunde. Injektion. Druckverband.

10./IX. Bubo fast zurückgegangen; es läßt sich kein Sekret mehr ansaugen. Trockener Verband.

14./IX. Bubo zurückgegangen; kein Sekret mehr. Verband.

17./IX. Punktionswunde fast verheilt.

20./IX. Bubo beseitigt, Wunde verheilt.

27./IX. Pat. als geheilt entlassen.

Auch hier ist das schnelle Nachlassen der eitrigen Sekretion aus dem Bubo bemerkenswert und zweifellos auf die Stauungswirkung zurückzuführen.

Trotz der geringen Anzahl von behandelten Bubonen will es mir doch scheinen, als ob die Stauungsbehandlung mancherlei Vorzüge vor den bisher geübten Methoden z. B. der von Welander und Lang hätte; erstens ist die Behandlung geeignet, die Schmerzhaftigkeit und Schwellung prompt zu beseitigen,

und zweitens führt sie sicher in derselben, wenn nicht in kürzerer Zeit zur Heilung, selbst wenn es zur Einschmelzung kommt; ein Vorgang, der, wie Fall 3 beweist, sich unter der Stauungsbehandlung selbst dann noch zurückbilden kann, wenn schon geringe Fluktuation sich bemerkbar macht.

II. Epididymitis blenorrhoica.

I. *a*) **F. G., 22 J., Student.**

19./II. Urethritis ant. non gonorrhoica (?). Wird beobachtet und untersucht bis zum

5./III., doch lassen sich nie Gk. im Sekret feststellen; soll abwarten.

Am 7./V. Epididymitis dextra acuta ant.-Sekret: — Gk. + Ek. + Ep. Guajakolsalbe.

10./V. Besserung der Schmerzen, Hoden fast normal; Epididymitis besteht weiter fort.

11./V. Stat. idem. Stauung $^3/_4$ Stunde. Verband.

12./V. Besserung. Therap. ead.

14./V. Nebenhoden fast normal. Stauung $^3/_4$ Stunde.

17./V. Nebenhoden normal. Letzte Stauung. Pat. beobachtet bis 15. Juni 1906. Kein Rückfall.

I. *b*) **F. G., 22 J., Student** (derselbe Patient).

13./VIII. Gonorrh. acut. ant.

1./IX. Epididymitis sinistra acut. Stauung $^3/_4$ Stunde, feuchter Verband.

2./IX. Stauung $^3/_4$ Stunde. Keine erhebliche Besserung.

3./IX. Schmerzen und Schwellung etwas geringer. Stauung $^3/_4$ Stunde. Verband.

4./IX. Schwellung etwas nachgelassen. Schmerzhaftigkeit erheblich geringer. Therap. eadem.

5./IX. Wieder geringe Besserung. Behandlung wie bisher.

6./IX. Schwellung sehr nachgelassen. Nebenhoden nur noch auf Druck wenig schmerzhaft.

Am 7., 8., 9., 10. u. 11./IX. Die Stauungen werden fortgesetzt. Schwellung fast, Schmerzhaftigkeit ganz beseitigt.

17., 18., 22., 24. u. 25./IX. Stauung fortgesetzt, um den Infiltratrest des Nebenhodens zu beseitigen.

26./IX. Nebenhoden fast normal und schmerzlos.

2. G. J., 31 J., Kaufmann.

9./V. Gonorrh. acut. ant.

16./V. Epididymitis dextra acuta Ord.: heiße Umschläge. Neissers Suspensor.

22./V. Keine erhebliche Besserung. Stauung $^3/_4$ Stunde, nachher feuchter Verband.

23./V. Leichte Besserung. Schmerzhaftigkeit etwas geringer. Therap. eadem.

24. u. 25./V. Stauungen wie bisher.

26./V. Schwellung und Schmerzhaftigkeit nachgelassen. Stauung $^3/_4$ Stunde.

27./V. Epididymitis wieder zurückgegangen. Stauung wie bisher.

29./V. Entzündung des Nebenhodens fast beseitigt, keine Schmerzen mehr.

30./V. Zur Beseitigung des Infiltratrestes: Frickescher Heftpflasterverband.

2./VI. Skrotalhaut unter Pflasterverband gereizt. Abnahme. Stauung $^3/_4$ Stunde. Feuchter Verband.

4./VI. Infiltratrest kleiner und viel weicher. Therap. eadem.

5./VI. Nochmalige Stauung $^3/_4$ Stunde.

12./VI. Letzte Untersuchung. Hoden normal.

3. A., Offizier.

24./VI. Gonorrh. subacuta ant. et posterior. Epididymitis sinistra acuta. Sofortige Stauung $^3/_4$ Stunde, danach feuchter Verband. Bereits am Abend Nachlassen der sehr erheblichen Schmerzen; feuchter Verband.

25./VI. Stauung 1mal täglich $^3/_4$ Stunde. Schwellung und Schmerzen geringer.

26./VI. Schwellung des Nebenhodens erheblich geringer, ebenso Schmerzen. Therap. eadem.

27./VI. Schwellung und Schmerzen nehmen weiter ab. Stauung $^3/_4$ Stunde.

29./VI. Schmerzen nur noch auf Druck sehr unbedeutend. Behandlung wie bisher.

30./VI. Ganz erhebliche Besserung der Schwellung. Schmerzen ganz nachgelassen. Therap. ead.

1./VII. Schmerzen völlig beseitigt, Schwellung bis auf geringen Infiltratrest geschwunden. Die Stauungen werden bis 3./VII. fortgesetzt.

7./VII. Epididymitis vollkommen beseitigt.

4. W. M., 28 J., Ingenieur.

4./IX. Gonorrh. subacut. ant. et post. Epididymitis dextra subacuta. Stauung $^3/_4$ Stunde. Danach feuchter Verband.

6./IX. Schmerzen und Schwellung geringer. Stauung $^3/_4$ Stunde und Verband.

7./IX. Schwellung und Schmerzhaftigkeit so weit zurückgegangen, daß zur Beseitigung des Infiltratrestes ein Frickescher Verband angelegt wird.

12./IX. Verband gelockert. Abnahme. Haut etwas mazeriert. Essigs. Tonerdeverband.

14./IX. Schwellung fast ganz geschwunden, Schmerzhaftigkeit nicht mehr vorhanden. Einfacher Verband.

19./IX. Alkoholgenuß.

20./IX. Stärkere Schmerzen im rechten Hoden, zunehmende Schwellung. Stauung $^3/_4$ Stunde und feuchter Verband.

21./IX. Schwellung und Schmerz wieder im Rückgang. Stauung $^3/_4$ Stunde.

Vom 23.—26./IX. werden Stauungen fortgesetzt.

26./IX. Schmerzen verschwunden. Schwellung beseitigt.

30./IX. Nach einem weiteren Exzeß in bacho wiederum geringe Schmerzen, welche sofort wieder mit den Stauungen verschwinden.

15./X. Hoden normal und nicht mehr druckempfindlich.

28./X. Status idem. Entzündungsfunktion beseitigt.

5. W. M., 28 J., Kaufmann.

21./IX. Gonorrh. acut. ant.

3./X. Epididymitis sinistra acuta. Stauung $^3/_4$ Stunde, feuchter Verband.

4./X. Schmerzhaftigkeit und Schwellung des Hodens geringer. Stauung $^3/_4$ Stunde.

5./X. Schmerzen und Schwellung weiter nachgelassen. Therap. ead.

6./X. Status idem. Stauung wie früher.

7./X. In der vorhergehenden Nacht durch schlechtsitzendes Suspensorium Quetschung des Hodens und starke Schmerzen. Keine Stauung, feuchter Verband.

8./X. Schmerzen geringer, Stauung noch ausgesetzt, feuchter Verband.

9./X. Stauung $^3/_4$ Stunde, feuchter Verband.

10./X. Schmerzen nachgelassen, auch Schwellung geringer. Stauung $^3/_4$ Stunde.

11./X. Besserung. Stauung wie bisher.

12./X. Schmerzen und Schwellung ganz erheblich nachgelassen. Stauung wie bisher. Die Stauungen werden bis zum 18./X. fortgesetzt.

18./X. Nebenhoden normal, nicht druckempfindlich.

2./XI. Zustand unverändert.

6. G. K., 17 J., Landwirt.

22./X. Gonorrh. chronica ant. et post. Epididymitis subac. gonorrhoica, bestehend seit 8 Tagen. Stauung $^3/_4$ Stunde; feuchter Verband.

23./X. Schwellung und Schmerzhaftigkeit bereits erheblich geringer. Stauung.

24./X. Schwellung fast um die Hälfte zurückgegangen. Schmerzen viel geringer. Therap. ead.

25./X. Epididymitis geht weiter zurück. Stauung wie bisher.

26., 27., 28. u. 29./X. Weitere Besserung. Stauung jeden Tag $^3/_4$ Stunde.

30./X. Hodenumfang über die Hälfte kleiner, Schmerzen ganz nachgelassen. Die Stauungen werden fortgesetzt, um den Infiltratrest zu beseitigen.

5./XI. Nebenhoden fast normal, ganz schmerzlos und unempfindlich gegen Druck.

9./XI. Nebenhoden fast normal und schmerzlos. Pat. als geheilt entlassen.

Auch aus diesen Krankengeschichten scheint mir übereinstimmend hervorzugehen, daß die Stauungen, vorausgesetzt, daß sie in richtiger Weise angewendet werden, auf die Schmerzen und die Anschwellung bei Epididymitis schnell und günstig einwirken. Wie diese Wirkung hierbei zu stande kommt, vermag ich nach meinen geringen Erfahrungen allerdings nicht zu entscheiden. Doch ist es mir sehr zweifelhaft, ob hier die reine Stauungswirkung der wesentliche Faktor ist; ich neige zu der Ansicht, daß hier die Kompressionswirkung mehr in Frage kommt, als die Stauung, vielleicht auch beides zusammen. Jedenfalls aber — und das ist die Hauptsache — wirkt das Saugverfahren auch hier so prompt, schwellungs- und schmerzlindernd, daß ich von nun an versuchen werde, das Zurückgehen der Schwellung von Tag zu Tag in Zentimetern durch Messen des Hodenumfanges festzustellen. Sehr vereinfacht würde freilich diese Messung, wenn Evens und Pistor ihre Glocken in einfacher Weise mit Nummern versehen, und diese Nummern dort angebracht würden, wo heute der schwarze Punkt angebracht ist als Zeichen für die Einstellung der Saugvorrichtung. Dann würde durch eine beigefügte Skala z. B.

Saugglocke 1 = 21·7 *cm* Umfang,

die Abnahme der Schwellung in Zentimetern für jedermann leicht ablesbar und erkennbar sein.

III. Epididymitis non gonorrhoica.

I. E. B., 32 J., Ingenieur.

30./IV. Prostatitis endoglandularis.

23./V. Leichte Epididymitis non gonorrhoica links. Feuchter Verband. Neissersches Suspensorium.

26./V. Keine erhebliche Besserung. Erste Stauung $^3/_4$ Stunde. Feuchter Verband.

27./V. Epididymitis um die Hälfte zurückgegangen. Stauung ebenso.

28./V. Nebenhodenentzündung beinahe beseitigt. Stauung wie bisher.

29./V. Am Nebenhoden nur noch Restinfiltrat. Stauung wie bisher. Die Stauungen werden fortgesetzt bis zum 2./VI. Infiltratrest noch mehr aufgesaugt.

7./VI. Letzte Stauung.

12./VI. Pat. als geheilt entlassen.

2. B. H., 21 J., Tapezierer.

18./V. Epididymitis non gonorrhoica subacut. (Gonorrhoe seit zirka 4 Wochen abgelaufen.) Stauung $^3/_4$ Stunde. Feuchter Verband.

19. u. 20./V. Therap. ead. keine wesentliche Änderung.

21./V. Schwellung geringer. Stauung $^3/_4$ Stunde.

22. u. 23./V. Behandlung wie bisher. Epididymitis zurückgegangen.

24./V. Noch eine Stauung $^3/_4$ Stunde.

25./V. Frickescher Verband, um das Restinfiltrat zu beseitigen.

28./V. Verband abgenommen. Infiltrat noch nicht ganz geschwunden. Feuchter Verband.

29./V. Verband mit 10% Jothionsalbe.

31./V., 2./VI. Nochmalige Stauung je $^3/_4$ Stunde; Einreibung mit 10% Jothionsalbe.

12./VI. Hoden normal. Pat. als geheilt entlassen.

3. A. G., 39 J., Photograph.

7./VI. Prostatitis subacut. non gonorrh. Epididymitis sinistra non gonorrh. Stauung des Nebenhodens $^3/_4$ Stunde. Feuchter Verband.

8./VI. Schmerzen und Schwellung nachgelassen. Stauung $^3/_4$ Stunde.

9./VI. Hoden fast normal. Therap. ead.

10. u. 11./VI. Hoden normal. Letzte Stauung $^3/_4$ Stunde am 11./VI. 1906. Pat. wird wegen seiner Prostatitis mitbehandelt bis 27./X. 1906. Hoden bleibt normal.

IV. Furunkel.

1. E. L., 27 J., Beamter.

16./VI. Furunkel der Nackengegend (3). Stauung $^1/_2$ Stunde, danach 5% Salizylseifen-Trikoplast aufgelegt.

17./VI. Furunkel erweicht. Während der Stauung ($^1/_2$ Stunde Dauer) entleert sich mäßig viel Eiter. Pflasterverband.

18./VI. Furunkel entleeren nur noch sehr wenig Sekret. Stauung 35 Minuten. Pflasterverband.

19./VI. Furunkel fast abgeheilt. Vierte Stauung 35 Minuten.

21./VI. Furunkel abgeheilt. Letzte Stauung 35 Minuten.

2. E. N., 29 J., Student.

11./VI. Comedofurunkel hinter dem rechten Ohr. Stauung $^3/_4$ Stunde Salizylseifen-Trikoplast (5%).

16./VI. Nach einer Stauung Furunkel glatt abgeheilt.

3. J. H., 21 J., Student.

2./VII. Furunkel der Nackengegend (1). Stauung $^3/_4$ Stunde und 5% Salizylseifen-Trikoplast.

4./VII. Furunkel abgeheilt.

4. A. L., Kaufmann.

19./VII. Furunkel der Unterkinngegend. Die ersten Furunkel werden mit der Arningschen Methode behandelt, dann, da immer neue aufschießen,

am 15./VIII. ein großer Furunkel der Unterkinngegend $^3/_4$ Stunde gestaut, danach Salizylseifen-Trikoplast aufgelegt.

17./VIII. Nur wenig Eiter zu exprimieren. Stauung $^3/_4$ Stunde, wobei sich blutigeitriges Sekret entleert. Pflasterverband.

18./VIII. Entzündung verschwunden. Xeroform und Pflasterverband.

20./VIII. Furunkel abgeheilt.

20./VIII. Unter dem Kinn und rechtem Unterkiefer neue Furunkel (2). Stauung der Furunkel $^3/_4$ Stunde, wobei sich eitriges Sekret entleert. Salizylseifen-Trikoplast 5% aufgelegt.

22./VIII. Furunkel reinigt sich. Therap. ead.

24./VIII. Furunkel sauber und im Heilen. Stauung. Pflasterverband.

25./VIII. Erhebliche Besserung. Stauung. Pflasterverband.

27./VIII. Furunkel abgeheilt. Haut etwas gereizt. Stauung. Schwefelsalbe.

30./VIII. Infiltrat aufgesaugt. Ord.: Sulf. Salbe. Pat. als geheilt entlassen.

5. E. D., Kaufmann.

24./X. Kleiner Furunkel des Mundwinkels. Stauung $^3/_4$ Stunden.

25./X. Furunkel fast aufgesaugt. Therap. ead. Pat. stellt sich am 2./X. vor. Furunkel glatt abgeheilt.

V. Entzündliche Infiltrate bei Trichophytia barbae.

1. D. S., Kaufmann.

Kommt am 9./IV. in Behandlung wegen Trichophytie des Bartes.

5./VI. Walnußgroßes Infiltrat der rechten Submaxillargegend. Stauung $^1/_2$ Stunde. Hg-Karbolpflastermull.

6. u. 7./VI. Behandlung wie am 5./VI.

7./VI. Infiltrat viel kleiner. Stauung 32 Minuten und Pflasterverband.

8./VI. Infiltrat bis auf kleinen Rest aufgesaugt.

Unter weiteren Stauungen je $^1/_2$ Stunde 9., 11., 13. und 15./VI. ist das Infiltrat am 15./VI. ganz verschwunden.

Am 15./VI. Neues Infiltrat an anderer Stelle der Regio submaxillaris rechts.

Am 20., 23., 25. u. 27./VI. Stauungen je 30 Minuten lang.

27./VI. Infiltrat beseitigt.

2. E. K., 33 J., Apotheker.

Trichophytia der Unterkinngegend. Salizyl. Chrysarobin — Ol. Terebinth — (aa. 10%). Acetonpinselung.

19./VI. Infiltratsbildung nimmt zu. Stauungen 35 Minuten, feuchter Verband.

1./VII. Stauung 40 Minuten, Sublaminumschlag $^1/_{800}$.

2./VII. Infiltrat fängt an sich zurückzubilden. Stauung 50 Minuten. Sublaminumschlag.

3., 4. u. 5./VII. Stauung wie bisher. Xeroform; Pflastermull Beiersdorff 86.

6./VII. Infiltrat beinahe aufgesaugt. Therap. eadem.

9./VII. Vorzügliche Heilungsfortschritte. Stauung. Xeroform.

11./VII. Infiltrat beseitigt. Xeroform. Leukoplast.

14.—17./VII. Letzte Stauungen. Trichophytia anscheinend abgeheilt.

30./VII. Patient stellt sich vor. Als geheilt entlassen. Kein Rezidiv.

VI. Ekzem.

I. A., 24 J., Kaufmann.

6./V. Ekzem der Oberlippe. Stauung $^3/_4$ Stunde.

8./V. Ekzem abgeheilt.

BOSTON MEDICAL APR 30 1908 LIBRARY

VII. Lymphadenitis indolens syphilitica.

I. W. Sch., 22 J., Offizier.

Infektion November 1905.

21./IV. 06. Lymphadenitis indolens hinter dem rechten Ohr. Stauung einmal $^3/_4$ Stunde.

27./IV. Drüse aufgesaugt.

2. Th. V., 21 J., Offizier.

Infektion März 1906.

30./IV. Sehr druckempfindliche Drüse in der Nackengegend.

1. u. 2./V. Stauung je $^3/_4$ Stunde.

3./V. Drüse aufgesaugt.

VIII. Entzündliches Infiltrat nach Hg-Injektion.

I. M. L., 32 J., Wirtschafterin.

Zeit der Injektion nicht zu ermitteln.

20./X. Inj. Ol. ciner. (Barthélémy) 0·4 linke Nateshälfte, oberer äußerer Quadrant, halbtief.

24./X. Hühnereigroßes, entzündliches Infiltrat an der Injektionsstelle (Fluktuation?), $^3/_4$ Stunde Stauung. Sofort nach der Stauung Nachlassen der Schmerzen.

25./X. Infiltrat um die Hälfte kleiner und fast unempfindlich gegen Druck. Stauung wie bisher.

26./X. Infiltrat bis auf haselnußgroßen Rest, der unempfindlich gegen Druck, aufgesaugt. Stauung $^3/_4$ Stunde.

27./X. Infiltrat bis auf ganz kleinen, schmerzlosen Rest beseitigt. Letzte Stauung.

2./XI. Infiltrat definitiv beseitigt.

Die Vorteile der Behandlung von Karbunkeln und Furunkeln mittels Stauung war ja seit der Klappschen Publikation bekannt. Daß auch durch Trichophytien erzeugte Infiltrate der Saugbehandlung verhältnismäßig schnell weichen, erscheint naheliegend. Sehr beachtenswert scheint mir das Resultat, welches sich bei den syphilitischen Lymphadenitiden in den beiden zur Beobachtung gelegten Fällen erzielen ließ. Haben diese indolenten Bubonen für die Luesrezidive wirklich die Bedeutung, welche ihnen J. v. Neumann zuschreibt, so wäre es doch sehr angezeigt, derartige Drüsenanschwellungen, die ja häufig nach der Allgemeinbehandlung restieren, durch Stauung gänzlich zu beseitigen. Was endlich die entzündlichen Infiltrate und Abszeßbildungen nach Hg-Injektionen anbetrifft, so wäre es gleichfalls ein erheblicher Fortschritt in der Behandlung derselben, wenn durch die Stauung der Übergang in Eiterung und die Incision dem Patienten erspart blieben.

I. Röntgenulcus.

I. G. Th., 21 J., Beamtenstochter, Psoriasis.

18./V. Röntgenulcus der Streckseite des rechten Unterschenkels, 11 *cm* lang, 8 *cm* breit. Da das ausgedehnte Ulcus, wie alle Röntgenulcera, sehr geringe Heilungstendenz aufweist, ein Umstand, der durch die Lokalisation am Unterschenkel noch verschlimmert wird, so wird sehr bald zu Bierscher Stauung übergegangen, um die Überhäutung zu beschleunigen. Die Stauungen scheinen auch die Heilung günstig zu beeinflussen, da das Ulcus sich sehr bald reinigt und zu granulieren beginnt. Heute ist dasselbe — die Stauungen wurden bis auf eine Pause von 3 Wochen einen um den andern Tag 10—30 Minuten gemacht, dann Verband mit Xeroform, Protargolsalbe oder irgend einem anderen Medikament — mit guten, gesunden Granulationen bedeckt und nur noch 5pfennigstückgroß und dürfte in kurzer Zeit definitiv geschlossen sein.

Wenn auch der eine Fall durchaus keinen sicheren Schluß zuläßt, daß die Stauung von besonders günstigem Einfluß auf die Heilung des Röntgenulcus gewesen sei, so würde ich doch in allen ähnlichen Fällen die Biersche Methode zur Anwendung bringen und empfehlen, diese Behandlungsmethode der Röntgenulcera nachzuprüfen. Diesen Fall habe ich hier angefügt, weil ich bei der Stauung des Röntgenulcus ein-

mal einen schnellen Heilungsfortschritt glaubte feststellen zu können, andererseits aber zu der Ansicht neigte, daß an dem gestauten Unterschenkel die Psoriasis plaques, welche nach der Röntgenisierung immer wieder rezidivierten, während der Stauungen bald blasser wurden, die Schuppenbildung ganz erheblich nachließ, kurzum ein heilender Einfluß sich einstellte. Infolgedessen habe ich bei derselben Patientin auch den rechten Oberarm gestaut und glaube auch hier Veränderungen erheblicher Natur durch die Stauung feststellen zu können. Ich will daher die Versuche fortsetzen, sobald sich mir genügend Gelegenheit dazu bietet. In einem zweiten Fall von universeller Psoriasis, der ebenfalls röntgenisiert wurde, habe ich am rechten Arm gleichfalls einen Versuch mit dem Stauungsverfahren gemacht und gedenke, die Resultate, sobald ich über eine genügend hinreichende Anzahl von Beobachtungen verfüge, zu veröffentlichen. Auch wäre ich für Nachprüfung des Verfahrens bei Psoriasis sehr zu Dank verbunden. Zum Schlusse möchte ich meine Erfahrungen mit der Stauungsbehandlung bei Bubonen, Epididymitiden, Furunkeln, Trichophytien, indolenten Lymphademitiden und Infiltraten nach Hg-Injektionen dahin zusammenfassen, daß diese Methode ein Behandlungsverfahren darstellt, welches den bisher geübten, was Schmerzlosigkeit anbetrifft, unbedingt überlegen, bezüglich der Heilungsdauer aber mindestens gleichwertig ist, daß also die Stauungsbehandlung bei den obengenannten Krankheiten wohl verdient, allgemein zur Anwendung zu gelangen.

Literatur.

1. Bier, August. Behandlung chirurgischer Tuberkulose der Gliedmaßen durch Stauungshyperämie. Leipzig. Lipsias und Tischer. 1893.

2. Klapp, Rudolf. Über die Behandlung entzündlicher Erkrankungen mittelst Saugapparaten. Münchner medizinische Wochenschrift. 1905. Nr. 16.

3. Volk, Richard. Zur Therapie der entzündlichen Leistendrüsen. Wiener medizin. Presse. 1905. Nr. 48 und 49.

4. Klapp, Rudolf. Die Saugbehandlung. Berliner Klinik. 1906. Heft 212.

Aus der k. k. Universitätsklinik für Syphilidologie und Dermatologie [Vorstand: Prof. Dr. E. Finger] und dem I. anatom. Institute in Wien [Vorstand: Hofrat Prof. Dr. E. Zuckerkandl].

Beiträge zur Pathologie der Induratio penis plastica.

Von

Dr. **Otto Sachs**,
emer. Assistenten der Klinik.

(Hiezu Taf. V u. VI.)

In Nr. 5 des Jahrganges 1901 der Wiener klinischen Wochenschrift habe ich aus der Breslauer Klinik an der Hand von 4 Fällen das Krankheitsbild der „plastischen Induration" der corpora cavernosa penis nebst Berücksichtigung der übrigen im corpus cavernosum penis vorkommenden Verhärtungen zu besprechen versucht. Seither ist wieder eine Reihe einschlägiger, recht wertvoller Beobachtungen veröffentlicht worden. Namentlich in den Arbeiten der letzten Jahre tritt deutlich das Bestreben zu Tage, nicht nur eine genaue Beschreibung des Krankheitsbildes zu geben, sondern auch den z. Z. noch offenen Fragen auf diesem Gebiete, welche die Ätiologie, Pathogenese und Therapie betreffen, das Hauptaugenmerk zuzuwenden. Eine endgültige Entscheidung ist mangels an sicheren Beweisen auf pathologisch-anatomischer oder experimenteller Grundlage noch nicht erzielt worden, daher sich die meisten Anschauungen bezüglich der Ätiologie und Pathogenese auf hypothetischer Basis bewegen.

Bevor ich zur Beschreibung meines Falles von plastischer Induration komme, der nicht bloß einen kasuistischen Beitrag des schon so oft gekennzeichneten Krankheitsbildes der pla-

stischen Induration der corpora cavernosa penis darstellen, sondern auf Grund eingehender und sorgfältiger histologischer Untersuchungen einiges Licht auf die Pathogenese dieser interessanten Erkrankung werfen soll, möchte ich zur Vervollständigung der einschlägigen kasuistischen Literatur an meine frühere Arbeit anknüpfen.

Im Jahre 1900 veröffentlichte Horovitz 2 typische Fälle von plastischer Induration des Penis. In beiden Fällen waren — es handelte sich um einen 69 und einen 65jährigen Patienten — die rechte und die linke Seite des Corpus cavernosum penis der Sitz je 2 plattenförmiger, daumennagelgroßer, knorpelharter, fest mit der Unterlage verwachsener Indurationen. Im ersten Falle begannen diese Verhärtungen hinter der Eichelfurche und ließen sich bis gegen das mittlere Drittel des Gliedes nach rückwärts verfolgen, wo sie in dünne Stränge übergehen und in scheinbar gesundem Gewebe sich verlieren. In beiden Fällen bestand eine Chorda verbunden mit Impotentia coëundi.

In demselben Jahre demonstrierte Poel in der New-Yorker dermatologischen Gesellschaft in der Sitzung vom 19./XII. 1900 2 Fälle von fibrösen Plaques in den corpora cavernosa penis. Beide Patienten waren 36 Jahre alt, die Knoten lagen 2 *cm* hinter der corona glandis, 2 *cm* lang, $^1/_2$ *cm* dick.

Im Jahre 1901 beobachtete Swinburne bei einem 61 Jahre alten Manne eine bindegewebige Infiltration mit Kalkablagerungen im Septum zwischen beiden corpora cavernosa penis, von der Glans aus sich erstreckend.

Finger demonstrierte in der Wiener dermatologischen Gesellschaft in der Sitzung vom 22. Mai 1901 einen 43 Jahre alten Patienten mit plastischer Induration der corpora cavernosa penis, bei diesem sowie bei 14 bisher selbst beobachteten Fällen konnte Finger in Bezug auf die Therapie keinen Erfolg erzielen. Neumann, Kaposi, Mračeck, Horovitz, die sich an der dieser Demonstration anschließenden Diskussion beteiligten, betonen sämtlich die Wichtigkeit dieser Affektion. Neumann bespricht die Differentialdiagnose gegenüber Syphilis. Bei Syphilis beobachtet man meist umschriebene Infiltrate, vorwiegend in einem corpus cavernosum; in einem Teile der Fälle ist das Infiltrat bei spezifischer Behandlung zum Schwinden zu bringen. Wenn aber auch die Albuginea beteiligt ist, bleiben trotz Schwindens des Gumma narbige Veränderungen zurück. Mraček fand in den Septen nie wahre Knocheneinlagerung, sondern nur Kalkablagerung, wie sie auch bei Pleuritiden und anderen Prozessen vorkommen. Kaposi fand ähnliche Knoten, in der Zahl 1—3 auch bei jugendlichen Individuen, dieselben dauerten mehrere Jahre, wobei der eine oder andere derselben wieder schwand, während andere sich nicht veränderten. Manche derselben sind nach Kaposis Auffassung vielleicht auch durch Thrombosierung der Venen bei forzierten Erektionen oder Coitus zustande gekommen.

In Nr. 23 des Jahrganges 1901 der Wiener mediz. Wochenschrift bespricht Englisch in einem ausführlichen Referat die plastische Verhärtung der Schwellkörper des Gliedes und fügt den in der Literatur bekannten Beobachtungen drei eigene hinzu. Sämtliche 3 Patienten standen in einem Alter jenseits der 40 Jahre, bei allen dreien wird Rheumatismus in der Anamnese hervorgehoben. Der 1. Kranke zeigte in dem oberen Teile der Scheidewand der Schwellkörper einen harten Streifen, der sich nach hinten verjüngt, während nach vorne zu die Verdickung die ganze Scheidewand einnimmt. Die Verdickung ist am Querschnitt keilförmig, mit der Basis nach oben, die seitlichen Ränder werden durch die verdickte Tunica fibrosa der Schwellkörper verbunden, so daß die Induration diese ringförmig umgibt. Rechts bildet die Verhärtung der Scheidewand sowohl am Rücken des Gliedes, als auch an der unteren Seite ungefähr in der Mitte einen vorspringenden Knoten, welche durch eine Furche von einander getrennt sind. Eine Chorda besteht nicht, wohl aber war der vordere Teil des Gliedes weniger steif als der hintere.

Bei dem 2. Patienten fand sich an der Basis des Gliedes, 2 *cm* von der Schambeinfuge, eine Verhärtung am Rücken des Gliedes. Dieselbe besitzt eine Länge von 2 *cm*, eine Breite von 1 *cm*, entspricht dem oberen Rande der Scheidewand, hat eine keilförmige Gestalt mit der Basis nach oben gekehrt, die bis zur Mitte der Scheidewand reichende Kante ziemlich scharf. Die Induration reicht nur wenige Millimeter in die Tunica fibrosa der Schwellkörper hinein.

Der 3. Fall betrifft einen 42 Jahre alten Juristen; bei Erektion des Gliedes ist eine kaum wahrnehmbare Abweichung der Richtung desselben zu konstatieren. Die Induration, $2^1/_2$ *cm* lang, entspricht der Mitte des hängenden Teiles des Gliedes, gehört der Scheidewand an und zeigt gegen den oberen Rand nur eine geringe Verbreitung, so daß die so häufig beobachtete Keilform auffallend ist; die Verdickung reicht bis nahe zur Mitte der Scheidewand, nur allmählich in das normale Gewebe der Schwellkörper übergehend. Die Härte ist nicht sehr bedeutend, da man es hier mit einem frühen Stadium zu tun hat. Die Tunica fibrosa ist frei.

Der von Rapin im Jahre 1901 mitgeteilte Fall ist mit Rücksicht auf seine Genese — Trauma am Penis — nicht unter die Gruppe der plastischen Induration des Penis zu rechnen.

Trillat bespricht in einer im Jahre 1902 erschienenen Arbeit „Les indurations et tumeurs fibreuses des corps caverneux de la verge" die Anatomie, Klinik und Therapie der plastischen Indurationen des corpus cavernosum. Im Anschlusse daran werden vier von Rochet beobachtete neue Fälle dieser Affektion kurz mitgeteilt.

In Nr. 32 des Jahrganges 1902 der Münchener med. Wochenschrift teilen Galewsky und Hübener einen Fall von plastischer Induration des Penis mit, weil es sich um den ersten und zwar mit dauernd gutem Erfolge operierten Fall von „plastischer Induration" der corpora cavernosa penis handelt. Der von den Autoren beobachtete Patient ist 47 Jahre

alt, akquirierte vor 23 Jahren Lues. Eines Nachts empfand der Patient beim Coitus Schmerzen im Glied, die allmählich immer stärker wurden und bei Erektionen eine fast unerträgliche Höhe annahmen. Erst einige Zeit später trat an der schmerzenden Stelle eine kleine „knorpelhafte Verdickung" auf, die allmählich an Umfang zunahm. Die Erektion reichte nur bis zu der Einlagerung, die periphere Partie blieb schlaff, wenn auch geschwellt. Libido gegen früher erhöht.

Es fand sich folgender Befund: Auf dem Rücken des Penis ungefähr in der Mitte besteht eine im schlaffen Zustande 3—3½ *cm* lange und ca. 3 *cm* breite flache Verhärtung von Knorpelkonsistenz den Schwellkörpern aufsitzend. Die Haut darüber ist vollkommen verschieblich, die Oberfläche glatt. Die Verhärtung selbst läßt sich gegen die Unterlage nach keiner Richtung verschieben, Druck auf dieselbe wird leicht schmerzhaft empfunden.

Im Jahre 1903 beschreibt Brohl in der Zeitschrift „Fortschritte auf dem Gebiete der Röntgenstrahlen" ein os penis bei einem 74jährigen Manne, das in seiner Hauptmasse dem corpus cavernosum rinnenförmig aufgelagert war und mehrere Seitenfortsätze getragen hatte. Bezüglich der Genese werden Traumen des erigierten Penis angenommen.

Im Buffalo medic. Journal vom Oktober 1904 teilt Wilson drei Fälle von umschriebener Induration des corpus cavernosum penis mit, einer wurde nach Lues durch spezifische Behandlung geheilt, der zweite im Anschluß an Gonorrhoe durch Joddarreichung und örtliche Massage gebessert, der dritte ätiologisch unklare und anscheinend idiopathische blieb durch Behandlung unbeeinflußt.

Der von Heuck am 10. Januar 1905 in der Berliner dermatologischen Gesellschaft demonstrierte Fall von plastischer Induration des Penis betraf einen 61 Jahre alten Mann. Die Affektion entstand nach einem Trauma, die Therapie war erfolglos.

Nobl stellte in der Wiener dermatologischen Gesellschaft in der Sitzung vom 7. Februar 1906 einen 37jährigen Mann mit plastischer Induration der corpora cavernosa penis vor. Die Krankheitsdauer beträgt 1 Jahr. Wegen einer vor 10 Jahren erfolgten luetischen Infektion wurde eine spezifische Allgemeinbehandlung — ohne jeden Erfolg — durchgeführt. Hingegen scheint eine seit drei Monaten fortgeführte Thiosinamin-Pflastertherapie wirksamer zu sein.

Neumark behandelt in seiner am 23. Juli 1906 aus C. Posners Privatklinik hervorgegangenen Dissertationsarbeit das Thema der „plastischen Induration des Penis". Nach einer ausführlichen, dieses Gebiet betreffenden historischen Übersicht definiert der Autor das Krankheitsbild, sowie die Symptome desselben und erwähnt die spärlichen in der Literatur mitgeteilten pathologisch-anatomischen Befunde. Daran schließen sich die einzelnen Kapitel, die sich auf den Verlauf, die Prognose und Diagnose beziehen.

Gleichzeitig beschreibt Neumark einen Fall eigener Beobachtung, der einen 39Jahre alten Mann betrifft, der wiederholt Gichtanfälle gehabt

hat, seit 4 Jahren eine spontan entstandene Beugestellung des vierten Fingers der linken Hand aufweist. Trauma, sowie venerische Erkrankungen sind auszuschließen.

Auf dem Dorsum penis fühlt man einen 6 *cm* langen, 1 *cm* breiten, nahezu drehrunden, ziemlich scharf abgesetzten Strang, der nach hinten bis zur Peniswurzel reicht, nach vorn die Glans nicht mehr erreicht. Er liegt in der Mittellinie, der Achse des Gliedes entsprechend zwischen beiden corpora cavernosa, ist von derbfibröser Konsistenz. Bei der Erektion ist das Glied nach oben abgebogen. Potentia coëundi besteht; Störungen bei der Urinentleerung sind nicht vorhanden.

Aus der anamnestischen Angabe der früheren Gichtanfälle, dem Vorhandensein einer Dupuytrenschen Fingerkontraktur und plastischer Induration zieht Neumark den Schluß eines Zusammenhanges zwischen Gicht und plastischer Induration.

In Nr. 41 das Jahrganges 1906 der Münchener mediz. Wochenschrift versucht Waelsch an der Hand von drei Fällen der „Induratio plastica penis" der Frage nach der Ätiologie, sowie nach der therapeutischen Beeinflußbarkeit der in Rede stehenden Krankheit näher zu treten.

Der 1. Fall betrifft einen 34jährigen Kaufmann, der seit 1 Jahre über „dumpfe Schmerzen" im Glied klagt, während der Erektion Schmerzen empfindet, diese sowie die Knickung des Gliedes machen ihm den Geschlechtsverkehr unmöglich. Patient ist Hämophile. Vor 14 Jahren hatte er Gonorrhoe ohne Komplikationen. Auf dem Rücken des Penis, entsprechend dem Septum intercavernosum, nach vorne bis 1 *cm* vor dem Sulcus coronarius reichend, findet sich ein harter, die Medianlinie nach links etwas überschreitender Strang von der Stärke eines Bleistiftes, der sich allmählich verschmächtigend, bis etwa 3 *cm* vor die Peniswurzel sich verfolgen läßt, hier aber immer undeutlicher wird und in einem kleinen knopfförmigen Gebilde endet. Sein vorderes Ende verbreitet sich ziemlich unvermittelt zu einer kleinen Platte von ca. $^3/_4$ *cm* Durchmesser. Der Strang ist auf Druck nicht schmerzhaft, die Inguinaldrüsen nicht verändert.

Der 2. Patient hatte vor 16 Jahren Lues, vor 5 Jahren Gonorrhoe. Vor 1 Jahre bemerkte Patient, daß bei der Erektion sein Penis sich nach oben krümmte und sich dabei leichte Schmerzen einstellten. Eine energische, vor $^1/_2$ Jahre durchgeführte Hg-Kur hat seinen Zustand nicht geändert. Auf dem Rücken des Penis, im Septum intercavernosum, ein ca. 4 *cm* langer derber Strang, der 1 *cm* vor der Peniswurzel beginnend, bis ca. $1^1/_2$ *cm* hinter der Eichel reicht, in seinem rückwärtigen Teile auf das rechte corpus cavernosum penis übergreift und vorne eine knopfartige Anschwellung zeigt.

Als 3. Fall beobachtete Waelsch einen 31jährigen Arzt, der 1896 Gonorrhoe ohne Komplikationen überstand. Anfangs März 1903 verspürte Patient während eines Coitus große Schmerzen im Gliede, „als ob etwas rupturiert wäre". Im Frühjahr 1904 konstatierte Patient eine unbedeutende Verdickung des Septum des Penis auf der Dorsalseite,

beiläufig beim Übergang des distalen in das mittlere Drittel, ca. 1 *cm* hinter der Korona, dann langsames Wachstum der Verdickung. Im Herbste 1905 entstand am Übergange des mittlerem in das proximale Drittel bei der Erektion eine Deformation des Gliedes in Form einer doppelten Knickung nach links und oben und zwar je eine Knickung beim Übergang des distalen und proximalen Drittel in das mittlere unter gleichzeitigem dumpfen Schmerzgefühl, das sich während der Erektion bedeutend steigerte. An Stelle der Knickungen bestand eine leichte Einschnürung des Penis hauptsächlich links. Aus der Verhärtung hinter dem Sulcus coronarius entwickelte sich in der Mittellinie dorsal eine plattenförmige harte Verdickung von annähernd rundlicher Form ca. $1^1/_2$ *cm* im Durchmesser, die sich wie ein Sattel über das linke corpus cavernosum penis hinüberlegte, mit einem Fortsatz in das Septum intercavernosum hineinragte, mit dem rechten corp. cav. in festem Zusammenhang war.

Aus der Krankengeschichte des von uns beobachteten Falles entnehmen wir:

K. K., 47 Jahre alt, verheiratet, Privatbeamter, wurde am 10. November 1905 sub Journal Nr. 27.653, Prot.-Nr. 248, auf Zimmer Nr. 77 der Klinik für Syphilidologie und Dermatologie aufgenommen.

Der Vater des Patienten starb im 47. Lebensjahre (post operationem propter gangraenam pedis), die Mutter im 72. Lebensjahre an den Folgen eines schweren Traumas. Im Jahre 1878 akquirierte Patient einen syphilitischen Primäraffekt am Praeputium penis, bekam dann ein makulöses Exanthem und wurde in Banjaluka (Bosnien) mit 35 Einreibungen grauer Salbe behandelt. Seither hätten sich angeblich keine Rezidiven eingestellt. Patient ist seit 21 Jahren verheiratet, seine Frau wurde niemals gravid, ist nach dessen Aussagen stets gesund. Vor 4 Jahren traten im rechten Schultergelenke, sowie im ganzen rechten Arme ziehende „rheumatische" Schmerzen auf, die nach einer Heißluftbehandlung nachließen, jedoch nach 2—3 Monaten wieder zum Vorschein kamen, außerdem noch in der rechten Hand und besonders im II. Metakarpophalangealgelenke. Die Schmerzen äußerten sich insbesondere tagsüber beim Schreiben. Im Juni 1905 gebrauchte Patient wegen dieser Beschwerden die Schwefelthermen in Baden bei Wien, jedoch ohne Erfolg. Vor einem halben Jahre bemerkte er zum ersten Male einen etwa linsengroßen harten Knoten auf der linksseitigen Rückenfläche des Penis, der ihm bei Erektionen und namentlich beim Coitus Schmerzen bereitete und seither langsam an Größe zunahm. Für Trauma, Gonorrhoe, Gicht oder Diabetes liegen keine Anhaltspunkte vor.

Status praesens: Übermittelgroßer, kräftig gebauter Mann von gesundem Aussehen. Die Untersuchung der inneren Organe ergibt einen normalen Befund, ebenso die des Urins. An den Metakarpo- oder Metatarsalgelenken sind keine Tophi zu tasten. Die Arteria radialis zeigt keine vermehrte Pulsfrequenz (76—80), das Arterienrohr ist mittelweit, die Spannung nicht erhöht, der Puls leicht unterdrückbar. Die Herzdämpfung ist nicht vergrößert, die Herztöne rein.

Nahe der Peniswurzel, entsprechend dem linken Anteil des corpus cavernosum penis fühlt man eine ungefähr 2 hellergroße, 2—3 *mm* dicke, knorpelharte, an der Oberfläche sich glatt anfühlende Platte, deren Ränder scharf abgegrenzt und uneben sind. Im mittleren Anteile des rechten corpus cavernosum penis kann man von dem umgebenden Schwellgewebe einen etwa bohnengroßen Knoten abtasten, von dem aus ein ziemlich derber, etwas knotig aufgetriebener, 2—3 *cm* langer und ungefähr $^1/_2$ *cm* breiter Strang sich bis gegen die Symphyse verfolgen läßt. Die Haut ist über beiden vollkommen verschieblich und unverändert. Die Platte selbst sitzt ihrer Unterlage fest auf, eine Verschiebung derselben entspricht stets einer solchen des linken corpus cavernosum penis. Ein dorsaler Lymphstrang, sowie eine Vergrößerung der inguinalen Leistendrüsen ist nicht zu konstatieren.

Die mittelst Röntgenstrahlen von Herrn Dozenten Dr. L. Freund vorgenommene Durchleuchtung des Gliedes zeigt, daß das ganze Glied hell durchleuchtet, die Induration für die Röntgenstrahlen sich als durchlässig erweist. Im schlaffen Zustande ist die Konfiguration des Gliedes nicht gestört, im erigierten treten die indurierten Stellen stärker hervor und fühlen sich härter an. Die Erektion des Gliedes ist eine nahezu vollständige. Der erigierte Penis zeigt eine Abknickung nach rechts. Infolge der Chorda ist die Immissio penis beim Coitus sehr erschwert. Der Coitus gestaltet sich für den Patienten sehr unangenehm, einerseits durch die Behinderung bei der Kohabitation, andererseits wegen der Schmerzen im erigierten Gliede, besonders an den Stellen der Induration. Die Libido ist erhalten. Beim Urinieren treten keine Beschwerden auf, der Harnstrahl ist nicht unterbrochen.

Wegen dieser Knoten, sowie der mit diesen in Zusammenhang stehenden Beschwerden bei Erektion des Gliedes und beim Coitus sucht Patient die Klinik auf.

Zur Entfernung der Knoten wurde dem Patienten, ermutigt durch den günstigen Erfolg, den Galewsky und Hübener bei einem 47 Jahre alten Manne mit plastischer Induration des corpus cavernosum penis erzielten, die Operation empfohlen, zu der er seine Einwilligung erteilte.

Zu diesem Zwecke wurde Patient auf Zimmer Nr. 40 der I. chirurg. Klinik des Hofrates Prof. von Eiselsberg transferiert.

Die auf der chirurgischen Klinik am 9./XI. 1905 vorgenommene Röntgenaufnahme zeigte sowohl auf dem Schirme, als auch der Platte keine dunklen Stellen, die als Knorpel, Knochen oder eingelagerte Kalksalze hätten gedeutet werden können.

Aus der Krankengeschichte der I. chir. Klinik entnehmen wir:

Patient wurde am 7./XI. 1905 sub Journal-Nr. 27.658, Zimmer Nr. 40 der I. chir. Klinik aufgenommen.

Am 11./XI. 1905 wurde von Herrn Assistenten Dr. Leischner die Operation in Narkose (Billrothsche Mischung) ausgeführt. Links von der Mittellinie des Penis wurde ein 3 Querfinger langer Schnitt angelegt, die spritzenden Gefäße mit Ligaturen unterbunden, nachher zwei

der Tunica albuginea angehörige, sehr harte fibröse Tumoren von etwa Mandelgröße lospräpariert. Die Blutung war sehr gering, die Wunde wird durch Naht vereinigt. Darauf wird rechts von der Mittellinie parallel zum früheren ein ungefähr ebenso langer Schnitt geführt und aus der Tunica albuginea ein dattelkerngroßer Tumor von derselben Konsistenz entfernt. Vereinigung der Wundränder durch Naht. Anlegen eines trockenen Verbandes.

14./XI. 1905. Die Wunde heilt per primam, der Patient befindet sich wohl, kann selbst urinieren.

17./XI. 1905. Patient wird mit vollkommen reaktionsloser Wunde entlassen und angewiesen, in 5 Tagen zur Entfernung der Nähte die Klinik aufzusuchen.

Aus dem weiteren decursus morbi ist folgendes anzuführen:

Am 9./I. 1906 stellte sich Patient wieder auf unserer Klinik vor, da ungefähr 2—3 Monate nach der Operation neue Knoten in der Nähe der früheren entstanden waren; er erhielt solatii causa, da von einem neuerlichen operativen Eingriff Abstand genommen wurde, Syrup. Hypophyt. Egger verordnet.

Am 2./IX. 1906 hatte ich Gelegenheit den Patienten wieder zu sehen und konnte folgenden Befund konstatieren:

Links und rechts von der Mittellinie des Penis verlaufen zwei ungefähr 3 *cm* lange lineare Narben. In der Mitte des corpus cavernosum penis sind sowohl im rechten als im linken Schwellkörper 2 erbsengroße, derbe, nicht deutlich abgegrenzte, mit der Tunica albuginea zusammenhängende Knoten zu palpieren. Außer diesen finden wir in der Gegend der Symphyse, auf dem dorsum penis, an der Peniswurzel in beiden Schwellkörpern Indurationen, von denen die im rechten corpus cavernosum befindliche sich als erbsengroße Knoten. die im linken als derbe Platte mit unebener Oberfläche von 1 *cm* Länge, $^1/_2$ *cm* Breite sich erweist. Von letzterer läßt sich noch ein Strang im corpus cavernosum penis nach rückwärts verfolgen. Die Indurationen sind auf Druck ein wenig schmerzhaft.

Seit der Operation kann Patient den Coitus nicht mehr ausüben. Die Erektion ist durch Einlagerung dieser neuen Knoten keine vollständige, das Glied fühlt sich weich an, die Chorda ist stärker ausgeprägt als vor dem operativen Eingriff. Die Konkavität des Gliedes sieht nach unten mit einer Deviation nach rechts. Die Erektion des Penis ist sehr schmerzhaft. Patient gibt ferner an, im Gliede kein Gefühl zu besitzen. Die unvollständige Erektion besteht auch nur 2—3 Minuten. Die Libido ist erhalten, bei Bestehen einer kompletten Impotentia coëundi. Das Allgemeinbefinden ist nicht gestört bis auf Schmerzen im II. Metakarpophalangealgelenk der rechten Hand.

Die am 22./IX. 1906 im chemischen Laboratorium von Dr. Jolles vorgenommene Untersuchung der 24stündigen Urinmenge ergab folgenden Befund: Im Urin kein Eiweiß, kein Zucker, Gesamt-Harnsäure etwas vermindert. Im Sediment einzelne Harnsäurekristalle, Oxalate und Schleim. Das Gesamt-

resultat ergibt einen etwas verdünnten, urobilinreichen, sonst normalen Harn.

Die Exstirpation der Knoten gab uns Gelegenheit, den histologischen Bau derselben einer genauen Prüfung zu unterziehen, da ja bekanntlich in Anbetracht der schwierigen Erlangung des Materiales nur spärliche und unvollständige pathologisch-anatomische Untersuchungen vorliegen.

Die Untersuchungen von Chetwood, Leloir, R. W. Taylor, Lénhossek habe ich bereits in meiner ersten Arbeit erwähnt. Anknüpfend an die histologischen Untersuchungen von Leloir, „der das Gewebe der Induration ähnlich dem der Keloide beschreibt, mit Inseln von embryonalen Zellen mit der Tendenz zur Bildung von Bindegewebe; außerdem wenig Gefäße, ein Einschlag von Bindegewebe, wie man es bei Narben findet."

Der von Galewsky und Hübener im Jahre 1902 histologisch untersuchte Knoten der plastischen Induration bot makroskopisch das Bild einer bindegewebigen Schwiele dar. Die mikroskopische Untersuchung ergab, daß die Einlagerung aus derbem, gefäßarmen, kollagenem Gewebe besteht, mit spärlichen Bindegewebszellen. Die Gefäße selbst scheinen atrophisch zu sein. Eingelagerte Kalksalze konnten mikroskopisch nicht nachgewiesen werden. Es handelte sich also um eine keloidartige, fibromatöse Einlagerung in die Albuginea der Schwellkörper.

Von Neumark und Waelsch liegen keine histologischen Untersuchungen vor.

Die bei der Operation unseres Patienten aus dem corpus cavernosum exstirpierten Knoten wurden zunächst makroskopisch untersucht und boten das Bild einer etwa bohnengroßen harten, unter dem Messer knirschenden bindegewebigen Schwiele dar; die Schnittfläche selbst von sehnig glänzender Farbe. Die Knoten hängen nach oben hin mit der Tunica albuginea, nach unten mit dem corpus cavernosum penis zusammen.

Zur histologischen Untersuchung wurde ein Teil der exstirpierten Knoten in Alkohol, ein anderer in Müller-Formol fixiert und in steigendem Alkohol nachgehärtet. Ein dem linken corpus cavernosum entstammender Knoten zeigte in seinem zentralen Anteile eine dünne Knochenlamelle. Zum Zwecke der mikroskopischen Untersuchung wurde derselbe nach seiner Fixierung in Müller-Formol nach der Haugschen Methode entkalkt. Die in Müller-Formol gut fixierten Stücke wurden in ein öfter zu wechselndes Gemisch von

Acid. nitric. (spez. Gew. 1·2—1·5)	3—9 *ccm*
Alcohol. absol.	70·0
Aqu. dest.	30·0
Chlornatrium	0·25

eingelegt. Die Entkalkung vollzieht sich rasch und schonend. Nachher wurden die entkalkten Stücke ausgewässert und in steigendem Alkohol nachgehärtet. Die Einbettung erfolgte ausschließlich in Paraffin. Als Kern- und Protoplasmafärbungen kamen Hämalaun, Hämatoxylin, Eosin, polychromes Methylenblau, Lithionkarmin in Verwendung. Das Bindegewebe wurde nach van Gieson und Mallory tingiert, auf elastische Fasern nach Weigert, Pranter gefärbt.

Die histologische Untersuchung eines in Serien zerlegten, aus dem rechten corpus cavernosum stammenden Knotens ergibt folgendes Bild: Bei schwacher Vergrößerung (Zeiss Obj. A. A., Oc. 2) sieht man entsprechend dem makroskopischen Aussehen, daß der Knoten aus einem einheitlich gebauten Gewebe besteht, das nach oben hin mit den Fasern der Tunica albuginea, nach den anderen Seiten hin mit dem corpus cavernosum penis zusammenhängt. Die Induration setzt sich aus einem dichtgefügten, kollagenem, wenig kernreichen Gewebe zusammen, das aus größtenteils wellig, parallel zu den Fasern der Tunica albuginea verlaufenden Bündeln besteht. An anderen Stellen überkreuzen sich wiederum die Bindegewebsbündel. Die Kerne der Bindegewebsfibrillen sind länglich schmal, etwas gekrümmt, einige spiralig verlaufend, die infolge des elastischen Zuges in die Länge gezogen wurden. Die kollagenen Fasern färben sich bei Übersichtsfärbungen mit Hämalaun-Eosin rot, die Kerne blau, nach van Gieson intensiv rot, Kerne braunschwarz.

In der Mitte des Knotens, sowie an einzelnen Randpartien derselben sieht man längs- und quergetroffene Gefäße (mittelgroße Arterien nnd Venen), die in einem etwas lockerer gefügten Bindegewebe verlaufen und der Ernährung dieses Knotens dienen. Diese größeren Gefäße zeigen an keiner ihrer Schichten eine pathologische Veränderung. Die Arterien zeigen wohl eine gefaltete Intima, wie dies bei stark kontrahierten Gefäßen stets zu sehen ist. Um die kleineren Gefäße sind außer länglichen, blaugefärbten Bindegewebszellen, längsovale Zellen angehäuft. Diese bestehen aus einem fein granuliertem Protoplasma, das zart blau gefärbt erscheint mit einem relativ großen Kern, der intensiv blau tingiert ist und die als embryonale Bindegewebszellen als „Fibroblasten“ anzusprechen

sind. Im Lumen der Gefäße finden sich neben roten und weißen Blutkörperchen vereinzelte eosinophile Zellen.

Bei Färbung auf elastische Fasern nach Pranter sieht man zunächst an der Grenze von Knoten und dem Schwellgewebe eine stärkere Anhäufung derselben.

Im Knoten selbst verläuft das elastische Gewebe als dünnere oder dickere Fasern in reichlicher Menge, teils wellenförmig, entsprechend der Verlaufsrichtung der Bindegewebsbündel, teils sich überkreuzend nach Art eines Maschenwerkes. Die elastische Membran an den größeren Gefäßen ist deutlich gefärbt, die kleineren entbehren, wie bei Gefäßen der ersten embryonalen Periode, derselben. Die Bindegewebsbündel sind mit Lithionkarmin nach dieser Methode zart, die langgestreckten, etwas gekrümmten Kerne derselben intensiv rot gefärbt. Qualitative Veränderungen der elastischen Fasern sind nicht nachzuweisen.

Veränderungen entzündlicher Natur sind in keinem einzigen der Schnitte (Färbung mit polychrom. Methylenblau) zu konstatieren, weder polynukleäre Leukocyten, noch Plasma- oder Mastzellen, desgleichen fielen die Färbungen auf Fibrin (Weigerts Methode) negativ aus, ebenso alle jene Reaktionen der Bindegewebsfibrillen auf amyloide und glykogene Degeneration.

Bei starker Vergrößerung (Zeiss Oc. 4, Obj. D. D. oder Immersionslinse [$^1/_{12}$]) finden wir dicht aneinandergefügte, wellig verlaufende, an manchen Stellen maschenartig sich überkreuzende Fasern kollagenen Gewebes mit länglichen, etwas gekrümmten mit Hämalaun blau gefärbten Kernen und spärlichen Gefäßen, die in einem lockeren Bindegewebe eingebettet sind. An den Gefäßen sind keine pathologischen Veränderungen zu konstatieren. Das elastische Gewebe findet sich in Form von dünneren oder dickeren Fasern im kollagenen Gewebe in bestimmten, regelmäßigen Abständen von einander, wellenförmig, z. T. gerade gestreckt. Die der Länge nach getroffenen verlaufen nicht immer parallel zu den kollagenen Bündeln, letztere überqueren die elastischen Fasern wie eine Sehne den Bogen. Die elastischen Fasern verlaufen stets wie zu einem Bündel gehäuft, in den vom kollagenen Gewebe gebildeten Zwischenräumen sind sie sehr spärlich, je zwei übereinander gelegene Bündel von elastischen Fasern werden durch schrägverlaufende mit einander verbunden. In der Tunica albuginea sind die elastischen Fasern sehr reichlich vorhanden.

Die histologische Untersuchung des aus dem mittleren Anteile des linken corpus cavernosum stammenden Knotens bietet nahezu das gleiche Bild wie der frühere. Nur

sind hier die kollagenen Bündel noch viel dichter gefügt als bei dem früheren Knoten. Außerdem ist er gefäß- und kernärmer, ebenso sind die elastischen Fasern viel spärlicher. Diese verlaufen parallel zu den fibrillären Fasern, einzelne von ihnen überkreuzen sich und bilden ein dichtes elastisches Maschenwerk.

Diese beiden untereinander übereinstimmend gebauten Knoten zeigen den gleichen histologischen Bau wie die Tunica albuginea, setzen sich wie diese aus kollagenen Fibrillen und elastischen Fasern zusammen.

Es unterliegt daher nach der histologischen Untersuchung nicht der mindeste Zweifel, daß diese Knoten von der Tunica albuginea ihren Ausgangspunkt nehmen, ohne Mitbeteiligung entzündlicher Elemente. Der Aufbau der Knoten erfolgt lediglich von den Fibroblasten aus, welche die kleinsten Gefäße einscheiden. Die größeren Gefäße, sowohl Arterien als Venen, sind entgegen den Anschauungen vieler Autoren nicht verändert. Arteriosklerotische Veränderungen konnte ich weder an den größeren, noch an den kleineren Gefäßen konstatieren. Auffallend ist wohl die stark gefaltete Intima an den Arterien, eine Tatsache, die mit der Kontraktion derselben zusammenhängt. Besitzen doch die Arterien des männlichen Gliedes normalerweise innerhalb der Ring- noch eine Längsmuskelschichte, wodurch die Wandung dicker erscheint.

Ein zweiter aus dem linken corpus cavernosum penis exstirpierter, proximal gelegener Knoten zeigt auf seinem Durchschnitte bei schwacher Vergrößerung (Zeiss Oc. 2, Obj. A. A.) entsprechend dem makroskopischen Befund einen fibrösen Knoten mit einer zentral gelegenen Knochenlamelle. Bei Übersichtsfärbungen mit Hämalaun-Eosin finden wir mitten im fibrillären Bindegewebe ein intensiv mit Eosin gefärbtes, länglich hufeisenförmiges Gebilde, dessen Länge der des Knotens entspricht, mit Hohlräumen versehen ist. Von den Schenkeln dieses Hufeisens gehen landzungenartige Vorsprünge, von denen sich wiederum einzelne Teile abschnüren, in den Hohlraum. In diesem diffus rot gefärbten Gewebe, den Schenkeln des Hufeisens und den Vorsprüngen, sieht man zahlreiche rundliche, elliptische oder auch dreiseitig konturierte Gebilde, die den Eindruck von Zellen machen, aus einem Hohlraum und einem mit Hämalaun intensiv blau gefärbten, denselben nicht immer ausfüllenden, Zellinhalt bestehen. Es handelt sich um typischen Knochen mit den charakteristischen Knochenzellen und dem Markraum, der mit einem gelatinösen Knochenmark ausgefüllt ist. An der dem Markraum zugekehrten

Seite der Knochenlamelle lagern sich an einzelnen Stellen in Reihen angeordnete Zellen, die im allgemeinen Zylinder- und Pflasterzellen gleichen. Sie zeichnen sich durch einen ovalen, mit Hämalaun blaugefärbten Kern aus und sind als Osteoblasten im Sinne Gegenbauers anzusprechen. Außer diesen finden wir Zellen, die durch ihr ungemein feines und gleichmäßig körniges Protoplasma mit größeren rundlichen und länglichrunden Kernen als Ostoklasten Köllikers aufzufassen sind.

Das an diese Knochensäulen angrenzende Bindegewebe ist kernreicher als das übrige dem Knoten angehörige. Die Kerne sind größtenteils länglich, etwas verbreitert und parallel der Richtung der Knochenlamelle. Der Nachweis, daß es sich tatsächlich nur um Bindegewebe handelt, wurde durch den positiven Ausfall der Malloryschen Färbung erbracht, nach der sich die kollagenen Bindegewebsbündel tiefblau färben. Elastische Fasern sind in dem der Knochenlamelle angrenzenden Bindegewebe nicht nachweisbar, wohl aber in dem übrigen zur Induration gehörigen. Der unmittelbar der Knochenlamelle anliegende Bindegewebsstreifen hat die Funktion eines Periostes. Die Bindegewebsfibrillen wandeln sich direkt in Knochen um, indem sie unter Aufnahme von Kalksalzen und Umwandlung ihrer Zellen verknöchern, ein ähnlicher Vorgang, wie wir ihn bei der Ossifikation der häutigen Schädelkapsel z. B. beim Scheitelbein beobachten.

An dem konvexen Teile der Knochenlamelle ist das histologische Bild wiederum ein anderes. Anschließend an die wellig verlaufenden, rot gefärbten Bindegewebsbündel mit ihren länglichen, etwas gekrümmten blaugefärbten Kernen, sieht man in der gleichen Richtung verlaufende, nur mit dem Unterschiede, daß diese Bündel hellblau tingiert sind und einen intensiv blau gefärbten Kern aufweisen. In einer weiteren Schichte können wir diese einzelnen Bündel nicht mehr von einander unterscheiden, wir sehen nur blau gefärbte Zellen resp. Zellkerne in einem nahezu diffus rot gefärbten Gewebe, dem Knochengewebe, eingelagert. Der Übergang vom fibrillären Bindegewebe zum Knochengewebe findet ganz allmählich statt. Die Umwandlung zu Knochengewebe vollzieht sich in der gleichen, vorhin erwähnten Weise.

Außer schmäleren und breiteren, mit Eosin rot gefärbten Knochenleisten, die ein Maschenwerk bilden, fällt ein hellblau gefärbtes Gewebe mit klein-ovalen Hohlräumen, die einen Zellinhalt einschließen, besonders auf. Dieses Gewebe stellt Knorpelgewebe dar mit den charakteristischen Knorpelzellen, die häufiger einzeln, seltener zu zweien in einer Knorpelkapsel liegen. Wir haben in dieser Zone ganz typisch ausgebildeten

Bindegewebsknorpel mit charakteristischen Knorpelzellen vor uns.

In den Knochenleisten kann man auch an dieser Stelle die Knochenzellen deutlich unterscheiden. Sowohl Knorpel- als auch Knochenzellen lassen schon bei der schwachen Vergrößerung ein retraktiles Zellprotoplasma erkennen.

Bei Färbungen nach van Gieson konnten wir den gleichen, wie früher geschilderten Befund erheben, die Tingierung mit Unnas polychromen Methylenblau ergibt weder Plasma- noch Mastzellen, oder sonstige entzündliche Zellen.

Bei starker Vergrößerung (Zeiss Oc. 4, Obj. D. D.) sieht man den fibrillären Bau der Bindegewebsbündel, sowie die fibrilläre Struktur im ossifizierten Gewebe sehr deutlich ausgesprochen. Die Knorpelzellen zeigen eine mit Hämalaun gefärbte Knorpelkapsel, in derselben liegt die Knorpelzelle mit deutlich differenzierbarem Protoplasma und Kern, sehr häufig im retraktilen Zustande. Die Knochenzellen stellen dreiseitig begrenzte Hohlräume mit Ausläufern dar, mit etwas geschrumpfter, mit Hämalaun blau gefärbter Knochenzelle. Das mit Eosin rot gefärbte Knochengewebe läßt deutlich weißliche Streifen, die den Eindruck von Sharpeyschen Fasern machen, erkennen.

Außer diesen beiden Zellarten, den Knorpel- und Knochenzellen, findet sich noch eine dritte in dieser Knorpel-Knochenzone, die ich nach Schaffers Auffassung als vesikulöse Stützzellen ansprechen zu sollen glaube. Nach Schaffer bildet der Mangel der Retraktilität und der assimilatorischen Fähigkeit das wesentlichste Unterscheidungsmerkmal zwischen vesikulösen und Knorpelzellen. Es würde den Rahmen dieser Arbeit weit überschreiten, wollte ich auf diese komplizierten, selbst von Fachmännern zur Zeit als noch nicht vollständig geklärt angesehenen Verhältnisse näher eingehen.

Mit Rücksicht auf das Vorkommen dieser blasigen Stützstellen neben typischen Knorpel- und Knochenzellen in der Knorpel-Knochenzone läßt sich die Entwicklung des Knochengewebes auf folgende Weise erklären.

Die einzelnen Bindegewebsfasern entwickeln sich aus Fibroblasten, die entweder auf dieser Stufe bleiben, oder zu Knorpel- oder zu Knochenzellen sich umwandeln. Es handelt sich um eine Metaplasie, aber nicht im Sinne Virchows.

Andererseits läßt sich nach dem histologischen Bilde ein der Ossifikation des Unterkiefers ähnlicher Typus, der als endochondrale oder enchondrale Ossifikation bekannt ist, nicht von der Hand weisen.

Aus den Fibroblasten entwickeln sich z. T. Bindegewebsfasern, z. T. Knorpelzellen, resp. Knorpelgewebe. An den

Ossifikationspunkten des Knorpels tritt zunächst eine Verkalkung durch körnige Niederschläge von Kalksalzen, welche in die Grundsubstanz und die Knorpelkapseln sich ablagern, ein. Das Perichondrium (das spätere Periost) wuchert mit gefäßhaltigen Fortsätzen oder Zapfen in den Knorpelpunkt hinein und zerstört nach H. Müller denselben nach und nach. So entstehen die ersten Markräume und an den Wandungen dieser Räume lagert sich die erste echte Knochensubstanz ab. Bei allen diesen Einschmelzungsvorgängen spielen die schon früher erwähnten, aus den periostalen Markzellen hervorgegangenen vielkernigen Zellen, Köllikers Ostoklasten die Hauptrolle.

Wenngleich wir nicht in der Lage waren, an unseren Schnitten die Zerstörung des Knorpelgewebes durch Gefäße, und dann die Bildung von Knochensubstanz zu verfolgen, so legt die Ähnlichkeit des histologischen Bildes dieses ossifizierten bindegewebigen Knotens mit der Ossifikation des Unterkiefers die Annahme einer enchondralen Ossifikation sehr nahe. Es wäre ja möglich, daß die Zerstörung der Knorpelsubstanz schon viel früher erfolgt sei und wir nur ein weiter vorgeschritteneres Stadium der Ossifikation zu untersuchen Gelegenheit hatten.

Die endgültige Entscheidung, ob hier eine enchondrale Ossifikation oder eine metaplastische Umwandlung vorliegt, ist nicht mit absoluter Sicherheit zu treffen. Jedenfalls handelt es sich um ein Gewebe mit embryonalen Charakter.

Für die klinische Auffassung steht durch unsere histologischen Untersuchungen die unzweifelhafte Tatsache fest, daß sich im Bindegewebe eines solchen Knotens neben Knorpel echter Knochen entwickeln kann.

Vergleicht man die zur histologischen Untersuchung gelangten Knoten unter einander, so läßt sich nach ihrem Bilde ein Wahrscheinlichkeitsschluß auf ihr Alter ziehen, d. h. in welcher Reihenfolge sich dieselben entwickelten.

Der aus dem rechten corpus cavernosum stammende Knoten erweist sich histologisch als ein aus dichtgefügten kollagenen Fasern sich zusammensetzender Tumor, mit reichlichen Kernen und elastischen Fasern und verhältnismäßig wenigen Gefäßen. Dieser Knoten ist der jüngste, er hat sich am spätesten entwickelt. Der im linken corpus cavernosum distal gelegene zeigt die gleiche Struktur wie der frühere, nur daß das kollagene Gewebe viel dichter gefügt ist, sich als kern- und gefäßärmer erweist mit auffallender Verminderung

des elastischen Fasernetzes. Diese Induration steht in Bezug auf die Entwicklungsdauer in der Mitte zwischen dem Knoten des rechten corpus cavernosum penis und dem zweiten proximal im linken Schwellkörper gelegenen, der in seinem zentralen Teile eine Knochenlamelle enthält. Der fibröse, im Zentrum ossifizierte Knoten gilt dann als der älteste, der sich wahrscheinlich am frühesten gebildet hat.

Die histologischen Untersuchungen habe ich im anatomischen Institute ausgeführt und erlaube mir Herrn Hofrat Prof. Dr. E. Zuckerkandl, Herrn Prof. Dr. J. Tandler, sowie Herrn Doz. Dr. O. Grosser für die liebenswürdige Unterstützung und die vielfachen Ratschläge meinen besten Dank auszusprechen.

Nach dem klinischen und histologischen Befunde haben wir es mit einem typischen Falle von plastischer Induration zu tun. Er entspricht vollständig der bezüglich dieser Affektion allgemein anerkannten Definition: Die plastische Induration des Penis ist eine ohne bisher bekannte Ätiologie chronisch sich entwickelnde Verhärtung, die in der Scheidewand oder in der Tunica fibrosa der beiden corpora cavernosa penis auf dem dorsum penis in der Medianlinie auftritt und erst sekundär die Schwellkörper ergreift.

Die Entwicklung der Induration hat nicht das mindeste mit entzündlichen Vorgängen zu tun, trotz alledem wird von vielen Autoren unrichtigerweise noch immer die Bezeichnung „Cavernitis" gebraucht.

Vielfach sind die Knoten der plastischen Induration mit Gichtknoten, wie solche bei Arthritikern im Penis vorkommen können, verwechselt worden. Die Gichtknoten sind entweder Ablagerungen von Kristallen harnsaurer Salze, die in dem umgebenden Gewebe heftige entzündliche Erscheinungen veranlassen, oder sie sind auf circumscripte Thrombo-Phlebitiden in den Schwellkörpern zurückzuführen. Weder vom klinischen, noch vom histologischen Standpunkte besitzen diese auch nur eine entfernte Ähnlichkeit mit den Knoten der plastischen Induration.

Die Frage nach der Ätiologie dieser interessanten Affektion hat noch immer nicht zu einer einheitlichen Ansicht geführt.

Rapins Fall ist mit Rücksicht auf seine Genese — Trauma am Penis — nicht zur Gruppe der plastischen Indurationen zu rechnen.

Von den 3 Wilsonschen Fällen hat nur der dritte, durch jegliche Behandlung unbeeinflußte, ätiologisch unklare Fall,

Anspruch in die Gruppe der plastischen Indurationen eingereiht zu werden.

Horovitz sieht, gestützt auf die ausgedehnten Untersuchungen Schurygins, als ätiologisches Moment für die in Rede stehende Krankheit die arteriosklerotische Veränderung der Arterien und Venen an.

Neumark zitiert eine Reihe englischer und französischer Autoren, die Fälle von Kombination der plastischen Induration mit Dupuytrens Fingerkontraktur und Gicht beschreiben. Statt weiterer Belege nennt Neumark u. a. als klassischen Zeugen den Chirurgen Franz König, der früher den Zusammenhang zwischen Dupuytrenscher Kontraktur ausdrücklich leugnete, in der neuesten Auflage seines Lehrbuches sagt: „Dagegen erscheint es uns doch immer wahrscheinlich, daß die Arthritis urica als ursächliches Moment für die Entstehung der Veränderungen der Palmaraponeurose anzuschuldigen ist. Alle die entzündlichen Veränderungen lassen sich wohl durch die Einwirkung der Harnsäure auf die Gewebe erklären, und die Menschen, welche an der Krankheit leiden, sind in der Tat oft Arthritiker.“ Neumark schließt diesen Absatz mit den Worten: „Wir dürfen also den Zusammenhang zwischen Gicht und Dupuytrenscher Kontraktur als feststehend ansehen.“

Anschließend an diese Erklärung wirft Neumark eine andere Frage auf: Weshalb lokalisiert sich die aus irgend welchen — bekannten oder unbekannten — Ursachen resultierende plastische Induration nun gerade im Bindegewebe des Penis? Bei einigen Säugetieren ist nämlich das Septum der corpora cavernosa ossifiziert, es besteht ein besonderer Penisknochen.

„Man kann also annehmen, daß eine auf atavistischer Anlage bestehende Disposition zur Bildung von induriertem Gewebe im Septum penis besteht; kommen zu der ererbten Disposition noch die auslösenden Ursachen hinzu, dann kommt es zur Bildung einer Induration des Penis.“

Zwischen dieser und der vorhergehenden Erklärung liegt ein Widerspruch. Besteht die Beziehung zwischen Dupuytrenscher Fingerkontraktur und plastischer Induration auf Grund-

lage von Gicht zu Recht, so kann dieser Zusammenhang vom pathologischen Standpunkte möglicherweise Geltung haben, er darf aber andererseits nicht mit phylogenetischen Tatsachen, wie dies Neumark mit seiner zweiterwähnten Erklärung zu beweisen glaubt, zusammengeworfen werden.

Auf gewisse Analogien zwischen plastischer Induration des Penis und Dupuytrenscher Fingerkontraktur komme ich noch zu sprechen.

Zur Aufklärung der Ätiologie dieser eigenartigen Erkrankung äußert sich Waelsch in folgender Weise:

In Übereinstimmung mit sämtlichen Autoren besteht zwischen Gonorrhoe und Lues und der Induratio penis plastica nicht der mindeste Zusammenhang, desgleichen nicht mit Stoffwechsel- oder Infektionskrankheiten. Eine ganz untergeordnete, nicht in Betracht zu ziehende Rolle vindiziert Waelsch dem der Induration vorausgegangenen Trauma. In keinem der bisher veröffentlichten Fälle von typischer Induration sind starke Blutungen in das schlaffe, weitmaschige Gewebe des Gliedes mit nachträglicher Schwielenbildung vorausgegangen. Aus geringfügigen Blutungen läßt sich die Entwicklung so derber, sich langsam vergrößernder Stränge und Knoten nicht erklären.

Waelsch gibt vorsichtigerweise nur einen „Erklärungsversuch" für die Entstehung der plastischen Induration und glaubt in einer gewissen Übereinstimmung mit Horovitz, wenn er auch seiner Meinung über die arteriosklerotische Natur dieser Veränderungen nicht beipflichten kann, daß die Bindegewebsneubildung von den Gefäßen und zunächst von den Venen ihren Ausgang nimmt. Bei den strangförmigen Indurationen mag es sich um sehr langsam und chronisch verlaufende Phlebitis und Periphlebitis handeln, die von der Vena dorsalis penis oder von der Profunda ihren Ausgangspunkt nimmt, und sich sowohl der Länge nach ausbreiten als auch in das Bindegewebe des Septum intercavernosum sich fortsetzen oder auf dem Wege der in die genannten Gefäße einmündenden Venen des corpus cavernosum penis in die letzteren eindringen kann. Die Vena dorsalis profunda bildet hinter der Glans den Plexus retroglandularis, vor der Symphyse an der Peniswurzel den Plexus subpubicus. Gerade an der Stelle dieser Plexus

begegnen wir, wie Waelsch ausführt, nun dem Prädilektionssitz der Knotenbildungen, die entweder ganz isoliert sitzen, oder an einem oder beiden Enden der strangförmigen Induration. Waelsch hält es für sehr wahrscheinlich, daß die Knoten an diesen Stellen durch von diesem Gefäßplexus ausgehende Bindegewebswucherung zu stande kommen.

Auf diese Weise läßt sich unschwer, wie dies auch Waelsch tut, dieser eigenartige Prozeß der Induratio penis plastica in eine gewisse Analogie zu einer in ihrer Ätiologie bisher ebenfalls nicht aufgeklärten Bindegewebswucherung bringen, die als Dupuytrensche Kontraktur an den Handflächen, selten auch an den Fußsohlen zur Beobachtung kommt. Diese hat Janssen in seiner Arbeit aus der Bergmannschen Klinik „Zur Lehre von der Dupuytrenschen Fingerkontraktur, mit besonderer Berücksichtigung der operativen Beseitigung und der pathologischen Anatomie des Leidens" als „fleckweise Hyperplasie des Bindegewebes" definiert und auf Wucherungsvorgänge bezogen, die von den Wandungen kleinster Gefäße ausgehen. Die Kerne in der veränderten Palmaraponeurose sind stäbchenförmig, gewellt. Elastische Fasern sind in großer Menge nachweisbar; oft sieht man 2 Stränge elastischen Bindegewebes nebeneinander verlaufen. Ganz besonderen pathologischen Befund zeigen nach Janssen (l. c.) die Gefäße. Die Kapillaren erhalten, was schon Langhans erwähnt, unter ihrem Endothel eine vollkommene adventitielle Scheide und vor allem, daß das erste Entstehen der neuen zellreichen Bindegewebspartien von den neuen adventitiellen Scheiden ausging. Eine Ähnlichkeit mit den Vorgängen bei Arteriosklerose war nicht vorhanden. Andere entzündliche Erscheinungen fehlten auch hier.

Welcher Art im letzten Grade die Ursachen hiezu sind, steht nicht fest.

Eine spezifische Ursache, uratische Diathese, Wirkung von Bakterienprodukten etc. anzunehmen, ist mindestens als verfrüht anzusehen. Nervöse Momente haben sicherlich nicht den Einfluß, der ihnen von einzelnen Neurologen zugesprochen wird.

Vor allem ist das Trauma als Ursache aus der Lehre von der Dupuytrenschen Kontraktur völlig

auszuscheiden, gegen das klinischer wie anatomischer Befund sprechen.

Das von Janssen geschilderte Bild der Dupuytrenschen Fingerkontraktur stimmt in den wesentlichsten Punkten mit dem von mir bei der plastischen Induration erhobenen überein. Besteht doch um die kleinsten Gefäße, hier wie dort, eine Anhäufung von embryonalen Zellen, von denen die Bildung der neuen Bindegewebsfasern erfolgt. Eine Hypertrophie der Wandungen an den großen Gefäßen, Schlängelung derselben, oder Schrumpfungsvorgänge des Gewebes konnte ich nicht konstatieren.

Läßt sich nun unschwer zwischen plastischer Induration und Dupuytrenscher Fingerkontraktur einzig auf Grundlage des ähnlichen histologischen Baues beider Krankheiten eine wahrscheinliche Beziehung zwischen beiden feststellen, so können wir nach dem heutigen Stande die Frage nach dem ursächlichen Moment dieser beiden, nicht einwandfrei und auf sichere Beweise gestützt beantworten.

Noch viel komplizierter wird die Feststellung eines ätiologischen Zusammenhanges für jene Fälle von plastischer Induration, die weder anamnestisch Anhaltspunkte für eine uratische Diathese zeigen, noch Zeichen einer Dupuytrenschen Fingerkontraktur darbieten. Solche Beobachtungen sind viel zahlreicher als die Fälle von Kombination der Induratio penis plastica mit Dupuytrenscher Fingerkontraktur, ich erwähne nur die Fälle von Buschke, Finger, Sachs, Galewsky und Hübener, Nobl, Englisch, Waelsch u. v. a.

Wie sollen wir uns die Entwicklung dieser Fälle erklären? Die Antwort auf diese Frage muß ich schuldig bleiben, sie bleibt weiteren einschlägigen Studien vorbehalten.

Die von unserem Patienten anamnestisch angegebenen rheumatisch-gichtischen Schmerzen im rechten Arme, sowie im II. Metacarpophalangealgelenk der rechten Hand sind mangels an objektiv nachweisbaren Symptomen — trotz der Verminderung der Gesamtharnsäure — als ein für die Ätiologie dieser Affektion in Betracht kommendes Moment nicht recht zu verwerten. Ich möchte daher die unbestimmten Angaben des Patienten, er leide an „Rheumatismus“ oder „Gicht“, nicht in

dem Sinne eines Argumentes für die Ätiologie einschätzen. Zur Zeit fehlen mir stringente Beweise für einen möglicherweise bestehenden Zusammenhang zwischen Gicht und plastischer Induration. Die Möglichkeit eines solchen muß ohneweiters zugegeben werden.

Ebensowenig kann die im Jahre 1878 akquirierte Syphilis unseres Patienten zu der Affektion in irgend eine ätiologische Beziehung gebracht werden.

Gleichwie bei den früheren von mir beobachteten Fällen, war auch bei diesem selbst das geringste Trauma auszuschließen. Waelsch konnte bei seinen 3 Fällen nur einmal ein Trauma verzeichnen, Neumarks Patient erklärt es auf Anfragen für möglich, daß er vor Beginn seines Leidens einen ganz leichten Stoß gegen das Glied erhalten habe. Doch sind sicher darauf keine Beschwerden eingetreten. Andererseits verdient eine von Galewsky und Hübener gemachte Beobachtung eine gewisse Berücksichtigung. Bei dem von diesen Autoren mit Erfolg operiertem Falle von Induratio penis plastica entwickelte sich 2—3 Wochen nach der Operation, an der Wurzel des Penis, dort wo der Konstriktionsschlauch während der Operation gelegen war, eine Induration von etwa Bohnengröße, die nicht so hart war wie die operativ entfernte Geschwulst und nur wenig Schmerzen verursachte. Unter Behandlung mit warmen Sitzbädern heilte diese Affektion vollständig aus. Angesichts dieser Beobachtung vermuten Galewsky und Hübener, ob nicht diesen sozusagen „idiopathischen" plastischen Indurationen der corpora cavernosa penis traumatische Einflüsse zu Grunde liegen.

Auffallend erscheint mir der rasche therapeutische Erfolg, der sonst bei typischen Fällen bekanntlich nicht so schnell sich einzustellen pflegt.

Bezüglich des in der Anamnese dieser Affektion eine so bedeutsame Rolle spielenden „vorausgegangenen Traumas" befinde ich mich mit Waelsch in Übereinstimmung. Das Trauma wird stets ebenso wie in der Anamnese so vieler Carcinomkranker, als Ursache angeführt, gleichsam um die Krankheit zu motivieren, ohne daß dasselbe nach seinen bekannten klinischen Charakteren (Blutung, Verfärbung der Haut) in Betracht gezogen werden könnte.

Zur Diagnose dieser Affektion möchte ich noch ein interessantes Moment hervorheben.

Brohl konnte bei einem 74jährigen Manne von dem deutlich fühlbaren Knochen des Penis im Röntgenbilde nur die distale Hälfte des Knochens zur Darstellung bringen.

Galewsky und Hübener erhielten — entsprechend dem bindegewebigen Charakter des Knotens — auf dem Schirme keinen Schatten.

Bei unserem Patienten hatte die Untersuchung mit Röntgenstrahlen weder auf dem Schirme, noch der Platte einen als Knochen oder eingelagerte Kalksalze zu deutenden Schatten ergeben, trotzdem die histologische Untersuchung in einem Knoten typischen Knochen aufwies. Diese Tatsache läßt sich wohl dadurch am besten erklären, daß die Röntgenstrahlen die äußerst zarte und dünne Knochenlamelle ohne Widerstand penetrieren konnten.

Was das Lebensalter anlangt, in dem die Affektion am häufigsten auftritt, so wird von fast sämtlichen Autoren übereinstimmend die Zeit vom 40. bis 50. Lebensjahre an bezeichnet, wie ich dies bereits in meiner früheren Arbeit angeführt habe. Fingers Patient war 43 Jahre alt, die Patienten von Horovitz waren 65 und 69 Jahre alt. Die von Englisch, Galewsky beobachteten Fälle standen jenseits der 40er Jahre.

Der von Nobl demonstrierte Fall war 37 Jahre alt, Neumarks Patient stand im 39. Lebensjahre, die Patienten von Waelsch standen ebenfalls in den dreißiger Jahren.

v. Neumann hat gelegentlich der Demonstration des Noblschen Falles die Jugend des Kranken als besonders auffallend hervorgehoben. Dieses Moment betont auch Waelsch, um gegen die Auffassung der Affektion im Sinne einer senilen Veränderung Stellung zu nehmen. Unser Patient stand im 47. Lebensjahre. Den von Echtermeyer publizierten Fall, der im 29. Lebensjahre stand, möchte ich mit Rücksicht auf eine vor $^5/_4$ Jahren akquirierte Gonorrhoe eher mit der gonorrhoischen Infektion in Zusammenhang bringen und als „Cavernitis“ bezeichnen.

Die Mehrzahl der Fälle von plastischer Induration gehört wohl einem vorgerückteren Alter an, eine immerhin beachtenswerte Minderzahl steht in den dreißiger Jahren.

Ähnlich verhielten sich ja auch früher die Anschauungen über das Auftreten des Carcinoms, das nur bei älteren Personen beobachtet wurde, indessen sich die Beobachtungen von Carcinom bei jüngeren Individuen häufen.

Fast sämtliche Autoren heben übereinstimmend die durch die Knotenbildung bedingten funktionellen Störungen hervor: die mangelhafte Erektion, die Chorda venerea, die Beschwerden beim Coitus, die zur Impotentia coëundi führen können. Galewskys Patient zeigte gegen früher eine erhöhte Libido, bei Neumarks Fall besteht Potentia coëundi. Der 1. von Waelschs Patienten konnte infolge der Knickung, sowie der während der Erektion vorhandenen Schmerzen den Geschlechtsverkehr nicht ausüben.

Bei unserem Patienten ist die Libido erhalten, der Coitus konnte vor der Operation, wenn auch mit großen Beschwerden noch ausgeführt werden. Nach der Operation, besonders seit dem Auftreten neuer Knoten kann Patient den Coitus nicht mehr ausüben. Die Chorda ist stärker ausgeprägt, die Erektion des Gliedes unvollständiger und schmerzhafter als früher. Patient empfindet in seinem Gliede kein Gefühl. Es besteht eine komplette Impotentia coëundi.

Die Prognose dieses Leidens habe ich schon in meiner früheren Arbeit als eine quoad sanationem ungünstige bezeichnet, da wir kein Mittel besitzen, um der Entwicklung einer derartigen Verhärtung Einhalt zu tun oder selbe ganz zu beseitigen, außer durch einen operativen Eingriff, der auch einen sehr fraglichen Erfolg hätte. Galewsky und Hübener haben meiner Ansicht, gestützt auf die nunmehr fast 3 Jahre bestehende Heilungsdauer ihres Falles bei vollkommenem funktionellem Erfolge, widersprochen und halten sich für berechtigt, für analoge Fälle die Operation vorzuschlagen, zumal da bisher jede andere Therapie erfolglos geblieben ist. Nach den Erfahrungen dieser Autoren wäre die Prognose dieses Leidens als gute zu bezeichnen.

Ermutigt durch diesen günstigen Erfolg haben auch wir unserem Patienten zur Beseitigung der Knoten die Operation empfohlen. Der operative Eingriff selbst ging ganz glatt von statten, nur 3 Monate nach der Operation

traten wieder neue Knoten in der Nähe der alten auf.

Ich halte mich auf Grund meiner neuerlichen Erfahrung, gestützt auf das Neuauftreten von Knoten 3 Monate nach der operativen Entfernung sämtlicher Indurationen, für berechtigt, die Prognose dieses Leidens als eine ungünstige zu bezeichnen.

Was die Behandlung dieser Affektion anlangt, so bestätigen nahezu sämtliche Autoren den vollen Mißerfolg einer allgemeinen, wie lokalen Behandlung.

Der interne Gebrauch von Jodkali brachte in den Fällen von Finger, Poel, Englisch, Horovitz u. a. keinen Erfolg. Poel beobachtete nach Milchdiät in seinem 2. Falle eine wesentliche Verkleinerung der Geschwulst. Englisch konnte bei seinen 3 Fällen, ebenso wie Waelsch bei seinem Falle I nach lokaler Applikation einer Jodkalisalbe (5:40), feuchtwarmen Umschlägen um das Glied, Sitzbädern mit Jodsalz, internem Gebrauch von Jodkali (2 *gr* pro die) eine geringfügige Verkleinerung und Erweichung wahrnehmen, während die Erscheinungen bei der Erektion des Gliedes dieselben blieben. In allen drei Fällen waren die Erscheinungen derart, daß man sich nicht zur Operation entschloß, welche auch von dem Kranken nicht zugegeben wurde. Die bei den erwähnten Fällen eingetretene geringfügige Verkleinerung der Knoten unter dieser wenig eingreifenden Therapie darf uns nicht Wunder nehmen. Können doch auch nach Jadassohns Beobachtung, wenn auch in seltenen Fällen, die Knoten der „plastischen Induration" sich spontan zurückbilden.

Nach Horovitz' Mitteilungen hatte die lokale Anwendung von Umschlägen mit Liq. Burowi, Plumb. acet. basic. solut. keinen Erfolg.

Die Therapie im Galewsky-Hübnerschen Falle erstreckte sich zunächst auf heiße Umschläge, Massage. Als diese Behandlung erfolglos blieb, wurden im Hinblick auf die alte Lues lokal Hg-Pflaster, intern Jodkali gegeben und 6 Injektionen von Hg. salicylic. verabreicht, gleichfalls ergebnislos, ebenso auch einige Jodipininjektionen. Da die Schmerzen an

Intensität derart zunahmen, daß Patient sich mit Selbstmordgedanken trug und dringend Abhilfe verlangte, entschlossen sich Galewsky und Hübener zu einem operativen Eingriff.

Über Nobls Thiosinaminpflasterbehandlung liegt noch kein abschließendes Urteil vor.

Neumark erzielte bei seinem Patienten nach Einpinselung von Jodvasogen, Einreibung von grauer Quecksilbersalbe, wie Thiosinamin-Kampferlösung, endlich nach subkutanen Injektionen von Fibrolysin, einem Doppelsalz aus Thiosinamin und Natriumsalizylat, keine Besserung. Im Gegensatze zu Neumark konnte Waelsch in seinem Falle III komplette Heilung nach ungefähr $^1/_2$jähriger Behandlung durch Fibrolysininjektionen feststellen. Waelsch drückt sich trotz des günstigen Heilungsverlaufes nach Injektionen mit Fibrolysin vorsichtig genug aus, um einzig und allein diesem Präparate die Heilung der plastischen Induration zuzuschreiben und er erhebt selbst den Einwand des post hoc ergo propter hoc. Nichtsdestoweniger sei die Behandlung mit Fibrolysin mangels an besseren Mitteln immerhin des Versuches wert. Nach einer mir zugekommenen brieflichen Mitteilung wurden bei Herrn P. M. aus W., der seit 3 Jahren an einer plastischen Induration leidet, 25 Injektionen mit Fibrolysin ohne jeden Erfolg angewendet.

Bei der Erfolglosigkeit aller dieser Mittel schlägt Posner die Röntgenbestrahlung der Knoten vor, die natürlich nur dann Aussicht auf Erfolg hätte, wenn weder Verkalkung, noch Knorpel- resp. Knochenbildung vorliegt.

Gegen einen operativen Eingriff wendet sich Neumark in der gleichen Weise, wie ich dies bereits in meiner früheren Arbeit ausgeführt habe; auch Waelsch drückt sich über diesen Punkt sehr vorsichtig aus.

Die operative Therapie wird sich vielleicht nur, wie im Galewsky-Hübenerschen Falle, bei günstigen topischen Verhältnissen der Induration, vereinzeltes Vorkommen, leichte Auslösbarkeit derselben, mit günstigem Erfolge ausführen lassen, obzwar man weder in diesem noch in einem anderen Falle vor dem Rezidivieren der Knoten geschützt ist.

Galewsky und Hübener entfernten in Chloroformnarkose einen der Albuginea angehörigen, bindegewebigen Knoten, der ziemlich tief in das Septum zwischen die beiden corpora cavernosa hineinragte. Vier Tage nach der Operation hatte Patient zum ersten Male wieder eine volle bis in die Glans reichende Erektion, ohne andere als die Wundschmerzen. Anfänglich bestand bei den nunmehr schmerzlosen Erektionen eine ganz geringe Deviation nach oben an der Nahtstelle, welche „Patient mit der Hand leicht korrigieren" konnte. Der Coitus war stets schmerzlos, die Erektionen vollkommen. Patient ist bis heute (über $2^1/_2$ Jahre nach der Operation) mit seinem Zustande zufrieden, da er bei Auftreten der Libido dieselbe schmerzlos und in ausgiebigster Weise befriedigen kann. Von einer Deviation ist kaum noch etwas zu bemerken.

Die bei unserem Patienten vorgenommene Operation hatte auch nicht, wie ich bereits erwähnte, den gewünschten Erfolg, da sich nach Entfernung der Knoten 2 - 3 Monate nach der Operation neue Knoten gebildet hatten.

Vergleichen wir den therapeutischen Effekt der Fibrolysinbehandlung im Waelschschen Falle III, so steht diesem Erfolge der von Neumark erfolglos mit Fibrolysin behandelte gegenüber. Dem von Galewsky und Hübener mit Erfolg operierten Falle, kann die von mir mitgeteilte Beobachtung entgegengehalten werden.

Literatur.[1])

1. Brohl. Eine Graviditas tubaria und ein Os penis im Röntgenbilde. Fortschritte auf dem Gebiete der Röntgenstrahlen. Bd. VII. p. 127.
2. Englisch, Josef. Über die plastische Verhärtung der Schwellkörper des Gliedes. Wien. med. Wochenschrift. 1901. Nr. 23, 24 und 25.
3. Finger, Ernst. Demonstration eines Falles von plastischer Induration des corp. cav. penis. Wien. dermat. Gesellschaft. Sitzung vom 22./V. 1901. Ref. Arch. für Derm. und Syph. Bd. LVIII. pag. 274.
4. — Die Blennorrhoe der Sexualorgane und ihre Komplikationen. 6. Auflage. pag. 284. Franz Deuticke. 1905.

[1]) Ich verweise auf das ausführliche Literaturverzeichnis meiner Arbeit vom Jahre 1901 in Nr. 5 der Wiener klinischen Wochenschrift.

5. — Die Störungen der Geschlechtsfunktionen des Mannes. Handbuch der Urologie, herausgegeben von Anton von Frisch und Otto Zuckerkandl. III. Bd. pag. 951. Alfred Hölder. Wien. 1905.

6. Galewsky und Hübener. Zur Behandlung der sogenannten „plastischen Induration" der corp. cav. penis. Münch. med. Wochenschrift. 1902. Nr. 32.

7. Heuck. Plastische Induration. Demonstration eines Falles in der Berliner dermat. Gesellschaft. 10. Januar 1905.

8. Horovitz, M. Über Cavernitis und Lymphangoitis Penis. Wien. med. Presse. 1900. Nr. 10.

9. Janssen, P. Zur Lehre von der Dupuytrenschen Fingerkontraktur, mit besonderer Berücksichtigung der operativen Beseitigung und der pathologischen Anatomie des Leidens. Arch. für klin. Chirurgie. Bd. LXVII pag. 761.

10. Koelliker-Ebner. Handbuch der Gewebelehre des Menschen. I. und III. Bd., sechste umgearbeitete Auflage.

11. Neumark, H. Plastische Induration des Penis (mit ausführlicher Literatur). Inaug.-Dissertation. 1906. Leipzig.

12. Nobl, G. Krankendemonstration. Sitzungsbericht der Wiener dermat. Gesellschaft vom 7./II. 1906.

13. Pezzoli, K. und Porges, A. 12.000 Fälle von Haut- und Geschlechtskrankheiten. Bericht aus Prof. Fingers Ambulatorium für Haut- und Geschlechtskrankheiten. 1903. Franz Deuticke.

15. Poel, J. van der. Two Cases of Fibrous Plaque of the corpora cavernosa. New-York Sect. on Gen. — Ur. Surg. 19./XII. 1900. Ref. Zentralblatt f. d. Krankheiten der Harn- und Sexualorgane. 1901. p. 695.

16. Rapin. Un cas d'induration des corps caverneux. Le progr. medic. Nr. 38. 1901. Ref. Arch. f. Derm. u Syph. Bd. LXXII. pag. 287.

16. Sachs, Otto. Vier Fälle von sogen. „plastischer Induration" der corp. cav. penis nebst Berücksichtigung der übrigen im Corpus cav. penis vorkommenden Verhärtungen. Wien. klin. Wochenschr. 1901. Nr. 5.

17. Schaffer, Josef. Über das vesikulöse Stützgewebe. Anatomischer Anzeiger. 1903. XXIII. Bd. p. 464.

18. Schurygin, N. A. Über die pathologisch-anatomischen Veränderungen membri virilis im Greisenalter. Wiener medizinische Presse. 1898. Nr. 44.

19. Swinburne. Fibrosclerotic Plaque of the corp. cav. New-York Sect. on Gen. Ur. Surg. Jan. 1901. Ref. Zentralblatt für die Krankheiten der Harn- und Sexualorgane. Bd. 1902. pag. 495.

20. Trillat, P. Les indurations et tumeurs fibreuses des corps caverneux de la verge. Gaz. des hôpit. 1902. Nr. 106. Ref. Archiv für Derm. u. Syph. Bd. LXVI. pag. 313.

21. Waelsch, L. Über die Induratio penis plastica. Münchener med. Wochenschrift. 1906. Nr. 41. pag. 2007.

22. Wilson. Circumscribed fibrosis of the cavernous bodies of the penis. Buffalo med. journ. 1904. Okt. Ref. im Zentralblatt für die Krankheiten der Harn- und Sexualorgane. Bd. XVII. Heft 1. pag. 52.

23. Winiwarter, A. v. Die Erkrankungen des Penis, des Hodens und der Hüllen des Hodens. Handbuch der Urologie, herausgegeben von A. v. Frisch und O. Zuckerkandl. III. Bd. pag. 503.

24. Zeissl, M. v. Die Erkrankungen des Urogenitalapparates bei Mann und Weib infolge von Syphilis. Die deutsche Klinik am Eingange des 20. Jahrhundertes. X. Bd. pag. 650. 1905.

25. Ziegler, Ernst. Lehrbuch der speziellen pathol. Anatomie. 10. neu bearbeitete Auflage. 1902. pag. 494.

Erklärung der Abbildungen auf Taf. V u. VI.

Fig. 1. Schnitt durch den aus dem rechten Corpus cavernosum penis exstirpierten Knoten. Übersichtsfärbung mit Hämalaun-Eosin. Zeiss D. Oc. 3. Wellig verlaufende, oft maschenartig sich überkreuzende, dichtgefügte kernarme Bindegewebsbündel mit spärlichen Gefäßen. Um die kleinsten Gefäße sind außer den Kernen der Bindegewebsfasern längsovale Zellen, aus einem fein granulierten Protoplasma mit einem relativ großen Kern bestehend, angehäuft, die als embryonale Bindegewebszellen, als „Fibroblasten" anzusprechen sind.

Fig. 2. Schnitt durch den aus dem rechten Corpus cavernosum penis exstirpierten Knoten. Färbung auf elastische Fasern nach Pranter. Zeiss B. Oc. 4. Tub. 12 *cm*. Die elastischen Fasern verlaufen teils wellenförmig, teils sich überkreuzend nach Art eines Maschenwerkes entsprechend der Verlaufsrichtung der Bindegewebsbündel. Gegen die Tunica albuginea und gegen das Schwellgewebe findet man eine stärkere Anhäufung der elastischen Fasern.

Fig. 3. Schnitt durch den aus dem linken Corpus cavernosum penis exstirpierten, in seinen zentralen Partien ossifizierten Knoten. Übersichtsfärbung mit Hämalaun-Eosin. Zeiss. B. Oc. 3. Die hufeisenförmig geformte Knochenlamelle ist von dichtem Bindegewebe eingeschlossen. An dem konvexen Teile derselben kann man den Übergang des Bindegewebes in Knorpel- resp. Knochengewebe deutlich verfolgen, innerhalb desselben charakteristische Knorpel- und Knochenzellen. In den randständigen Teilen der Knochenlamelle finden sich charakteristische Knochenzellen, in dem zentralen Teile Markräume, die mit einem gelatinösen Mark ausgefüllt sind. An der dem Markraum zugekehrten Seite der Knochenlamelle lagern sich in Reihen angeordnete Zellen, die als Osteoblasten, resp. Ostoklasten anzusprechen sind.

Fig. 1.

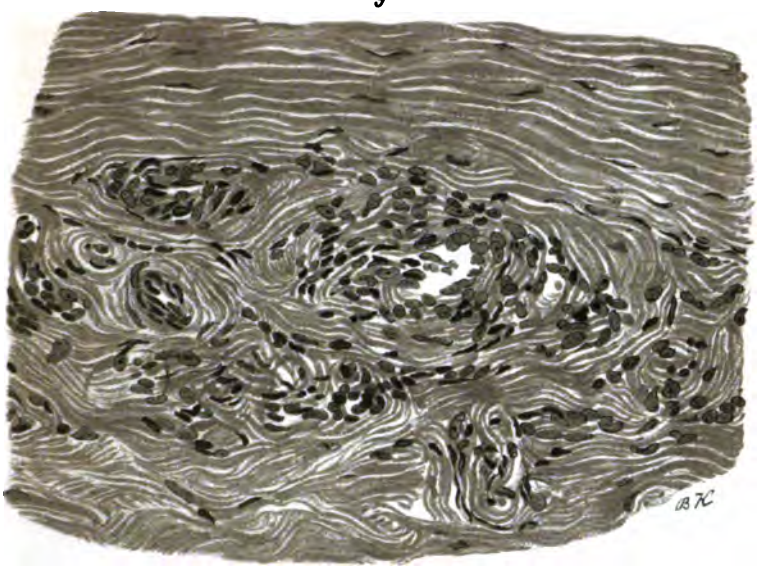

Fig. 2.

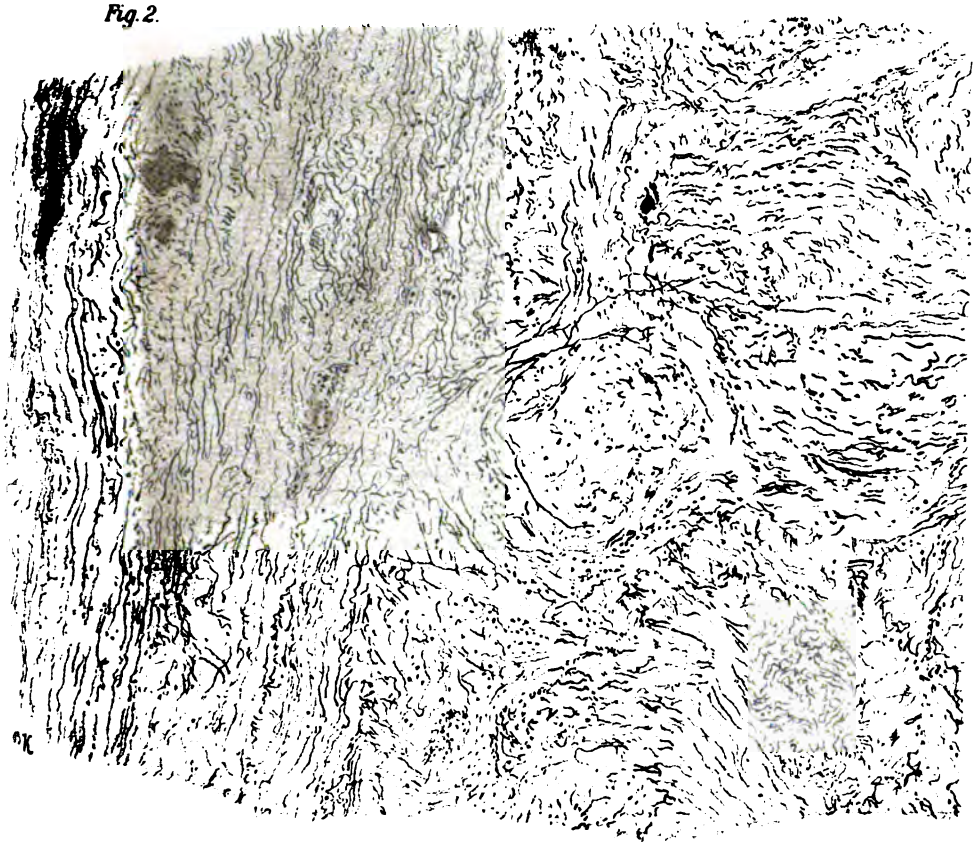

Sachs · Induratio penis plastica.

k. u. k. Hoflithogr. A. Haase Prag

Fig. 3.

Sachs: Induratio penis plastica.

K. u. k. Hofphotogr. A. Haase, Prag

Aus der königl. Klinik für Hautkrankheiten zu Breslau.

Eine Behandlungsweise des Unterschenkelgeschwürs.

Von

Dr. **K. Sakurane,**

Vorstand an der dermatologischen Abteilung der medizinischen Hochschule zu Osaka, Japan; ehemaliger Volontärassistent an der königl. Hautklinik in Breslau.

Die Ursachen der Schwerheilbarkeit des Unterschenkelgeschwüres sind sehr mannigfache und die Behandlung der Erkrankung hat sich dem entsprechend nach verschiedenen Umständen zu richten. Es dürfte daher wohl von gewissem Interesse sein, wenn ich an dieser Stelle auf eine Behandlungsweise, die ich dank der Liebenswürdigkeit meines sehr verehrten Lehrers, des Herrn Geheimrats Prof. Dr. Neisser, in der Breslauer Klinik in Anwendung bringen durfte, hinweise.

Wenn ich von ursächlichen Momenten der Erkrankung absehe, so ist die letztere einerseits meistens dadurch schwer heilbar, daß die Entwicklung des Granulationsgewebes durch die ungünstige Zirkulation hier nicht immer genügend vor sich geht; andererseits spielt auch der Umstand eine nicht unbedeutende Rolle, daß das Unterschenkelgeschwür sehr wenig durch die Schrumpfung des Granulationsgewebes verkleinert werden kann. Das ist besonders bei sehr ausgebreiteten Geschwüren der Fall. Um die Granulationsentwicklung zu begünstigen, werden nebst geeigneter Verpflegung (Ruhe u. dgl.) eine große Reihe von Medikamenten (in Pulvern, Salben, resp. Umschlägen) angewendet, oder es wird durch Ätzung, resp. Auskratzung der im Zerfall begriffenen Gewebsbestandteile das

Geschwür gereinigt. Wenn die Geschwürsfläche zu ausgebreitet ist, so wird die Epithelisierung derselben außerdem noch mit Epitheltransplantionen befördert. Nach sehr langem Bestehen des Geschwüres kommt es aber nicht selten vor, daß die Ränder, resp. der Boden des Geschwürs überhaupt sich in eine kallöse Masse verwandeln. In diesem Falle kommt die Circumcision (Nussbaum) oder die vollständige Exstirpation des kallösen Gewebes mit nachfolgender Transplantation wohl in Anwendung. Aber diese Verfahren sind nicht immer leicht ausführbar, besonders bei einem sehr ausgebreiteten Geschwür mit ebenso ausgebreiteter narbiger Umgebung. Das war bei dem unten beschriebenen Kranken der Fall.

Dieser Fall betraf einen 25jährigen Gärtner, der Mitte Oktober 1897 sich mit Syphilis infiziert hatte. Im April nächsten Jahres bekam er ulzeröse Syphilide am ganzen Körper und besonders an Armen und Beinen, weshalb er in demselben Jahre 2mal und im Jahre 1903 1mal eine Quecksilber- und Jodkur mit gutem Erfolge durchmachte.

Am 23. Juni 1905 wurde der Patient wegen eines Unterschenkelgeschwüres in die Klinik aufgenommen, das im Winter 1904 an der oberen Innenseite des rechten Unterschenkels aufgetreten war. Unter Verbänden mit essigsaurer Tonerde war es nach ca. 4 Wochen geheilt; bald aber brach ein neues Geschwür auf, auch an der unteren Innenseite desselben Unterschenkels. Dieses vergrößerte sich sehr rasch.

Status praesens: Es handelt sich um einen mittelgroßen, gut gebauten, etwas blassen Mann, dessen rechter Unterschenkel ein tiefes Geschwür trägt, das fast die ganze untere Hälfte des Schenkels hinten und seitlich einnimmt, so daß auf der Vorderseite nur eine ca. 5 *cm* breite intakte Hautbrücke besteht. Nach unten reicht das Geschwür bis dicht an die Fußsohle und greift außen auf den Malleolus externus über. Der Geschwürsrand ist scharf und glatt, der Geschwürsgrund teils rein, teils aber auch mit gangränösen Massen belegt und zeigt mehr oder weniger ödematöse Granulationen. Die umgebende Haut bis weit hinauf fast zum Knie, besonders am Schienbein und auf der inneren Seite zeigt glatte, z. T. strahlige, weißliche Narben und ist etwas ödematös.

Neben lokaler antiphlogistischer Behandlung wurde eine Schmierkur eingeleitet (4. Kur; bis zum 3. August 36 Inunktionen).

5. September. Transplantation nach Thiersch, wobei ungefähr die Hälfte der transplantierten Läppchen anheilte.

4. Oktober. Der noch nicht gedeckte Teil des Geschwüres zeigt keinerlei Neigung zur Granulationsbildung. Abwechselnde Anwendung von Kampferweinumschlägen und 1% Arg. nitr.-Salbe.

26. Oktober. Neue Transplantation nach Thiersch ohne Erfolg.

In der Zeit vom 14. Dezember 1905 bis 7. Januar 1906 wurde wieder eine Schmierkur eingeleitet. Als lokale Behandlung wurden

Kresaminbäder, Kampferweinumschläge u. dgl. verordnet, ohne daß eine wesentliche Anregung der Granulationsbildung erfolgte; auch eine Auskratzung der Granulationen mit scharfem Löffel brachte keine Besserung.

26. Februar 1906 wurde der Patient mir überlassen, um meine Methode an ihm zu versuchen. Hinten und seitlich am unteren Drittel des rechten Unterschenkels befand sich ein unregelmäßig gestaltetes ca. 2 handtellerbreites, flaches Geschwür, welches, wie erwähnt, von einer sehr ausgebreiteten, zum Teil straff mit dem Knochen verwachsenen Narbe umgeben war. Der Grund des Geschwüres bestand aus einem fibrösen, blutarmen narbigen Gewebe, welches von einer geringen Menge blasser Granulationen bedeckt war.

Meine Methode bestand in einer Skarifikation der Geschwürsfläche. Mit einem Skalpell habe ich die Geschwürsfläche und deren Ränder noch einige Zentimeter weit ins Gesunde längs, quer und schief in Distanz von ca. 1—1½ *mm* durcheinander skarifiziert und zwar so tief, daß das fibröse Gewebe ganz durchschnitten wurde und eine ziemlich bedeutende Blutung eintrat. Die Wunde wurde erst einen Tag mit trockener Gaze, dann 4 Tage lang mit Borvaseline, später mit Kampferwein verbunden. 2 Tage nach der Skarifikation wurden schon die Granulationen überhaupt etwas blutreicher. In den folgenden Tagen sah man sogar eine bessere Epithelisierung am Geschwürsrande.

5. März. Die innere Hälfte des Geschwüres wurde nochmals skarifiziert. Borvaselineverband nach der Blutstillung.

8. März. Transplantation nach Thiersch ohne vorherige Anfrischung auf der inneren Hälfte des Geschwüres, wobei die größere Hälfte der Läppchen anheilte und vom Rande aus die Überhäutung weiter vor sich ging.

19. März. Äußere Hälfte des Geschwüres skarifiziert. Borvaselinverband nach der Blutstillung. Der Skarifikation folgte am 22. März die Transplantation nach Thiersch mit ganz oberflächlicher Anfrischung.

18. Mai. An 3 Stellen sind fingernagelgroße Geschwüre zurückgeblieben, die lange nicht heilen wollten. Nach Skarifikation trat eine etwas bessere Granulationsbildung ein, und die Wunde überhäutete sich langsam. Erst am 27. Juni konnte der Patient als geheilt entlassen werden.

Wenn ich nun den Verlauf betrachte, so bin ich überzeugt, daß die Skarifikation einigermaßen die Granulationsentwicklung und die Überhäutung der Geschwürsfläche begünstigt hat. Obgleich es sich hier nur um einen Fall gehandelt hat, so dürfte diese Behandlungsweise in solchen Fällen wohl angezeigt sein, in denen mit den sonst üblichen Methoden selbst bei Bettruhe eine Heilung nicht zu erzielen ist. Das Prinzip dieser Methode ist nichts anderes, wie das der Circumcision nach Nußbaum; durch die ausgiebige Entspannung,

die günstigere Zirkulationsverhältnisse schafft, und die dadurch bedingte bessere Ernährung, tritt auf den alten und neuen Wunden die bessere Granulationsbildung ein. Es schien mir günstiger zu sein, wenn man gleich nach der Blutstillung einen indifferenten und etwas erweichenden Verband (Borvaselinverband) anwendet. Die die Organisation des Granulationsgewebes befördernden Mittel, z. B. die stark adstringierenden und stark reizenden sind in der Regel besser zu vermeiden. Ferner, muß man, wenn die Wundfläche etwas größer ist, natürlich möglichst zeitig (ehe die Organisation des Granulationsgewebes eintritt) mit Transplantationen nach Thiersch die Überhäutung ersetzen.

Zum Schluß erfülle ich die angenehme Pflicht, meinem hochverehrten Lehrer Herrn Geheimrat Prof. Dr. Neisser für die Überlassung des Materials und für das meinem Versuche entgegengebrachte Interesse herzlichsten Dank auszusprechen. Ebenso bin ich Herrn Oberarzt und Privatdozent Dr. Zieler zu Dank sehr verbunden.

Aus der Kgl. dermatologischen Universitätsklinik in Breslau.
(Dir. Geh. Medizinalrat Prof. Dr. Neisser.)

Über antiperistaltische Bewegung des Vas deferens und die Behandlung der akuten gonorrhoischen Urethritis posterior.

Von

Dr. C. Schindler,
Spezialarzt für Haut- und Harnkrankheiten in Berlin (ehemaligen Assistenten der Klinik).

In den letzten zehn Jahren wurde durch zahlreiche sichere Befunde von Gonokokken teils in dem Eiter abszedierender Infiltrate der Epididymis, teils in dem durch die Punktion einfacher frischer oder alter Epididymitiden erhaltenem seropurulenten oder sanguinolenten Sekret bewiesen, daß der in den Nebenhoden eingewanderte Gonococcus direkt durch Vermehrung an Ort und Stelle die Ursache der gonorrhoischen Epididymitis ist.

Es fehlte aber noch immer eine einwandsfreie Erklärung, wie der unbewegliche Gonococcus den weiten Weg von dem Orificium urethrae bis in die Cauda der Epididymis zurücklegte, zumal die Nebenhodenentzündung oft blitzartig, unmittelbar nach einem Stoß gegen den Hodensack, nach einer Janetspülung, nach einer Prostatamassage oder nach einer Guyonschen Instillation auftrat. Man nahm gezwungener Weise an, daß, wie in der Kultur, auch in der Schleimhaut der Harnröhre der Gonococcus sich rasenförmig fortpflanze und Rasen an Rasen bildend durch die Duct. ejaculatorii hindurch in die Schleimhaut des vas deferens und in den Nebenhoden gelange. Diese Vorstellung von der Wanderung des Gonococcus könnte

vielleicht für die traumatische Entstehung der Epididymitis gelten, wenn bei schon lange bestehender Gonorrhoe zur Zeit des einwirkenden Traumas eine erhebliche Urethritis posterior bestand; man müßte dann annehmen, daß während der langen Krankheitsdauer der Gonococcus bereits in den Nebenhoden gelangt sein konnte und daß durch das Trauma erst eine klinisch nachzuweisende Entzündung ausgelöst wurde. Es fehlte aber eine Erklärung für die Schnelligkeit, mit der nach einem Trauma das Infiltrat im Nebenhoden entstand, für alle diejenigen Fälle, in welchen weder die Gonorrhoe überhaupt schon längere Zeit bestand, noch eine Urethritis posterior vor dem Trauma klinisch nachweisbar war.

Durch „klinische und experimentelle" Studien zur Pathogenese der gonorrhoischen Epididymitis von Oppenheim und Löw (Virchows Archiv, Band CLXXXII, 1905) ist nunmehr auch die schnelle Entstehung der Epididymitis gonorrhoica im Anschluß an ein Trauma verständlich geworden.

Die genannten Autoren, auf deren Arbeit verwiesen sei, fanden, daß das Vas deferens antiperistaltische Bewegungen zeige, sofern es selbst oder das Caput galinaginis mechanisch oder elektrisch gereizt werde. Sie erzeugten eine Streptokokken-Epididymitis, wenn sie eine Streptokokkenaufschwemmung auf den Colliculus seminalis brachten und dann durch elektrische Reizung des Nervus hypogastricus Antiperistaltik im Vas deferens hervorriefen.

Auf Grund ihrer Versuche kommen die Experimentatoren zu folgenden Schlußsätzen für die Praxis:

1. Es ist kontraindiziert, bei akuter Urethritis posterior instrumentelle Eingriffe irgendwelcher Art zu machen. Eine eventuelle notwendige Prostataexploration ist nur mit Vorsicht vorzunehmen.

2. Der Fingersche Standpunkt, bei eingetretener einseitiger Epididymitis jede lokale Behandlung der hinteren Harnröhre zu sistieren, ist aufrecht zu erhalten, denn es kann sonst der andere Nebenhoden erkranken.

3. Bei Urethritis posterior subacuta und chronica sind bei gonokokkenführenden Urethritiden beizende Injektionen zu unterlassen.

Diesen Schlußsätzen, die den Ansichten Neissers und seiner Schüler widersprechen, kann ich in keiner Weise beistimmen. So interessant und verdienstvoll die Versuche der genannten Autoren sind, so falsch sind die Schlußfolgerungen.

Die Nachprüfung dieser Versuche, die ich teils allein, teils in Gemeinschaft mit Herrn Oberarzt Dr. Zieler ausführte, ergab, daß tatsächlich durch mechanische Irritationen, die allein für die Praxis eine Bedeutung haben, antiperistaltische Bewegungen des Vas deferens ausgelöst werden. Weder mir, noch Herrn Dr. Zieler gelang es, eine antiperistaltische Welle des Vas deferens auszulösen, wenn wir den normalen, nicht entzündeten Colliculus seminalis, mit dem Knopf eines Guyon rieben oder mit einer Pinzette quetschen, trotzdem stets das Vas deferens, wenn man es selbst mit der Pinzette faßte, Antiperistaltik zeigte. Wenn wir aber durch vorherige Einspritzung einer 2—3%igen Argent. nitr.-Lösung den Colliculus seminalis in hyperämisch entzündlichen Zustand versetzt hatten und wir zwei Tage später mit dem Knopf des Guyon nun den entzündeten Colliculus bestrichen oder rieben, so erfolgte jetzt eine antiperistaltische Welle im Vas deferens. Durch Quetschen, Erschüttern, Punktieren der Nebenhoden gelang es mir niemals eine antiperistaltische Welle experimentell zu erzeugen. Da die uns zur Verfügung stehenden Streptokokken für Kaninchen trotz vorgenommener Umzüchtung schwach virulent blieben und wir andere Streptokokkenstämme nicht bekommen konnten, so mußten wir darauf verzichten, durch Reizung des Colliculus seminalis eine Streptokokkenepididymitis erzeugen zu wollen. Es genügte uns auch die Beobachtung der antiperistaltischen Bewegung des Vas deferens, sobald das frei gelegte, hyperämisch entzündliche Caput gallinagis mechanisch irritiert wurde.

Keineswegs gestatten diese Experimente die Schlußfolgerung, daß man überhaupt nicht eine akute Urethritis poster. gonorrh. oder eine akute Epididymitis instrumentell oder mit Spülungen behandeln dürfe. Denn 1. muß der entzündliche Prozeß das Caput gallinaginis selbst ergriffen haben, 2. sind die experimentellen mechanischen Reize sehr viel roher und gröber als diejenigen, welche in der Praxis durch vorsichtiges und leichtes Einführen des „Guyon„ entstehen und

3. ist es niemals gelungen eine Antiperistaltik des Vas deferens zu erzeugen, wenn irgend eine vor dem Colliculus seminalis gelegene Stelle der Harnröhrenschleimhaut mechanisch oder elektrisch gereizt wurde. Auch chemische Reize des Colliculus seminalis selbst erzeugten niemals Antiperistaltik im Vas deferens. Man hat also in der Praxis nur dann die Entstehung einer Epididymitis infolge der Antiperistaltik des Vas deferens zu befürchten, wenn das Caput gallinaginis bereits selbst von dem entzündlichen Prozeß ergriffen ist und nun der „Guyon" so tief eingeführt wird, daß man mit dem Knopf desselben das Caput gallinaginis berührt oder über dasselbe hinwegstreicht.

Nur unter dieser Voraussetzung ist es auf Grund der experimentellen Erfahrung überhaupt möglich, eine instrumentelle Epididymitis zu erzeugen. Es kann eine Epididymitis unter diesen Bedingungen eintreten, aber sie muß es nicht. Es wird nämlich insbesondere bei Janet-Spülungen auch darauf ankommen, in welchem flüssigen Medium die Gonokokken aspiriert werden und man wird, wie es unserer klinischen Erfahrung entspricht, annehmen dürfen, daß die Entwicklung der Gonokokken durch genügend starke Konzentration einer antiseptischen Flüssigkeit im Nebenhoden gehemmt wird.

Nun haben wir in Breslau seit Jahren aber stets die Guyonschen Instillationen so gegeben und es auch stets so gelehrt, daß wir nur eben durch den Schließmuskel hindurchgehen und gewissermaßen noch in demselben stehen bleiben und so die ganze Posterior berieseln. Wir haben also nie das Caput gallinaginis berührt und es stets als fehlerhaft erklärt, den Guyonschen Katheter so tief einzuführen, daß das Caput gallinaginis gestreift wird. Das Caput gallinaginis liegt in der Mitte der unteren Wand der Pars prostatica, die eine variable Länge von 2—2·5 *cm* hat. Die Pars membranacea hat eine variable Länge von 1—2·5 *cm*. Im ungünstigsten Falle hat man also einen Spielraum von 2 *cm*, bevor man an das Caput herankommt. Ich vermeide außerdem die stärkeren Nummern des Guyon und nehme Nr. 8, höchstens Nr. 10.

Im Gegensatz zu uns scheint die Wiener Schule aber den Guyon sehr tief einzuführen, bis an das Caput gallinaginis. Denn die Experimentatoren schreiben: Dem Versuchstier wurde

mittels Katheters eine Methylenblaulösung in die hintere Harnröhre injiziert, indem der Katheter ähnlich wie bei den tiefen therapeutischen Injektionen bis zum Caput gallinaginis vorgeschoben wurde. An anderer Stelle sprechen die Autoren davon, daß bei urethralen Eingriffen der Colliculus seminalis der allermeist beleidigte Punkt ist.

Bei den Janetspülungen sind verschiedene Umstände genau zu beachten. Wir machen die Janetspülung stets mit dem Irrigator ohne Einführung irgend eines Instrumentes und lassen die Flüssigkeit allein durch die entsprechende Druckhöhe in die Blase fließen. Man muß natürlich mit ganz niederer Druckhöhe beginnen, weil bei manchen Patienten der Kompressor sofort nachgibt, bevor noch die Anterior von Eiter und Flecken rein gespült ist. Zu kalte, zu heiße Spülungen, zu große Druckhöhe können das Caput gallinaginis reizen und dann Antiperistaltik auslösen. Am wichtigsten ist die Wahl der Spülflüssigkeit und ihre Konzentration. Außer Hydrarg. oxycyanat. und Argent. nitr. eventuell Argentamin, benütze ich keine Desinfiziantien und ihre Konzentration richtet sich nach der entzündlichen Reizung der Harnröhre. Bei sehr heftigen Reizerscheinungen beginne ich mit Sol. Argent. nitr. 1:6000 bis 1:5000, oder mit Hg. oxycyanat. 1:5000. Für ungeeignet halte ich Spülungen mit Kal. hypermang., weil durch dieses Mittel die Gonokokken in ihrer Entwicklung sehr wenig gehemmt werden und wir solcher Mittel nur in solchen Konzentrationen bedürfen, daß etwa aspirierte und mit der Flüssigkeit verschleppte Gonokokken abgetötet resp. in ihrer Entwicklung gehemmt werden. Stets soll man — selbst bei klinischen Patienten — ein gutes Suspensorium tragen lassen (z. B. das Neissersche Suspensorium), und dasselbe auch während der Janetspülung nicht ablegen lassen. Sehr oft kann man aber die Beobachtung machen, daß die Patienten ganz unzweckmäßige Suspensorien verwenden, z. B. gar nicht anliegende, ohne Seitenzug. In solchen Suspensorien ist der Nebenhoden natürlich vor Traumen nicht geschützt.

Auch die Gefahren der Prostatamassage lassen sich sehr einschränken. Man massiere nur, wenn Gonokokken in der Prostata vorhanden sind und exprimiere sonst nur alle

3 Tage aus diagnostischen Gründen. Aber vorher spüle ich immer nach Janet sehr sorgfältig und lasse zum Schluß die Blase mit dem Desinficiens gefüllt; dann erst halte ich es für ratsam, die Massage vorzunehmen. So sehr ich alle meine Fälle auf eine artefizielle Epididymitis weiter beobachtete, so habe ich bei sorgsamster Beobachtung aller Kautelen trotz des reichen Materials, das mir zur Verfügung stand, noch niemals, auch nicht in der ambulanten und in der Privatpraxis, weder durch Janetspülung, noch durch Guyonsche Instillationen, noch durch Prostatamassage eine Epididymitis erzeugt. Desgleichen sind in der Privatpraxis von Herrn Geh. Rat Neisser seit undenklichen Jahren während der Behandlung Epididymitiden nicht aufgetreten.

In der Klinik spüle ich früh am Morgen, tagsüber lasse ich die Kranken spritzen und Abends mache ich die Guyonschen Instillationen im Bett. Auch im Bett tragen die Kranken ihr gut gepolstertes Suspensorium.

Die Autoren haben also durch ihre Experimente nur bewiesen, wie überhaupt eine Epididymitis entstehen kann und daß es falsch ist, den Guyon so tief einzuführen, daß das Caput gallinaginis gestreift wird. Ich meine aber, unsere Erfahrungen in Breslau haben durch fast 25 Jahre hindurch klinisch empirisch bewiesen, daß bei richtiger Einführung des Guyonschen Katheters auch bei aller akutester Urethritis posterior und schon bestehender Epididymitis keine üblen Folgen eintreten oder gar eintreten müssen. Daß aber gerade durch die exspektative Methode, welche durch Finger vertreten wird, Epididymitiden entstehen, geht aus unseren Krankengeschichten hervor, aus der Anamnese derjenigen Kranken, welche sich gar nicht, oder schlecht und zwar oft selbst behandelt haben und die erst infolge ihrer Epididymitis die Klinik aufsuchten. Ich ließ mir 200 Krankengeschichten aus den letzten 2 Jahren ad libitum heraussuchen. Unter diesen 200 Kranken kamen 110 ohne Epididymitis in die Klinik, 90 wurden mit Epididymitis aufgenommen. Von den 90 Kranken konnten 57 genaue Angaben machen über ihre Vorbehandlung.

F. Doppels. Epididym. mit Kal. hyp. gespritzt.
M. Epididym. ohne ärztliche Behandlung.
H. „ Injekt. mit Kamillentee.
R. „ unbehandelt.
W. „ Gonosan.
W. „ Behandlung durch den Apotheker.
G. „ Selbstbehandlung.
M. „ Kal. hyp.
=. „ Selbstbehandlung.
M. „ Injekt. mit Zinc. sulf.
G. „ ohne Behandlung.
B. „ unbehandelt.
J. „ Argonin.
D. „ Zinc. sulf.
K. „ unbehandelt.
R. „ Zinc. sulf.
H. „ unbehandelt.
G. „ Zinc. sulf.
L. „ unbehandelt.
F. „ unbehandelt.
G. „ unbehandelt.
S. „ unbehandelt.
L. „ unbehandelt.
H. „ Fol. uv. ur.
G. „ unbehandelt.
K. „ Salbe auf der Glans.
St. „ unbehandelt.
S. „ Bleiwasserumschläge.
R. „ unbehandelt.
K. „ unbehandelt.
M. „ unbehandelt.
F. „ Behandlung durch den Apotheker.
F. „ Zinc. permangan.
K. „ Copaivakapseln.
K. Doppels. Epididym. ohne Behandlung.
B. einfache Epididym. Behandlung d. Apotheker.
D. „ „ Zinc. sulf.
B. „ „ Kal. hyp.

Z.	einfache	Epididym.	Pillen durch Apotheker.
B.	„	„	unbehandelt.
Sch.	„	„	Zinc. sulf.
W.	„	„	Alaun.
P.	„	„	Pillen durch Apotheker.
B.	„	„	unbehandelt.
S.	„	„	Ol. santal. Kaps.
M.	„	„	unbehandelt.
Sp.	„	„	unbehandelt.
K.	„	„	unbehandelt.
F.	„	„	Gonosan.
P.	„	„	Zinc. sulf.
F.	„	„	Kapseln.
P.	„	„	Zinc. sulf.
L.	„	„	ohne Behandl.
J.	„	„	Zinc. sulf.
A.	„	„	Pillen durch Apotheker.
R.	„	„	Kal. hyp.
D.	„	„	unbehandelt.

Die übrigen 33 konnten keine Angaben über die angewandten Mittel machen, aber dieselben werden sich wohl von den aufgezählten nicht viel unterschieden haben.

Wir sehen also, daß einerseits nicht baktericid wirkende Injektionsflüssigkeiten, andererseits der Mangel jeglicher Behandlung Epididymitiden hervorrufen. Alle 90 Kranke wurden sofort gespült, bekamen Guyonsche Instillationen, spritzten außerdem selbst, ohne daß eine Epididymitis der anderen Seite eintrat.

Von den 110 Gonorrhoikern, die ohne Epididymitis die Klinik aufsuchten, bekamen 6 Epididymitis während der Behandlung. Aber es bestätigte sich wieder unsere alte klinische Beobachtung, daß eine nicht ganz sachgemäße Handhabung der Methode die Epididymitis verschuldet, nicht die Methode selbst. Unter diesen wahllos herausgesuchten 200 Krankengeschichten, an denen verschiedene Stationsärzte beteiligt sind, verteilten sich die 6 Epididymitiden genau auf 2 Kollegen, die als Neulinge in unserer Klinik alle diejenige Kautelen noch zu

wenig berücksichtigten, deren ich bereits gedachte. Aus diesen Krankengeschichten geht nämlich hervor, daß 1. wegen heftiger Reizerscheinungen entgegen unserer Methode mit der Behandlung erst angefangen wurde als die Reizerscheinungen verringert waren, daß 2. die Konzentration der Spülflüssigkeit eine zu schwache war. Daß 3. die Posterior in den ersten Tagen überhaupt nicht, dann aber mit nur $^1/_8$ % Argent. nitr.-Lösung behandelt wurde. Bei einer zu tiefen Einführung des Guyonschen Instrumentes, wie sie bei einem Anfänger gewiß leicht vorkommen kann, waren alle Bedingungen für eine Aspiration von Gonokokken in den Nebenhoden gegeben, ohne daß sie durch entsprechend konzentrierte Antiseptica unschädlich gemacht waren.

Der hochverdiente Forscher Finger hat uns in der neuesten Auflage seines Buches bezüglich der Behandlung der akuten Urethritis gonorrhoic. anterior. einige Konzessionen gemacht, zwar nicht viele, aber doch einige.

Wir aber müssen nachdrücklichst an unserer Ansicht festhalten, daß zu keiner Zeit auch bei frischem Übergreifen auf die Urethra posterior die antiseptische Behandlung der Gonorrhoe und ihrer Komplikationen ausgesetzt werde.

Daß die Methode schwierig ist, daß sie sicheres und geschicktes Arbeiten erfordert, daß sie auch ein gewisses Gefühl voraussetzt für diejenige stärkste Konzentration, die man im gegebenen Augenblick verwenden kann, ja daß sie für den Ungeübten Gefahren in sich birgt und der Ungeübte Lehrgeld zahlen wird, bestreite ich keinen Augenblick. Aber ist eine Methode, nur weil sie schwierig ist, zu verwerfen, wenn sie, richtig ausgeübt, ausgezeichnete Erfolge zeitigt? Sicherlich doch nicht! Die Forderung Neissers, so früh und so energisch wie möglich, unter Wahrung aller Kautelen und größter Vorsicht die Gonorrhoe zu behandeln, zu jeder Zeit an Gonokokken, wo sie vorhanden sind, heranzugehen, erscheint mir so logisch, so klar und richtig, daß ich es für notwendig halte, diese Forderung immer zu verteidigen, wenn ihre Berechtigung bestritten wird. Wir werden nicht müde werden, diese Forderung immer zu wiederholen, wir haben keine Veranlassung auf Grund unserer klinischen Erfahrung hiervon auch nur fingerbreit

zurückzuweichen. Vielleicht wird es uns doch noch gelingen auch unsere Gegner, die ja uns manche Konzession schon machten, ganz von der Richtigkeit unseres Vorgehens zu überzeugen.[1])

---

[1]) Auch Bierhoff kommt in seiner jüngsten Publikation („Beitrag zum Studium der Prostatitis gonorrhoica", Zentralblatt für die Krankheiten der Harn- und Sexualorgane 1906, Bd. VII, Heft 5) gleichfalls zu der Ansicht, daß bei antiseptischer Behandlung der Urethralgonorrhoe die Komplikationen einer Prostatitis und Epididymitis seltener (nur in etwa 6·1%) hinzutreten.

Beitrag zur Lehre von der Hydroa aestivalis.

Von

Prof. **Scholtz** (Königsberg).

Im vergangenen Sommer hatten wir Gelegenheit in der Poliklinik einen Krankheitsfall von Hydroa aestivalis zu beobachten, welcher nicht nur wegen der erst zweimal beobachteten Miterkrankung der Conjunctiva und Cornea von besonderem Interesse war, sondern uns auch Gelegenheit zu histologischen und experimentellen Untersuchungen gab.

Die Krankengeschichte ist kurz folgende:

Fritz Meller, 21 Jahre alt, Besitzerssohn. Hereditär nicht belastet. Nach den Angaben des Patienten ist im Anschluß an die erste Impfung im ersten oder zweiten Lebensjahre ein Ausschlag über den ganzen Körper aufgetreten, welcher mehrere Monate bestanden hat. Über das Aussehen des Ausschlags ist nichts näheres zu eruieren. Unter der Behandlung mit Teersalbe ist der Ausschlag auf dem Rumpf allmählich besser geworden, auf dem Gesicht, den Händen und Füßen ist er dagegen entweder überhaupt nicht abgeheilt oder es ist hier bald darauf von neuem Ausschlag aufgetreten. Nähere bestimmte Angaben können Pat. und dessen Eltern hierüber nicht mehr machen. Dagegen steht fest, daß schon vom dritten Lebensjahr ab im Frühling nur auf dem Gesicht, den Handrücken und Fußrücken ein Ausschlag auftrat, welcher den Rumpf vollständig freiließ, im Herbst allmählich auch auf den erkrankten Körperstellen abheilte und im Winter ganz fortblieb, in jedem Frühjahr dagegen regelmäßig wieder von neuem erschien. Der Ausschlag wird als vorwiegend blasig bezeichnet und soll in der Kindheit so stark gewesen sein, daß Patient nicht gehen und die Hände nur wenig benutzen konnte. Im Gesicht waren besonders die Ohren, Nase und Wangen ergriffen, aber auch die Augen waren bei jedem Ausbruch der Krankheit stark gerötet und geschwollen, so daß Patient als Kind oft gar nicht sehen konnte. Später soll der Ausschlag von Jahr zu Jahr in geringerem Maße, sonst aber im wesentlichen in gleicher Form aufgetreten sein; nur die Blasenbildung war später nicht mehr so stark, sondern es traten mehr klenie

derbe Blasen und Knötchen auf. Als Kind und als Knabe ging Patient im Sommer in der Regel barfuß, aber bereits im beginnenden Knabenalter hörte der Ausschlag auf den Fußrücken vollständig auf und auch jetzt kann Patient selbst im heißen Sommer barfuß gehen, ohne daß sich der Ausschlag auf den Füßen zeigt. Gesicht, Handrücken und Augen werden dagegen noch jetzt regelmäßig jedes Frühjahr von dem geschilderten Ausschlag befallen.

Den Verlauf der Krankheit in den letzten Jahren schildert der Kranke etwa folgendermaßen: Gewöhnlich im April oder Anfang Mai, wenn ich viel auf dem Felde arbeite, tritt der erste Schub des Ausschlags teils in Form einzelner, wasserhaltiger, bis hellergroßer Blasen, teils in Form hochroter derber Knötchen im Gesicht und auf den Handrücken auf. Die Handflächen bleiben stets verschont, ebenso die Füße und der Rumpf. Gewöhnlich röten sich zu gleicher Zeit die Augen besonders stark entzündet sich das linke Auge, so daß ich schlecht sehen kann. Die Blasen platzen gewöhnlich schon nach 24 Stunden und die Stelle bedeckt sich dann mit einem Schorf, der in der Regel erst nach ca. 8 Tagen abfällt und eine gerötete Stelle hinterläßt. Aus den Knötchen bilden sich zum Teil nach 24—48 Stunden kleine Bläschen, zum Teil trocknen sie ein und wandeln sich gleich in einen festhaftenden Schorf um."

Besondere Beschwerden und Jucken verursachen die frischen Blasen oder Knötchen nicht, und auch das Allgemeinbefinden ist nach Angabe des Kranken während des Ausschlags kaum gestört.

Status und Verlauf: Der etwas stupide Kranke hat kräftigen Knochenbau, er befindet sich in mäßigem Ernährungszustande, die Haut ist etwas welk und trocken.

Die Körperhaltung ist etwas gebückt. Herz, Lungen, Leber, Milz ohne besonderen Befund. Im Urin ca. 1·4‰ Albumen, im Sediment vereinzelte granulierte Zylinder.

Die Haut des Gesichtes erscheint im ganzen narbig verändert und bunt gefleckt. Bei genauerer Untersuchung läßt sich folgender Befund erheben: Die Nase ist im ganzen atrophisch, verschmächtigt; die Haut über der Nase ist ziemlich gleichmäßig narbig verändert, mit dem Knorpel und Knochen fest verwachsen und teils mehr rot, teils weiß gefärbt; an der Nasenwurzel wird die Haut im ganzen wieder normal und es finden sich hier nur noch isolierte, ca. linsengroße, ziemlich scharf umschriebene, leicht eingesunkene Narben. Ebenso sieht man auf der Haut der Wangen teils mehr diffuse narbig-atrophische Stellen, teils scharf umschriebene dellenartige Narben wie nach Pocken. Zwischen diesen Narben, aber auch auf den alten

Narben selbst findet man dann stecknadel- bis kleinerbsengroße hochrote derbe Papeln, welche im Zentrum teils ein Bläschen, teils einen trockenen festhaftenden Schorf tragen, nach dessen Ablösung eine feuchte Delle oder bei den älteren Effloreszenzen eine vertiefte Narbe zurückbleibt. Die Effloreszenzen gleichen in der Form wie Entwicklung also teils den Effloreszenzen eines Erythema papulatum, teils denen einer Acne necrotisans. Daneben findet sich noch eine etwas größere mehr impetiginöse Borke auf einer Wange, welche von einer größeren Blase herrühren soll. Das Bild wird noch bunter durch das Bestehen unregelmäßig verteilter und unregelmäßig geformter brauner Pigmentationen von Stecknadelgröße bis fast Hellergröße, die vornehmlich die gesunden, zum Teil aber auch die narbig veränderten Hautstellen bedecken. Irgend ein direkter Zusammenhang zwischen den Narben und diesen „Sommersprossen" oder letzteren und den frisch auftretenden Effloreszenzen besteht offenbar nicht.

Die Ohren sind ebenfalls stark narbig verändert, der Helix und das Ohrläppchen sind ganz atrophisch, wie abgegriffen und narbig eingekerbt, die Haut im ganzen gerötet, narbig-glänzend und mit dem Knorpel fest verlötet.

Um es möglichst kurz zu charakterisieren, so gleichen die narbigen Veränderungen an der Nase und besonders an den Ohren in hohem Maße den Narben und Atrophien, wie wir sie nach Lupus erythematodes zu sehen gewohnt sind; die kleinen dellenförmigen Narben entsprechen ganz dem Aussehen von Pockennarben und die unregelmäßigen mehr diffusen atrophischen Stellen auf den Wangen in Verbindung mit den Pigmentationen erinnern an das Bild des Xeroderma pigmentosum. Die ganz frischen papulösen Effloreszenzen sind, wie schon erwähnt, urticariell-exsudativ und erinnern am meisten an die Effloreszenzen des Erythema papulatum, während sie nach 1—2 Tagen infolge von trockener Nekrosenbildung im Zentrum und Nachlaß der entzündlichen Erscheinungen mehr den Effloreszenzen der Acne necrotisans gleichen.

Im Prinzip ganz identische Veränderungen wie im Gesicht finden sich an der Haut der Handrücken und über der Streckseite der Handgelenke, nur fehlen hier die bräunlichen Pigment-

flecken und die Effloreszenzen sind infolge ziemlich erheblicher venöser Stauung mehr bläulich-rot gefärbt. Erkrankt ist hauptsächlich die Partie über dem Metacarpus; hier ist die Haut vollständig narbig, depigmentiert und keloidartig verdickt. In gleich starker Weise ist die Haut über den Endphalangen ergriffen, während sich auf den übrigen Partien des Handrückens und über der Streckseite des Handgelenkes nur vereinzelte pockenähnliche Narben und frische Effloreszenzen finden. Auch auf den Händen sind die frischen Effloreszenzen in der großen Mehrzahl exsudativ-urtikariell und es finden sich nur zwei reichlich linsengroße wirkliche Blasen.

Die Vergleichung der frischen und älteren Effloreszenzen und vor allen Dingen die während der Beobachtungszeit des Patienten entstandenen Nachschübe ergaben, daß die Effloreszenzen sich in folgender Weise entwickeln: Ziemlich rasch etwa innerhalb von 12 Stunden treten derbe exsudative Knötchen auf, welche im ganzen den Effloreszenzen des Erythema papulatum entsprechen. Innerhalb der nächsten 12—24 Stunden bildet sich bei einem Teil dieser Knötchen im Zentrum ein kleines, kaum stecknadelkopfgroßes Bläschen, während größere, etwa hanfkorn- oder linsengroße Blasen nur selten auftreten. Bei anderen Knötchen ist überhaupt keine Blasenbildung nachweisbar. Gewöhnlich schon am dritten Tage ihres Bestandes bildet sich im Zentrum der Knötchen ein kleiner trockener Schorf, sei es nun, daß das zentrale Bläschen, ohne zu platzen, eintrocknet und es dadurch zur Schorfbildung kommt, sei es, daß der Schorf, ohne vorherige Bläschenbildung durch trockene Nekrose des Knötchenzentrums entsteht. In den folgenden 24—48 Stunden nimmt die Größe des Schorfes noch zu und erreicht bisweilen Linsengröße. Der Schorf haftet anfänglich sehr fest und ist nur unter leichter Blutung zu lösen. Nach drei bis vier Tagen fällt er spontan ab und hinterläßt eine gedellte rötliche Narbe. Wie dies schon bei den meisten früheren Fällen beobachtet worden ist, traten auch bei unserem Kranken Nachschübe hauptsächlich auf den am meisten veränderten Hautstellen auf, während die noch intakte Haut des Gesichtes und der Handrücken nur selten von einzelnen meist kleineren Knötchen befallen wurde.

Von besonderem Interesse war bei unserem Kranken die Beteiligung der Conjunctiva und Cornea an der Erkrankung. Jedesmal zu gleicher Zeit mit dem Hautausschlag trat eine ziemlich starke Conjunctivitis mit intensiver ciliarer Injektion und Bildung kleiner Phlyktänen auf und auch auf der Cornea kam es zu oberflächlichen Epithelverlusten. Gleichzeitig bestand leichte Rötung und Schwellung der Augenlider und erhebliche Lichtscheu. Jedesmal mit Rückgang des Hautausschlages schwanden auch die Erscheinungen von Seiten des Auges und es blieben als Residuen der Augenerkrankung nur hie und da leichte rauchige Trübungen der Cornea zurück, welche sich erst langsam wieder aufhellten. Nur zwei gut stecknadelkopfgroße, weißliche Trübungen der Cornea sind links wohl schon von der Kindheit her stabil geblieben. Identische Beobachtungen sind bekanntlich von Möller und Ledermann gemacht worden, und auch in dem Falle von Halberstädter dürfte eine gleiche Erkrankung der Conjunctiva und Cornea vorgelegen haben. Die etwas gebückte Haltung, welche unser Patient jetzt dauernd sich angewöhnt hat, ist zweifellos durch die mit der Conjunctivitis verbundenen Lichtscheu bedingt worden. Ähnliches ist ja beim Xeroderma pigmentosum beobachtet worden.

Um den Hautausschlag wie die Augenerkrankung zur Abheilung zu bringen, genügte es bei unserem Patienten denselben etwa drei Tage in einem wenig erleuchteten Zimmer zu halten. Sobald derselbe sich aber nur wenige Tage bei der Feldarbeit etc. der Sonne ausgesetzt hatte, trat sofort ein Rezidiv auf. Wir haben diese Beobachtung bei unserem Pat. zweimal machen können. Leider ist der Albumengehalt des Urins nur bei dem letzten klinischen Aufenthalt des Patienten genau verfolgt worden, wobei sich herausstellte, daß mit dem Erlöschen des Ausschlages auch das Albumen im Urin verschwand. Es würde dies ein Analogon zu den Beobachtungen von Möller, Linser u. a. sein, welche feststellten, daß eine bei dem Patienten zur Zeit des Ausschlages bestehende Hämatoporphyrinurie mit Erlöschen des Ausschlages jedesmal verschwand.

Es war uns bei unserem Patienten auch möglich, eine

histologische Untersuchung frischer 12—24 Stunden alter Effloreszenzen vorzunehmen. Wir haben dabei die Beobachtung von Malinowsky, wonach das Primäre Epithelnekrose, das Sekundäre Entzündung sein soll, in keiner Weise bestätigen können, sondern sind zu dem gleichen Resultat wie frühere Autoren, speziell Bowen und Mibelli gekommen.

Wir fanden in den jüngsten Effloreszenzen stets außerordentlich lebhafte Entzündungsvorgänge im Corium und in der Epidermis. In der Cutis und im Papillarkörper sahen wir hochgradige Gefäßerweiterung, sogar kleine Blutungen, starkes Ödem, massenhafte Emigration von Leukocyten und Rundzelleninfiltration. Häufig war die Exsudation so stark, daß das Epithel in toto durch das flüssige Exsudat vom Papillarkörper abgehoben und zwischen Epithel und Papillarkörper ein mit Serum gefüllter Spalt entstanden war. Das Epithel selbst war an den erkrankten Stellen stets stark ödematös, von Rundzellen und Leukocyten durchsetzt, die Zellen gequollen, auseinandergezogen, schlecht färbbar, ja häufig das ganze Epithel schon in toto nekrotisch. Aber überall war doch deutlich zu erkennen, daß die Entzündung das Primäre, die Nekrose das Sekundäre ist, wenn letztere infolge des starken Ödems und der vollständigen Abhebung des Epithels auch sehr rasch, ja auffallend rasch eintritt.

Ferner haben wir bei unserem Patienten einige Versuche vorgenommen, um festzustellen, was das wirksame Agens bei Entstehung der Hydroa vacciniformis ist. Daß die Sonnenbestrahlung eine wesentliche Ursache, mindestens das auslösende Moment der Erkrankung darstellt, das ist ja von jeher angenommen worden und steht nach den klinischen Beobachtungen, nach denen in typischen Fällen stets nur die unbedeckten Körperpartien zu Zeiten starker Besonnung ergriffen werden, außer Zweifel. Welche Lichtstrahlen dabei aber wirksam sind, ob die kurzwelligen chemisch wirksamen oder die langwelligen wesentlich Wärme erzeugenden Strahlen, das ist noch immer zweifelhaft. Bekanntlich ist erst vor wenigen Monaten Ehrmann auf Grund von scheinbar recht beweisenden Experimenten nachdrücklichst dafür eingetreten,

daß es ausschließlich die kurzwelligen Strahlen sind, welche die Hydroa hervorrufen.

Unsere Versuche wurden an unserem Patienten am Unterarm teils an ganz gesunden Hautpartien, teils an Hautstellen in der Nähe des Handgelenkes vorgenommen, wo schon vereinzelt Narben von Hydroa-Effloreszenzen vorhanden waren. Letztere Hautstellen wählten wir deshalb zu unseren Versuchen, da von Möller und Linser angegeben worden ist, daß nur die von der Hydroa befallenen Hautpartien eine besondere Empfindlichkeit gegen Lichtstrahlen zeigen. Wir haben die Bestrahlungen teils mit Eisenlicht (Eisenelektrodenlampe von Reiniger, Gebbert und Schall), teils mit Kohlenlicht (Tripletlampe der Sanitasgesellschaft mit Konzentrationslinse) vorgenommen und teils ohne Filter, teils mit Anwendung von roten und blauen Glasfiltern und Flüssigkeitsfiltern von Karmin- respektive Kupferoxydammoniak-Lösungen bestrahlt. Wir haben ebenso wie Halberstädter u. a. bei keinem dieser Versuche irgend eine abnorm hohe Empfindlichkeit gegen chemisch wirksame Strahlen nachweisen können; wie Kontrollversuche ergaben, hielt sich die Empfindlichkeit der Haut gegen ultraviolette, violette und blaue Lichtstrahlen bei unserem Patienten stets in durchaus normalen Grenzen und die Reaktion trat in durchaus gleicher Weise wie bei normalen Personen auf, das heißt nach Anwendung der Eisenlampe oder der Finsenlampe erschien nach 12—24 Stunden ein Erythem eventuell Blasenbildung, welche sich dann in üblicher Weise veränderten. Bedingung war bei diesen Versuchen, daß auch die leiseste Erwärmung verhindert wurde. Der Patient durfte auch nicht das geringste Brennen während des Versuches empfinden. Rief die Bestrahlung auch nur leichtes Brennen hervor, dann traten allerdings ganz identische Veränderungen auf, wie sie von Ehrmann beschrieben worden sind, das heißt, es zeigte sich schon nach 10 Minuten eine entsprechend große, im Zentrum oft leicht gedellte Quaddel mit diffus rotem Hofe, die sich in den nächsten Tagen in einen Schorf umwandelte und dann unter Narbenbildung abheilte. Daß das Gleiche auch bei normalen Personen eintritt, wissen wir zur Genüge von den Finsenbestrahlungen

her. Wird bei diesen jede für den Patienten fühlbare Erwärmung vermieden, so tritt die Reaktion stets erst nach ca. 12 Stunden in Form von Erythem und Blasenbildung auf, kommt es dagegen z. B. durch ungenügende Kühlung auch nur zu leichtem Brennen, so zeigt sich wie in den Ehrmannschen Versuchen schon nach 10—15 Min. Quaddelbildung mit nachfolgender Nekrose. Auf Grund dieser Tatsache und unserer Beobachtungen glauben wir, daß die Erscheinungen bei den Ehrmannschen Experimenten ebenfalls auf Wärmeentwicklung zurückzuführen sind, und bei der Hydroa vacciniformis eine Überempfindlichkeit gegen die kurzwelligen, rein chemisch wirkenden Lichtstrahlen nicht besteht.

Eher sprechen unsere Versuche dafür, daß Patienten, welche an Hydroa leiden, gegen die langwelligen, leuchtenden Lichtstrahlen, welche bei ihrer Absorption wesentlich Wärme erzeugen, besonders empfindlich sind. Wenigstens sahen wir bei gleicher Beleuchtung an uns selbst, wobei nur ganz leichte Wärmeempfindung auftrat, nur weit geringere Reaktionserscheinungen auftreten. Daß auch die Wärmeentwicklung infolge der Belichtung resp. Besonnung bei Entstehung der Hydroa eine Rolle spielen dürfte; dafür würde auch die Beobachtung sprechen, daß die Hydroa so gut wie ausschließlich zur warmen Jahreszeit auftritt, während im Winter bei Wanderungen über Schneefelder der Ausschlag nicht oder nur ganz ausnahmsweise erscheint, obwohl die Lichtwirkung bekanntlich dabei eine besonders intensive ist.[1]) Wir sind jedoch weit davon entfernt, auf Grund dieser Beobachtung etwa zu behaupten, daß die langwelligen leuchtenden Lichtstrahlen — vielfach als Wärmestrahlen bezeichnet — die Ursache der Hydroa wären, im Gegenteil wir glauben, daß der ganze Mechanismus bei der Entstehung

[1]) Wir müssen uns bei der Einteilung des Lichtes in chemisch wirksame Strahlen und Wärmestrahlen stets bewußt sein, daß es sich dabei nicht um prinzipiell verschiedene Strahlen handelt, sondern daß wir nur sagen können, die einen Strahlen rufen bei ihrer Absorption wesentlich Wärme hervor, die anderen haben mehr chemische Wirkung. Auch darf nicht nur die Wellenlänge der Strahlen in Betracht gezogen werden, sondern auch die Art und Weise, wie die Strahlen von dem betreffenden Medium absorbiert werden, muß berücksichtigt werden.

der Hydroa überhaupt nicht ganz so einfach ist, wie man gewöhnlich annimmt, und daß sich das Auftreten des eigenartigen Exanthems mit einer einfachen Überempfindlichkeit der betreffenden Patienten gegen Lichtstrahlen, seien es nun kurz- oder langwellige, nicht erklären läßt. Läge eine einfache Überempfindlichkeit gegen Lichtstrahlen vor, so könnte wohl ein einfaches Erythem auftreten, wie wir es vom Gletscherbrand oder von der Behandlung mit Eisenlicht etc. her kennen, aber es könnten nicht derartige eigenartige isolierte Effloreszenzen erscheinen.

Wir dürfen mit Möller in der Besonnung wohl nur das auslösende Moment für die Dermatose sehen und müssen die eigentliche Krankheit oder die eigentliche Ursache für die Erkrankung der Haut in einem eigenartigen Zustand des Gesamtorganismus vielleicht einer Art Intoxikation suchen. Um das Wesen der Hydroa recht zu verstehen, müssen wir dieselbe in Parallele zur Pellagra, zu der Urticaria der Schweine an pigmentlosen Körperstellen nach Buchweizenfütterung etc. stellen und dürfen sie nicht mit dem Erytheme solare oder caloricum vergleichen, wie dies vielfach (Ehrmann, Joseph Lehrbuch etc.) geschieht. Fingerzeige dafür, daß auch bei der Hydroa, öfter als früher angenommen wurde, Erscheinungen von seiten des gesamten Organismus vorliegen, haben wir durch die in den letzten Jahren publizierten Beobachtungen über das gleichzeitige Auftreten und Verschwinden von Hämatoporphyrin im Urin mit dem Ausbruch und Erlöschen des Hautausschlages schon bekommen. Auch in unserem Falle dürfte das Verschwinden des Albumen im Urin mit Erlöschen des Exanthems ähnlich gedeutet werden können. Natürlich sind wir uns bewußt, daß möglicherweise die Urinveränderungen auch nur sekundär durch die Hauterkrankung bedingt sein kann.

Immerhin wird in künftigen Fällen auf derartige Urinbefunde etc. genau zu achten und ihre Beziehungen zu der Hautaffektion nach Möglichkeit zu eruieren sein. Es kommt für das Verständnis der Hydroa aestivalis weniger darauf an, nachzuweisen, welche Strahlen des Spektrums es sind, unter deren Einwirkung das Exanthem auftritt, als festzustellen, welche abnormen Zustände des Gesamtorganismus oder der Haut bei den Kranken mit Hydroa das Auftreten des eigenartigen

Exanthems unter der Einwirkung der Lichtstrahlen bedingen. Um eine einfache Überempfindlichkeit der Haut gegen Lichtstrahlen handelt es sich jedenfalls nicht.

Sehr schwierig ist bekanntlich auch die Frage der Abgrenzung der typischen Hydroa gegen Exantheme, welche der Hydroa hinsichtlich der Form gleichen und ebenfalls vornehmlich im Sommer auftreten.

Derartige Exantheme sind bekanntlich unter dem Namen Sommerprurigo, Dermatitis papulo-vesiculosa solaris (Möller), schon wiederholt beschrieben worden. Auch wir haben kürzlich einen Fall beobachtet, welcher in diese Krankheitsgruppe gehört. Es handelte sich um eine 39jährige Frau, welche seit 8 Jahren an Ausschlägen des Gesichtes, Halses, der Handrücken und der Vorderarme leidet. Hals und Vorderarme werden von der Patientin frei getragen. In den ersten Jahren trat dieser Ausschlag ganz wie die echte Hydroa erst im Frühjahr auf, hielt dann den Sommer über an und verschwand Anfang des Winters. In den letzten Jahren verschwindet der Ausschlag aber auch im Winter nicht mehr vollständig sondern bessert sich nur etwas. Sowohl nach der Beschreibung der Kranken als nach unsern eigenen Beobachtungen gleicht dieser Ausschlag auch in seiner Form in vieler Hinsicht der typischen Hydroa. Vor allen Dingen hat er vielfach auf der Stirn, den Wangen und dem Halse zu pockenartigen Narben wie die echte Hydroa geführt, und auch die Knötchen, mit denen das Exanthem gewöhnlich beginnt, ähneln in hohem Grade den Knötchen bei typischer Hydroa. Es unterscheidet sich aber die Erkrankung von echter Hydroa nicht nur dadurch wesentlich, daß das Exanthem erst mit 31 Jahren aufzutreten begann und jetzt auch im Winter nicht mehr vollständig abheilt, sondern vor allem auch dadurch, daß jetzt stets ausgesprochene ekzematöse Entzündung der ergriffenen Hautpartien hinzutreten und bisweilen auch ziemlich starkes Nässen eintritt.

Daß Lichtwirkung bei der Erkrankung eine erhebliche Rolle spielt, ließ sich dadurch erweisen, daß sich der Ausschlag nach dem Tragen dichter bräunlicher Schleier oder dauernden Einfettungen mit Licht abhaltenden Salben wesentlich besserte. Eine Überempfindlichkeit gegen ultraviolette und violette Lichtstrahlen war auch hier nicht nachweisbar, während bei intensiver Belichtung so daß leichte Wärmewirkung auftrat, sich wiederum eine auffallend intensive Reaktion einstellte. Irgendwelche Erkrankungen innerer Organe, speziell der Nieren waren bei der Pat. nicht nachweisbar.

Wir sind weit entfernt diesen Fall mit echter Hydroa identifizieren zu wollen, aber wir erwähnen ihn, da er wieder zeigt, daß es auch Exantheme von mehr ekzematösem Charakter gibt, die nicht nur in der Lokalisation und im Aussehen sondern auch in ihrem Auftreten und in ihrem Verlauf Ähnlichkeit mit echter Hydroa haben.

Aus der Kgl. dermatologischen Universitätsklinik zu Breslau.

Zur Kenntnis der diphtherischen Hautentzündungen, besonders der durch echte Diphtheriebazillen hervorgerufenen.

Von

Dr. **Arthur Schucht,**
Spezialarzt für Hautkrankheiten in Danzig, früherer Assistent der Klinik.

(Hiezu Taf. VII.)

In den neueren Lehr- und Handbüchern der Dermatologie ist die Diphtherie der Haut zumeist mit Stillschweigen übergangen worden, oder es sind ihrer Besprechung nur wenige Zeilen gewidmet. W. Scholtz nennt die primäre Diphtherie der Haut eine seltene Erkrankung, und so weit es sich nicht um Ulzerationen der äußeren Haut handelt, die gleichzeitig mit Schleimhautdiphtherie vorkommen und in ihrer Lokalisation den Schleimhäuten eng benachbart sind, sondern um primäre, durch Inokulation der Bazillen in die Haut verursachte Hautdiphtherie, ist nach der geringen Zahl der bisher bekannt gewordenen Fälle diese Ansicht berechtigt.

In den letzten $1^1/_2$ Jahren kamen in der Breslauer Universitäts-Hautklinik 5 Fälle von Hautulzerationen mit Nachweis von Diphtheriebazillen zur Beobachtung. Bei 3 derselben wurden diese in Reinkultur gezüchtet und deren Virulenz durch den Tierversuch nachgewiesen.

Der Nachweis der Diphtheriebazillen geschah in der Weise, daß bei der Aufnahme des Patienten von dem unter Vermeidung von Antisepticis gereinigten Ulcus Sekret mit einem sterilen Wattestäbchen abgestrichen wurde und dieses der bakteriologischen Untersuchungsstation des hygienischen Insti-

tutes der Universität (Geheimrat Flügge) übersandt wurde. Die Kenntnis der dort üblichen Untersuchungsmethode verdanke ich einer persönlichen Mitteilung des Herrn Professor Reichenbach: Das Material wird auf einer Löfflerserumplatte ausgestrichen. Nach 6—8 Stunden wird ein Klatschpräparat hergestellt. Finden sich nach Form und Lagerung typische Diphtheriebazillen, welche die Neissersche Doppelfärbung geben und wird dieser Befund nach ca. 24 Stunden unter Berücksichtigung des Aussehens der Kultur gesichert, so erfolgt von dort die Mitteilung des positiven Befundes. Nur in den drei zuletzt beobachteten Fällen wurden auf meine besondere Bitte in dankenswerter Weise die Diphtheriebazillen in Reinkultur gezüchtet und ihre Virulenz durch den Tierversuch nachgewiesen.

Ich werde zunächst über die drei in den letzten Monaten beobachteten Fälle berichten, die ein klinisch einander sehr ähnliches Krankheitsbild, das der echten Hautdiphtherie, boten. Diese Fälle wurden außerdem durch Züchtung der Diphtheriebazillen in Reinkultur und Nachweis ihrer Virulenz durch den Tierversuch ätiologisch sichergestellt.

Fall I. (cf. Abbildung 1.) J., Alfred. Aufnahme am 14./IX. 1906.

Anamnese. War bisher gesund. Von Diphtherie in der Umgebung ist nichts bekannt. Die Erhebung einer eingehend darauf gerichteten Nachforschung war aus äußeren Gründen leider nicht möglich. Die Hautaffektion begann nach Angabe der Mutter vor etwa 4 Wochen mit Rötung an den Stellen, wo jetzt die Geschwüre vorhanden sind. Später wandelten sich diese Stellen in Geschwüre um mit Belägen, die wie Pilzbelag aussahen. Darauf wurde die ganze Fläche wund. Die Geschwüre wurden bereits mit Salben erfolglos behandelt.

Status: Die inneren Organe des $2^1/_2$ Jahre alten, leidlich gut genährten Kindes sind gesund. Die Mundschleimhaut ist intakt. An der rechten unteren Bauchseite, parallel dem Ligamentum poupartii, ist ein 3 *cm* langes, $1^1/_2$ *cm* breites Ulcus, begrenzt von leicht wallartig erhabenen, gerötеten, nach dem vertieften Geschwürsgrunde zu etwas steil abfallenden Rändern. Diese verlaufen teils polyzyklisch, teils strahlen sie in länglichen schmalen Fortsätzen in die Umgebung aus, sind also wohl zum Teil aus konfluierenden Einzelefflorеszenzen entstanden. Der Geschwürsgrund ist mit einem fest anhaftenden grauweißen bis graugelblichen Belag bedeckt. Ein zweites gleichartiges Ulcus erstreckt sich von der Gegend der Spina anterior superior über die Inguinalgegend, nimmt einen Teil des Skrotums ein und reicht bis $1^1/_2$ *cm* vor die Peniswurzel. Die Umgebung dieses Ulcus ist in weitem Umkreise gerötet. Zwischen

den beiden großen Geschwüren liegen 2 kleine erbsengroße Geschwüre, die ebenfalls gerötete Ränder und diphtherischen Belag aufweisen. Aus dem oberen Geschwüre wird ein Abstrich entnommen und dem hygienischen Institute übersandt zwecks Untersuchung auf Diphtheriebazillen. Es wuchsen auf Löfflerserumagar neben zahlreichen Staphylokokken in geringerer Anzahl Diptheriebazillen. Durch die Verdünnungsmethode gelang es, dieselben in Reinkultur zu züchten.

19./IX. Von einer 24stündigen Bouillonkultur werden sodann 0·5% des Körpergewichtes einem Meerschweinchen von 200 *g* Gewicht am Nacken subkutan injiziert. Tod des Tieres nach 24 Stunden. Sektion: Starkes Ödem und Gefäßinjektion unter der Haut des Nackens und Rückens. Pleuritis angedeutet. Starke Hyperämie, dunkelrote Färbung beider Nebennieren, Injektion der oberen Dünndarmpartien.

Am 18./IX. versuchte ich mit Hilfe der von Uffenheimer kürzlich angegebenen Methode das Diphtherietoxin im Blutserum des kranken Kindes nachzuweisen. Es wurden ca. 3 *ccm* Blut entnommen, das abgesetzte Serum wurde zentrifugiert und 0·3 Serum zugesetzt zu 3·0 physiologischer Kochsalzlösung, einem Meerschweinchen unter die Bauchhaut injiziert. Die Sektion nach Tötung des Tieres 48 Stunden später ergab ein völlig negatives Ergebnis.

Am 18./IX. wurde eines der kleinen Ulzera excidiert und histologisch untersucht.

Mikroskopischer Befund: Leider erwies sich das excidierte Geschwür als eines, das schon deutlich auf dem Wege der Heilung war, dessen ziemlich steil abfallende Ränder daher auch schon stark epithelisiert waren. Der Grund des Geschwüres, das bis in die Mitte der Cutis hinabreicht, zeigt eine reichliche zellige Infiltration, aber nur noch geringe Beläge, jedenfalls keine fest anhaftenden pseudomembranösen Auflagerungen, die augenscheinlich durch die voraufgegangene Behandlung (Wasserstoffsuperoxyd) entfernt waren. In der Tiefe des Gewebes wurden Diphtheriebazillen nicht gefunden. Die Beweiskette wurde insofern nicht geschlossen, als der histologische Nachweis der ätiologischen Bedeutung der Bazillen fehlt. Da es sich aber zweifellos um ein heilendes Geschwür handelt, so ist das nicht sehr auffallend.

Verlauf: Das Allgemeinbefinden des Kindes ist anscheinend kaum gestört. Die Abendtemperaturen halten sich in den Tagen vom 14. bis 22./IX. in der Höhe von 36·5 bis 37·7°, während die Morgentemperaturen vom 19./IX. andauernd unter 37° bleiben. Die lokale Behandlung bestand in Wasserstoffsuperoxydumschlägen. Nach Sicherung der Diagnose Diphtherie werden am 18./IX. trotz Mangels erheblicher Krankheitserscheinungen 1000. I. E. Diphtherieheilserum injiziert. Eine auffallende Wirkung der Injektion auf die Heilung der Ulzerationen ist nicht zu konstatieren. Dieselben heilen unter den genannten feuchten Verbänden. vom 19./IX. ab unter Verbänden mit Protargolvaseline bald ab. Am 8./X. ist die Heilung unter flacher Narbenbildung vollendet.

Fall II. M. Hildegard. Aufgenommen am 24./IX. 1906.

Anamnese: Eine genaue Anamnese ist nicht zu erheben. Die Infektionsquelle ließ sich nicht nachweisen. Es wurde nur mitgeteilt, daß das Wundsein an den Genitalien seit 6 Tagen bestehe.

Status: Die inneren Organe des $1^1/_4$ Jahr alten Kindes sind nicht nachweislich erkrankt. Mundschleimhaut und Rachen nicht. Temperatur 37·8°. Die rechte große Schamlippe ist geschwollen, fühlt sich etwas derb an und ist dunkelblaurot verfärbt. Auf der Innenseite befinden sich flache, von ausgebuchteten zackigen Rändern begrenzte Ulzerationen mit schmierigen, graugelblichen, fest anhaftendem Belage. Die linke Schamlippe zeigt in etwas geringerem Grade die gleichen Veränderungen. Die Haut auf der Außenseite der rechten Schamlippe trägt eine von einem sehr fest haftenden Belage bedeckte, etwa 4 *cm* lange, $^1/_2$ *cm* breite, strichförmige Ulzeration, deren Ränder infiltriert sind, einen schmalen entzündlichen Hof haben und nach dem tiefen Geschwür zu ziemlich steil abfallen. Die Innenseite des Oberschenkels weist eine ähnliche Ulzeration von etwa Zehnpfennigstückgröße auf.

Im Ausstrichpräparat werden keine Gonokokken gefunden, weder im Geschwür, noch in Urethra und Vulva. Ein Abstrich aus dem Ulcus an der Innenfläche des Oberschenkels wird dem hygienischen Institut zur Untersuchung übersandt. Daselbst werden am 25./IX. auf dem in der vorigen Krankengeschichte eingehend geschilderten Wege Diphtheriebazillen nachgewiesen, deren Virulenz durch einen Tierversuch in ganz analoger Weise erwiesen wurde: das von 220 auf 170 *g* abgemagerte Meerschweinchen ging 22 Stunden nach der Injektion zu Grunde. Die Sektion ergab den oben geschilderten typischen Befund.

Verlauf: Das Allgemeinbefinden des Kindes ist kaum beeinträchtigt. Lokal werden Wasserstoffsuperoxydumschläge appliziert.

25./IX. Temperatur Früh 36·0°, Abends 36·7°.

26./IX. Temperatur Früh 36·8°, Abends 37·3°. Injektion von 1500 I. E. Diphtherieserum. Die Temperatur geht in den nächsten Tagen nicht über 37·3°, nur am 30./IX. und 1./X. noch eine Steigerung auf 37·6 und 37·9°, dann wieder Abfall.

2./X. Die Geschwüre sind gereinigt. Lokal: Protargolvaseline 5%.

11./X. Sämtliche Ulzera sind geheilt, Entlassung.

Fall III. B., Gertrud. Aufgenommen am 28./XI. 1906.

Anamnese: Das $2^1/_2$ Jahre alte Kind war seit März d. J. wiederholt in Behandlung der chirurgischen Universitätspoliklinik. Von dort wurden uns folgende Angaben übermittelt: 9. März 1906: Tbc. maxillae sin., verschiedentlich punktiert. Abszeß am Processus zygomaticus. Am 28. Aug. Punktion eines Abszesses in der Parotisgegend, Injektion von Jodglyzerin. Am 17. Okt. Tbc. Abszeß am linken unteren Orbitalrand punktiert (Eiter) und Jodoformglyzerin injiziert.

Am 28/XI. wurde das Kind wegen multipler Hautulzeration der Hautklinik überwiesen. Nach Angabe der Mutter sollen sich aus den „Beulen" auf der linken Wange, deren Narben zu sehen sind, wiederholt im Laufe des Sommers Geschwüre gebildet haben, die langsam zuheilten.

Das Geschwür an der linken Stirnseite soll etwa 2 Wochen bestehen und nicht ganz solange die Geschwüre in der Genitocruralgegend. Von einer Gelegenheit, bei der das Kind mit Diphtheriekranken in Berührung gekommen sein könnte, ist der Mutter nichts bekannt.

Status: Das Kind ist für sein Alter ganz gut entwickelt. Das Allgemeinbefinden ist kaum beeinträchtigt. Die Temperatur ist nur sehr wenig erhöht (37·5°). Die Schleimhäute der Mundhöhle und Genitalien sind ohne Veränderungen.

Auf der linken Wange sieht man 3 fingernagelgroße, leicht bläulich verfärbte, etwas eingezogene Narben. Im Bereich von einer dieser Narben in der linken Schläfengegend ist ein fast pfennigstückgroßes Ulcus von unregelmäßiger Form, nach 2 Seiten hin in kleinen zungenförmigen Ausläufern sich fortsetzend. Ein festanhaftender grauer Belag füllt es fast aus; später nach Loslösung desselben sieht das Ulcus tief, wie mit dem Locheisen ausgeschlagen aus. Die Umgebung ist nur wenig gerötet, kaum infiltriert.

Auf der linken großen Schamlippe sind 2 ca. $1^1/_2$ *cm* lange und $^1/_4$ *cm* breite parallel der Längsrichtung der Schamlippen verlaufende und nach außen davon 2 kaum stecknadelkopfgroße Ulzera. Die rechte Schamlippe trägt ein linsengroßes, sehr unregelmäßig geformtes und 4—5 kleinere gleichartige Ulzera. An der Außenseite der im ganzen etwas geschwollenen rechten Schamlippe ist ein $2^1/_2$ *cm* langes, $^3/_4$ *cm* breites Ulcus, dicht dabei, schon am Oberschenkel, ein pfennigstückgroßes Ulcus.

Ein größeres (etwa talergroßes), sehr unregelmäßig geformtes Ulcus nimmt die rechte Inguinalbeuge ein. Unterhalb desselben befinden sich mehrere kleinere und kleinste Geschwüre.

Die Umgebung der Geschwüre ist in weitem Umkreise gerötet, die Haut intertriginös verändert. Nirgends sind Rhagaden, Knötcheln oder Pusteln zu erkennen. Die Geschwürsränder sind kaum erhaben. Der Geschwürsgrund ist grau bis graugelblich, hier und da noch mit einem festanhaftenden Belage versehen.

An der Ulnarseite des linken Unterarmes, an der Grenze zwischen mittleren und oberen Drittel ist eine wallnußgroße, ziemlich scharf abgegrenzte derbe Anschwellung mit 2 kleinen Öffnungen, aus denen sich sanguinolentes, dünnflüssiges Sekret entleert. Die Haut darüber ist leicht gerötet.

Bakteriologischer Befund: Es werden von 3 verschiedenen Stellen Sekretabstriche dem hygienischen Institut zwecks Untersuchung auf Diphtheriebazillen übersandt:

1. Von dem Ulcus an der Stirn. Es werden vorwiegend Kokken, daneben in großer Menge typische Diphtheriebazillen gefunden, die in Reinkultur gezüchtet werden.

Von dieser mir zur Verfügung gestellten Reinkultur legte ich eine 24stündige Bouillonkultur an und injizierte 1·0 bzw. 1·25 davon zwei Meerschweinchen von 200 bzw. 250 *g* Körpergewicht.

Die Tiere zeigten nach 48 Stunden keinerlei Veränderungen des Allgemeinbefindens; sie wurden zu dieser Zeit getötet. Der Sektionsbefund war negativ.

Am 6./XII. injizierte ich nochmals 0·9 *ccm* einer 24stündigen Bouillonkultur unter die Bauchhaut eines Meerschweinchens von 175 *g* Gewicht. Nach 4 Tagen starb das Tier. Sektionsbefund: Starkes hämorrhagisches Ödem der Bauchhaut an der Injektionsstelle. Dunkelrote Verfärbung der linken Nebenniere, deutliche Hyperämie der rechten Nebenniere. Injektion der Gefäße in den oberen Dünndarmpartien.

Ein zweites, 250 *g* schweres Meerschweinchen, daß am gleichen Tage mit 1·25 *ccm* der 24stündigen Bouillonkultur injiziert wurde, starb nach 3 Tagen. Sektionsbefund: Starkes hämorrhagisches Ödem der Bauchhaut an der Injektionsstelle. Tiefdunkelrote Verfärbung beider Nebennieren. Injektion der oberen Dünndarmpartien.

2. Von dem Abstrich aus einem größeren Ulcus in der Inguinalbeuge wuchsen von vornherein vorwiegend Diphtheriebazillen. (Nahezu Reinkultur.) Die Reinkultur wurde mir vom hygienischen Institut zur Verfügung gestellt. 1 *ccm* einer 24stündigen Bouillonkultur wurden einem 200 *g* schweren Meerschweinchen injiziert. Das Tier starb nach $4^1/_2$ Tagen. Sektionsbefund: Ausgesprochenes hämorrhagisches Ödem der Bauchhaut an der Injektionsstelle. Mäßige Hyperämie beider Nebennieren.

Das Sekret aus der Fistel am linken Unterarme wurde ebenfalls auf Diphtheriebazillen im hygienischen Institut untersucht. Der Befund war negativ. Auch Tuberkelbazillen ließen sich nicht nachweisen.

Verlauf: Die Abendtemperaturen sind in den ersten Tagen ein wenig erhöht (am ersten Tage auf 37·9°, am 2.—4. Tage auf 37·4°, von da an bleiben sie dauernd unter 37°). Nach Sicherung der Diagnose Hautdiphtherie durch Diphtheriebazillenbefund werden am 1./XII. 1000 I. E. Behringsches Diphtherieserum injiziert. Ein Einfluß auf das Allgemeinbefinden und die Temperatur ließ sich unter den an sich günstigen Verhältnissen natürlich nicht konstatieren. Die Hautulzerationen heilten allerdings ziemlich bald (in etwa 12 Tagen) ab, sie wurden aber auch intensiv antibakteriell behandelt (anfangs H_2O_2-Umschläge, später Verbände mit 10%iger Protargolvaseline).

Diese 3 Fälle repräsentieren das typische Bild der Hautdiptherie, das uns nach früheren Erfahrungen schon makroskopisch die Diagnose Diphtherie nahelegte.

Dem Infektionsmodus nach ist wohl jede „primäre Hautdiphtherie" eine Inokulationsdiphtherie, die auf dem Boden von intertriginösen Ekzemen, Rhagaden, Kratzeffekten und anderen kleinen Hautläsionen entsteht. Die Entstehungsweise ist also eine ähnliche, wie sie für das sogen. Ekthyma angenommen wird und es wahrscheinlich auch ist. (Neisser.) Bevorzugt werden solche Gegenden der Haut, die der Mazeration ganz

besonders ausgesetzt sind und zu jeder Art von Wundsein neigen, wie die Genitocrural- und -Analregion, ganz besonders bei Kindern, deren Haut gegen alle die genannten Schädigungen noch bedeutend empfindlicher ist als die der Erwachsenen.

In diesen 3 Fällen ließ sich nichts Bestimmtes über die Infektionsquelle ermitteln. Die Lokalisation in der Umgebung der Genitalien, an der unteren Bauchgegend, in der Inguinalbeuge, an der Innenfläche der Oberschenkel und den großen Labien läßt jedoch auch hier die Annahme als wahrscheinlich erscheinen, daß es sich um die erwähnte Entstehungsweise handelt, da eben gerade diese Gegenden bevorzugte Sitze intertriginöser Ekzeme sind. Das gleichzeitige Bestehen einer Schleimhautdiphtherie kann vollständig fehlen, wie diese Fälle lehren. Die vorhandenen Effloreszenzen sind ausschließlich Ulzera, anfangs von kleinsten Dimensionen und außerordentlich oberflächlich. Bei längerem Bestande konfluieren sie und werden meist ungewöhnlich groß. Ihre Form ist sehr unregelmäßig, da die Ränder teils im polyzyklischen Bogen, teils in tiefen schmalen Buchten in das Gebiet der gesunden Haut hineinverlaufen. Die Ränder sind leicht infiltriert, intensiv gerötet und nur hier und da etwas unterminiert, meist fallen sie zu dem vertieften Geschwürsgrund hin ziemlich steil ab. Der Geschwürsgrund ist mit einem grauweißen, fest anhaftenden diphtherischen Belage bedeckt, der allein den Gedanken ohne weiteres nahe legt, die Diagnose Diphtherie der Haut in Betracht zu ziehen. Fötor ist, wenn überhaupt vorhanden, nur gering. Nach Reinigung der Ulzera kommt es schnell zu kräftiger Granulationsbildung; die Heilung geht relativ schnell von statten. Die Reaktion der Ulzerationen auf die Diphtherieseruminjektionen läßt sich an so wenigen Fällen schlecht beurteilen, da es möglich ist, daß die Heilung unter der gleichen Therapie auch ohne Seruminjektion ebenso schnell von statten gegangen wäre. Ebensowenig ließ sich ein Einfluß der Diphtherieseruminjektionen auf den Temperaturverlauf konstatieren. Das er-

scheint nicht verwunderlich, da sich die Temperatur in allen Fällen nie über eine abendliche Steigerung von 37·9° erhob. Die Kinder zeigten keineswegs eine schwere toxische Beeinflussung des Gesamtorganismus. Die Allgemeinerscheinungen waren also nicht, wie z. B. Baginsky angibt, ganz diejenigen der Diphtherie, sondern bei beiden Kindern war das Befinden nur sehr wenig beeinträchtigt. Es ist deshalb auch nicht wunderbar, daß ein Nachweis des Toxins im Blute nicht gelungen ist.

Bietet somit das Krankheitsbild durch Lokalisation, Form und Begrenzung, sowie besonders durch den Belag der Geschwüre einige charakteristische Merkmale, so ist dennoch eine sichere Diagnose ohne Nachweis virulenter Diphtheriebazillen nicht möglich. Vor Besprechung der Differentialdiagnose möchte ich einen 4. Fall erwähnen, der unter dem klinischen Bilde des Ekthyma infantile verlief:

Fall IV. (cf. Abbildung 2, Moulage Nr. 763). Cz., Alfred, 3 Jahre alt, Aufnahme am 22./V. 1905.

Anamnese: In der Familie ist Tuberkulose wiederholt vorgekommen. Vor einem Jahre hatte das Kind Masern, vor einem halben Jahre Keuchhusten. Vor 1½ Monaten wurde es laut Mitteilung der Universitätskinderklinik daselbst einige Male wegen „Phlyktaenen, Bronchitis und Otitis media (exsudative Diathese)" poliklinisch behandelt. Seit 6 Wochen besteht die Hauterkrankung. Zuerst bildeten sich nach Angabe der Mutter Blattern und Krusten auf dem Kopfe, dann wurden Arme und Beine befallen, zum Schluß der Bauch, wo sich wasserhelle Blasen bildeten. Fieber soll in der ganzen Zeit bestanden haben, die Gewichtsabnahme in den letzten 2 Wochen besonders groß gewesen sein. Der allgemeine Befund der Universitätskinderklinik ist folgender: „Die Augen sind zur Zeit frei, die genauere Lungenuntersuchung ist des Verbandes wegen nicht möglich, eine Bronchitis besteht jedenfalls noch immer. Außerdem sind die Rachenorgane stark gerötet, die Ohren sind zur Zeit auch nicht der Untersuchung zugänglich. Die Milz ist vergrößert. Die Temperaturerhöhung ist wohl von seiten der Affektion der Luftwege zu erklären, vielleicht im Verein mit den ausgedehnten Hautulzerationen." (Freund.)

Temperatur Früh 37·5°, Abends 38·2°. Auf der Haut des oberen Drittels des rechten Oberschenkels beiderseits am Gesäß, hinter dem Ohre, an der Außenfläche des linken Unterschenkels, an der Ulnarseite des rechten Unterarmes mehrere bis pfenniggroße, teils mit Granulationen, teils mit nekrotischen Fetzen bedeckte, scharf ausgeschnittene, zum Teil die ganze Oberhaut

durchsetzende rundliche Geschwüre, die sich gegen die gesunde Umgebung mit einem schmalen, ziemlich lebhaft geröteten, leicht erhabenen Rande abgrenzen. Ein über pfenniggroßes, längliches, tiefes Ulcus mit unregelmäßigem Grunde, der einen leichten graugeblichen Belag trägt, mit zum Teil überhängenden Rändern, befindet sich im Oberschenkel in der rechten Genitocruralfalte.

23./V. Es wird von dem letzterwähnten Ulcus ein Abstrich gemacht und dem hygienischen Institut übersandt. Am 24./V. erfolgte die Antwort, daß in dem übersandten Material echte Diphtheriebazillen nachgewiesen wurden, außerdem in der Mehrzahl Staphylokokken. Daraufhin werden 1000 I. E. Diphtherieserum injiziert. Am 27./V. wird ein zweiter Abstrich aus dem mit Borsäure feucht verbunden gewesenen Ulcus dem hygienischen Institut übersandt. Dieses Mal wurden nur Staphylokokken konstatiert. Die etwas gereinigte Ulzera werden jetzt mit Protargolvaseline verbunden.

Am 29./V. tritt leichte Benommenheit ein. Am 30./V. wird die Benommenheit stärker. Befund der Univ.-Ohrenklinik: „Rechtsseitige alte perforative Otitis media mit akuter Exacerbation." Operation wird vorgeschlagen aber von der Mutter verweigert. Befund der Univ.-Augenklinik: „Neuritis optica dextra. Abducensparese links. Verdacht auf Neuritis optica links." Am gleichen Tage tritt tiefes Koma ein, klonische Krämpfe der Gesichtsmuskulatur, zeitweise auch aller Extremitäten. Exitus. Die Temperatur schwankte während dieser Zeit zwischen 37° Früh und 37·8 bis 38·8° Abends.

Pathologisch-anatomische Diagnose (Path. Inst. der Universität): Meningitis, Otitis media chronica dextra perforata. Neuritis optica dextra. Meningitis tbc. Tbc. pulmonum, Peritonitis caseosa, Tbc. miliaris splenis, hepatis, peritonei, diaphragmatis, ulcera tbc. ilei. Hautulzera cf. status.

Das klinische Bild dieses Falles war das des Ekthyma infantile. Auffallend ist die Lokalisation der größeren Geschwüre in der unteren Bauch- und Inguinalgegend, während für gewöhnlich beim Ekthyma die Streckseiten der Extremitäten und der Rücken ganz besonders befallen zu sein pflegen. Die Moulage läßt die Primäreffloreszenzen deutlich erkennen. Es sind kleine Pusteln mit entzündlichem Hofe. Bei weiterem Wachstum büßen sie die Blasendecke ein und werden zu meist flachen Ulzerationen. Die Ulzera sind rund, die Ränder sind mit einem schmalen geröteten Hof umgeben. Der Grund der Geschwüre ist mit einem gelblichen Belag bedeckt; stellenweise liegen frische Granulationen zu Tage. Nur in dem Belag einer der größeren Ulzerationen wurden Diphtheriebazillen durch Färbung und Kultur nachgewiesen. Da Züchtung in Reinkultur und Nach-

weis der Tierpathogenität nicht ausgeführt wurden, die Diphtheriebazillen außerdem nur in einem einzigen Ulcus nachgewiesen wurden, so kann ich diesem Befunde in Bezug auf die Ätiologie der gesamten Hautaffektion keine große Bedeutung beimessen. Es bleibt natürlich auch der Einwand, daß es sich in diesem Falle nicht um virulente Diphtheriebazillen gehandelt hat und daß möglicherweise ihre Ansiedlung als eine rein sekundäre zu betrachten ist.

Kehren wir von diesem ekthymaähnlichen Falle zurück zur Besprechung der Differentialdiagnose der typischen echten Hautdiphtherie, wie sie uns in den 3 ersten Fällen entgegentrat, so haben wir folgende Erkrankungen in Betracht zu ziehen.

Nosocomialgangrän (Hospitalbrand): Diese Erkrankung führte bekanntlich früher den Namen Hautdiphtherie. Von dem Begriff der echten, durch Löfflersche Diphtheriebazillen bedingten Hautdiphtherie wurde sie schon früh durch das Urteil namhafter Chirurgen losgelöst. Tavel erinnert an 2 Fälle, die Kocher als typische Wunddiphtherie ansprach und die sich bakteriologisch nicht als solche erweisen ließen. Matzenauer sagt über das Aussehen dieser Geschwüre der Nosocomialgangrän: „Die Geschwüre charakterisieren sich insbesondere durch die Auflagerung eines schmutzig graugrünlichen bis schwärzlichen Belages von variabler, manchmal mehrerer Zentimeter Dicke. Der Belag ist gelatinös, pastös, schlammartig oder zunderartig zerfallen, sieht aus wie ein Schorf mit ätzender Säure. Rund um den Geschwürsgrund ist ein schmaler hellroter Entzündungshof; die Geschwüre verbreiten einen penetrant fauligen Geruch. Dabei bestehen zumeist Fiebererscheinungen.

Diese Geschwüre können am Genitale sowohl selbständig und primär als solche auftreten oder sich zu einer bereits bestehenden venerischen Affektion hinzugesellen, wobei zugleich diese letztere ihren Charakter verliert und die Gangrän substituiert wird."

Diese Gangränformen treten nach den von ihm geschilderten Fällen nur beim Erwachsenen auf und bieten in der größten Zahl keine Ähnlichkeit mit dem Bilde der Hautdiph-

therie, d. h. sie lassen den fest anhaftenden, grauweiß- bis graugelblichen diphtherischen Belag vermissen, und das Bild der Gangrän mit ihrem penetrant fauligen Geruch tritt in den Vordergrund. Róna hat in derartigen Fällen vergeblich versucht den Diphtheriebazillus zu züchten. Da aber die Geschwüre der Nosocomialgangrän auch das Bild der echten diphtherischen Hautgeschwüre annehmen können, wie aus den Beschreibungen der älteren Autoren hervorgeht, so ist gerade bei der Lokalisation solcher Ulzerationen in der Genitocrural- und -analregion, an der unteren Bauchseite und den Oberschenkeln, ganz besonders, wenn die Erkrankung Kinder betrifft, die Möglichkeit einer Infektion mit echten Diphtheriebazillen in Betracht zu ziehen.

Bei der Hautdiphtherie ist bemerkenswert die eigenartige Form der Geschwüre, wie sie alle 3 Fälle zeigen. (cf. Abbildung 1.) Diese im ganzen höchst unregelmäßige Gestalt mit den bogenförmigen Ausbuchtungen, hier und da in der Form länglicher Streifen in die gesunde Haut sich fortsetzend, vermißt man bei der Nosocomialgangrän.

Die Abgrenzung von Ekthyma infantile ergibt ein Vergleich der beiden abgebildeten Fälle. Bei Ekthyma sind die Primäreffloreszenzen als Pusteln deutlich erkennbar. Die Effloreszenzen sind zahlreich und zeigen die verschiedenen Entwicklungsphasen der im ganzen flachen Geschwüre, welche zumeist kreisförmig begrenzt sind. Bei der Diphtherie sehen wir einzelne große tiefe Ulzerationen mit anfangs diphtherischem Belag und die wenigen winzigen Ulzera zeigen genau die Charaktere der großen. Der Prozeß scheint von vornherein als ganz flache Ulzeration mit kaum erhabenem oder infiltriertem Rand in geröteter (intertriginöser) Umgebung zu entstehen und abgesehen von Tiefe und Ausdehnung genau die gleichen Charaktere zu besitzen, wie späterhin.

Von Jod- und Bromtoxikodermien, die zur Bildung schlaffer großer Blasen führen können, nach deren Zerfall verschieden große runde, flache oder auch tiefere Ulzerationen entstehen, sind die echten diphtherischen Hautulzera wohl leicht abzugrenzen.

Mit dem Ulcus molle kann die Form der Ulzera gewisse Ähnlichkeiten bieten. Beim Ulcus molle haben wir den kraterförmigen Substanzverlust, wie mit dem Locheisen ausgeschlagen. Die Ränder sind bei längerem Bestande etwas unterminiert. Diese und der Geschwürsgrund sind etwas speckig belegt, entzündlich gerötet und geschwellt. Die diphtherischen Geschwüre sind am Rande erheblich stärker infiltriert. Die Geschwüre erscheinen tiefer und außerdem ist in einem gewissen Stadium stets der graue, fest anhaftende Belag vorhanden. Die Geschwüre nehmen meist größere Dimensionen als das Ulcus molle an und sind nicht so multipel wie dieses. Auch fehlt eine stärkere Beteiligung der regionären Drüsen.

Eine Ähnlichkeit mit ulzerierten syphilitischen Papeln war nicht vorhanden. Papelähnliche Effloreszenzen fehlten völlig.

Das zwischen Syphilis und Diphtherie als Ursache von Hautulzerationen gelegentlich ein enger Zusammenhang bestehen kann, dafür scheint ein 5. von uns beobachteter Fall zu sprechen: In einem phagedänischen Ulcus des Penis wurden zuerst Diphtheriebazillen und einige Zeit später Spir. pallidae nachgewiesen. Da hier Reinkultur von Diphtheriebazillen nicht gezüchtet wurde und auch der Tierversuch fehlt, so möchte ich auch diesem Fall nicht die gleiche Bedeutung wie den drei ersten zumessen.

Fall V. R., Hermann, 31 Jahre alt. Aufgenommen 27./V. 1905.

Anamnese: Früher gesund. Vor 8 Wochen bemerkte er eine schwarze Blatter auf dem Dorsum penis, die trotz rationeller Behandlung sich zu einem großen Geschwür entwickelte. Seit 3 Wochen leidet er an Schlaflosigkeit, Appetitlosigkeit und Schwächegefühl. Er bekam in den letzten Wochen von seinem Arzt 6 Hg-Injektionen.

Status: Aussehen blaß, abgemagert. Das Dorsum penis und ein $^1/_2$handtellergroßer Bezirk des Mons veneris sind von einem verwahrlosten, mit Haaren verklebten, sehr übel riechenden, tiefen Ulcus eingenommen. Dasselbe ist durch relativ schmale, gerötete und infiltrierte, erhabene, steil abfallende Ränder umgrenzt. Die Geschwürsfläche ist von einem schmierigen erweichten grauen Belag bedeckt. Die Inguinal-, Zervikal- und Cubitaldrüsen sind geschwollen, dabei indolent. Auf der Schleimhaut der Unterlippe eine plaqueähnliche Erosion. In einem dem hygienischen Institute übersandten Abstrich werden Diphtheriebazillen nachgewiesen (keine Reinkultur, kein Tierversuch). Wiederholte Untersuchung auf Spirochaeten ergaben stets ein negatives Ergebnis.

Die Begrenzung und Reinigung des Geschwüres geht sehr langsam von statten. Protahierte Sitzbäder mit Kal. perm.; Jodoform- und Schwarzsalbeverbände. Gegen Ende Juli nach fast 3monatlicher Behand-

lung hat das Ulcus einen etwas veränderten Charakter angenommen. Es ist im ganzen sehr verkleinert, der Grund ist gereinigt, die Ränder sind flacher und haben einen mehr bräunlichen Farbenton bekommen. Am 23./VII. gelingt es im Abstrich aus den Randpartien des Ulcus Spir. pallidae nachzuweisen. Gleichzeitig treten am Skrotum syphilitische Papeln auf, so daß die Diagnose Syphilis nunmehr gesichert ist. Unter energischer Hg-Behandlung erfolgt jetzt schnelle Heilung.

15./VIII. geheilt entlassen.

Das Aussehen des Ulcus glich im Anfang den Geschwüren der Nosocomialgangrän, wie sie von Matzenauer und Róna als besonders in der Genitoanalregion vorkommend beschrieben werden. Von den Geschwüren in den ersten beiden Fällen unterschied es sich wesentlich durch den weichen, mißfarbigen, einen üblen Fötor verbreitenden Belag, des Vorherrschen des gangränösen phagedänischen Charakters. Da dieser Fall mindestens die Wahrscheinlichkeit der ätiologischen Bedeutung der gefundenen Diphtheriebazillen nahe legt, oder wenigstens darauf hinweist, daß der eigentümliche Verlauf der Ulzeration mit durch die Wucherung der Diphtheriebazillen bedingt war, so sollte in ähnlichen Fällen außer nach den von Matzenauer und Róna beschriebenen Bazillen und fusiformen Bazillen auch stets kulturell nach Diphtheriebazillen geforscht werden. Die Wichtigkeit des Nachweises etwa vorhandener Diphtheriebazillen liegt auf der Hand. Natürlich muß deren Nachweis in Reinkultur und ihre Virulenzprüfung durch den Tierversuch gefordert werden.

Die Zahl der in den letzten Jahren bekannt gewordenen Fälle von Hautdiphtherie mit Nachweis Löfflerscher Diphtheriebazillen ist gering. Über die früheren Fälle bis 1900 ist von Leick kurz berichtet. Zu der Kategorie unserer Fälle 2 und 3 gehört der erste bakteriologisch als Hautdiphtherie sicher gestellte Fall Ernst Neissers. Es bestanden neben schwerer Schleimhautdiphtherie in der Ausdehnung von 10 zu 4 *cm* weißliche pseudomembranöse Beläge an der Rima ani bei einem 5 Jahre alten Knaben; ferner der Fall Schottmüllers: Aus einer zerkratzten Aknepustel bildete sich ein großes Geschwür. In der Mitte der rechten Inguinalfalte, sowohl ober- wie unterhalb des Ligamentum Poupartii bestand ein je etwa feigengroßer Defekt. Der Grund war mit grauweißlichen mißfarbenen Fetzen bedeckt. Fast im ganzen Verlauf der Schenkelbeuge und Umgebung war die Haut entzündlich gerötet, zum Teil der Epidermis beraubt und mit dünnen, grauweißlichen, membranösen Auflagerungen bedeckt. Es wurden Diphtheriebazillen auch nachgewiesen im gesunden Rachen des Kindes. Das Kind war schwer krank, blaß und elend, Fieber bestand nicht.

Ebenso gehört dahin der von A. W. K. Müller beschriebene, ein zehnjähriges Mädchen betreffende Fall. Hier bestanden neben Halsdiphtherie, Paronychie und diphtherischen Auflagerung und Ulzerationen der Vulva zu beiden Seiten der Nates an symmetrischen Stellen mehrere etwa linsengroße Substanzverluste, teils mit Krusten bedeckt, teils mit eitrigem, von geröteten Rändern umgebenem Grad. Es wurden Diphtheriebazillen in Reinkultur gezüchtet.

Ferner möchte ich noch erwähnen den Fall Hassensteins, wo ein Säugling an Stelle des Nabels ein kraterförmiges, speckig glänzendes Geschwür hatte. Fieber fehlte. Das Allgemeinbefinden war gut. Die Übertragung hatte nachweisbar durch eine Hebamme stattgefunden.

Endlich zwei von Schwab publizierte Fälle mit exaktem Diphtheriebazillennachweis und im ganzen subakutem Verlauf, bei denen jedoch die Hautaffektion die großen Labien nicht überschritt.

Eine neuere Arbeit von Adler über Hautdiphtherie war mir leider nur in einem kurzen Referat zugänglich.

Zur Bildung ähnlich charakterisierter diphtherischer Ulzerationen im Anschluß an Verwundungen kam es in Fällen Brunners und einem Falle von Abel, welche Fingerverletzungen betreffen, Scholtz führt einen Fall aus der Breslauer Hautklinik an, wo es nach Durchstechen eines Ohrläppchens zum Zwecke des Anbringens von Ohrringen zu einem diphtherischen Geschwür mit Defekt des Ohrläppchens kam. Diphtherie der Lidhaut beobachtete eine größere Zahl von Autoren. Hervorheben möchte ich einen Fall Uhthoffs, wo bei bestehender Diphtherie der Conjunctivae auch von der äußeren Haut, ca. 2 *cm* vom unteren Lidrand entfernt, von einer Stelle, wo dieselbe sich noch mit leichten Krusten und Borken bedeckt zeigte, Impfmaterial entnommen und in exakter Weise virulente Diphtheriebazillen nachgewiesen wurden. „Es zeigt also dieser Fall jedenfalls," wie Uhthoff sagt, „daß bei Conjunctivitis diphtheritica, wenn gleichzeitig Gesichtsekzem in der Umgebung des Auges besteht, die virulenten Bazillen auch auf der äußeren wunden Haut vegetieren können."

In den sonst beobachteten Affektionen der Haut, wo Diphtheriebazillen nachgewiesen wurden, handelte es sich um Infektionen tiefer Wunden, Abszesse und anderer subkutaner Infektionen. Hier kommt es nicht zur Bildung des typischen diphtherischen Belages, und diese Affektionen unterscheiden sich in keiner Weise von den Bildern, die durch andere Eiter-

erreger hervorgerufen werden können. Dahin gehören die beiden anderen Fälle Brunners, die Fälle Tavels u. a. m. Bei diesen uncharakteristischen Eiterungsprozessen wird es immer nur Sache des Zufalls sein, daß gelegentlich einmal Diphtheriebazillen nachgewiesen werden, und nur die naheliegende Möglichkeit einer Infektion von einem Diphtherieherd aus wird diese Untersuchung veranlassen.

Das Studium unserer 3 ersten Fälle lehrt, daß es möglich ist, bei einer gewissen Art von Hautulzerationen allein aus dem klinischen Bilde mit großer Wahrscheinlichkeit die Diagnose Hautdiphtherie zu stellen. Die unregelmäßige Form der Geschwüre, der diphtherische Belag, die Lokalisation bieten die Hauptanhaltspunkte dafür. In allen solchen Fällen soll versucht werden, durch Züchtung von Reinkulturen und Virulenzprüfungen die Diphtheriebazillen nachzuweisen. Bei Lokalisation in der Genitocrural- und Analgegend soll auch jedes für Hautdiphtherie nicht ganz typische Ulcus, das z. B. den Charakter des Ekthyma infantile oder den der Nosocomialgangrän trägt, auf Diphtheriebazillen untersucht werden. Nur so wird es möglich sein, frühzeitig in vielen Fällen eine ätiologische Therapie einzuleiten und durch Isolierung des Kranken den Krankheitsherd zu beschränken.

Zum Schluß ist es mir eine angenehme Pflicht, Herrn Oberarzt und Privatdozenten Dr. Zieler, derzeitigem stellvertretenden Direktor der Klinik, für die Überweisung dieser Arbeit und seine mannigfache Unterstützung bei Abfassung derselben meinen ergebensten Dank auszusprechen.

Literatur.

1. Neisser, Ernst. Ein Fall von Hautdiphtherie. Dtsch. med. Wochenschr. Nr. 27. p. 703.

2. Brunner, C. Über Wunddiphtherie. Berl. klin. Wochenschr. 1894. Nr. 23—24.

3. Brunner, C. Eine weitere Beobachtung von Wunddiphtherie Berl. klin. Wochenschr. 1894. Nr. 13.

4. Abel, R. Ein Fall von Wunddiphtherie und Nachweis von Diphtheriebazillen. Dtsch. med. Wochenschr. 1894. Nr. 26.

5. Schottmüller, H. Ein Fall von Wunddiphtherie etc. Dtsch. med. Wochenschr. 1895. Nr. 17.

6. Seitz J. Diphtheriebazillen in einem Panaritium. Korrespondenzbl. für schweizer Ärzte. 1899. Nr. 29. Zit. nach Baumgartens Jahresb.

7. Hassenstein, W. Ungewöhnliche Formen diphtherischer Erkrankungen übertragen durch eine Hebamme. Dtsch. med. Wochenschr. 1899. p. 406.

8. Müller, A. W. K. Über seltenere Lokalisationen der Diphtheriebazillen auf Haut und Schleimhaut. Dtsch. med. Wochenschr. 1899. Nr. 6.

9. Leick. Dtsch. med. Wochenschr. 1900. pag. 196.

10. Tavel. Über Wunddiphtherie. Dtsch. Zeitschr. für Chir. Bd. LX. pag. 460.

11. Steffens, P. Ein Fall von Lidgangrän mit Diphtheriebazillenbefund. Klin. Monatsh. f. Augenheilk. 1900. pag. 399.

12. Uhthoff, W. Ein weiterer Beitrag zur Conjunctivitis diphtheritica. Berl. klin. Wochenschr. 1894. Nr. 34.

13. Schwab, Th. 2 Fälle von ausgedehnten Ulzerationsprozessen an Mund und Genitalien, hervorgerufen durch Diphtheriebazillen. Arch. f. Derm. und Syphilis. Bd. LXVIII. pag. 101.

14. Matzenauer. Zur Kenntnis und Ätiologie des Hospitalbrandes. Arch. f. Derm. und Syphil. Bd. LV. pag. 67.

15. Rona, S. Nosocomialgangrän. Arch. f. Derm. und Syphilis. Bd. LXXI.

16. Scholtz, W. Die deutsche Klinik. 1905. Bd. X. II. Teil.

17. Baginsky. Diphtherie und diphther. Croup. Notnagels speziell. Pathol. u. Ther. Bd. I.

18. Caposi. Pathologie und Therapie der Hautkrankheiten.

19. Neisser, A. Krankheiten der Haut. In Ebstein Schwalbes Handb.

20. Adler. Über Hautdiphtherie im Kindesalter. Berl. klinische Wochenschr. 1904. Nr. 20/28 zit. nach Arch. f. Derm. und Syph. Band LXXVI. pag. 182.

21. Uffenheimer. Der Nachweis des Toxins im Blute des Diphtheriekranken. Münch. med. Wochenschr. 1906. Nr. 33.

Die Erklärung der Abbildungen auf Taf. VII ist dem Texte zu entnehmen.

Fig 1.

Fig 2.

Aus der dermatologischen Universitätsklinik zu Bern.
(Direktor: Prof. Dr. Jadassohn.)

Beiträge zur Kenntnis der Schwielen und Hühneraugen.

Von

Dr. **Bruno Sklarek**
(Berlin).

Von den Dermatosen, welche man jetzt gewöhnlich unter der Bezeichnung „Hyperkeratosen“ zusammenfaßt, haben die banalsten, die Calli und Clavi, die Aufmerksamkeit der wissenschaftlich arbeitenden Ärzte am wenigsten auf sich gelenkt — vielleicht darum, weil man ihre Ätiologie, ihre Pathogenese und ihre histologische Struktur ohne weiteres für verständlich hielt. Aber eine Durchsicht der Literatur zeigt doch, daß, wie bei vielen scheinbar ganz einfachen Fragen, so auch hier die Ansichten keineswegs geklärt sind und daß vor allem auch über die tatsächlichen Befunde noch Widersprüche vorhanden sind. Es schien daher der Mühe wert, dieses Gebiet einer erneuten Untersuchung zu unterziehen. Im folgenden will ich einige Punkte, welche sich mir bei einer freilich noch keineswegs vollständigen Bearbeitung der Schwielen und Hühneraugen ergeben haben, einer kurzen Besprechung unterziehen.

Das Material habe ich von Leichen des Berner pathologischen Instituts gewonnen. Für seine Überlassung bin ich Herrn Prof. Langhans zu größtem Dank verpflichtet. Auf eine klinische Schilderung der von mir untersuchten Fälle brauche ich nicht einzugehen. Sie entsprachen ganz dem, was man allgemein als Schwielen und Hühneraugen diagnostiziert. Die Hautstücke wurden immer von den Füßen genommen und

zwar die Schwielen gewöhnlich von der Gegend der Köpfchen der ersten Metatarsalknochen, die Hühneraugen von den Zehenrücken. Die Excision wurde im makroskopisch Gesunden vorgenommen.

Wie eingangs gesagt, werden Calli und Clavi zu den Hyperkeratosen gerechnet. Im strengen Sinne kann man unter Hyperkeratosen nur solche Affektionen verstehen, bei denen eine abnorm große Menge normaler oder wenigstens in allen wesentlichen Momenten normaler Hornschicht vorhanden ist.

Wenn man in aprioristischer Weise die Möglichkeiten zusammenstellt, wie Hyperkeratosen (in diesem Sinne) zu stande kommen können, so ergibt sich Folgendes.

Wenigstens an den meisten Hautstellen ist die normale Hornzelle ohne färbbaren Kern das Endstadium des Lebens der normalen Retezelle. Sie wird normalerweise nach einer — natürlich noch in gewissen Breiten schwankenden — Zeit abgestoßen.

Eine abnorm große Hornauflagerung kann demnach zu stande kommen:[1])

I. durch verminderte Abstoßung (bei gleichbleibender, vermehrter, aber auch verminderter Bildung von Hornzellen);

II. durch vermehrte Bildung von Epithelzellen und normaler Verhornung derselben (bei gleichbleibender, verminderter, aber auch bei vermehrter Abstoßung der Hornzellen);

III. durch vermehrte Verhornung der Epithelzellen (wobei Bildung und Abstoßung ebenfalls variiaren können).

Die verminderte Abstoßung wird wohl wesentlich durch gesteigerte Kohärenz bedingt sein. Diese ihrerseits kann durch mechanische, chemische, thermische Ursachen, aber auch durch eine „immanente" Eigenschaft der Epidermis verursacht sein.

Die vermehrte Bildung der Epithelzellen kann bedingt sein: durch unmittelbare Epithelläsionen („Epithel-Reize"), durch Hyperämie, resp. Entzündung, ebenfalls durch eine „immanente" Anlage, eventuell auch durch „trophische Einflüsse".

Die vermehrte Verhornung können wir uns hypothetisch ebenfalls durch verschiedene Einflüsse veranlaßt vorstellen;

---

[1]) A. Gassmann, Ichthyosis. Archiv für Derm. u. Syph. Ergänzungsheft 1904. pag. 188.

z. B. könnte, wie Ernst[1]) meint, die mangelnde Abstoßung eine Anhäufung des Nährmaterials zur Folge haben, wodurch abermals ein Anstoß zu einer vermehrten Bildung von Hornsubstanz gegeben werde — doch wissen wir von solchen Möglichkeiten noch viel weniger, als von allen anderen.

Die vermehrte Bildung von Epithelien kann stattfinden: ohne Akanthose, wenn der Zellvermehrung im Rete die Verhornung parallel geht; oder mit Akanthose, wenn die Verhornung nicht gleichen Schritt mit der Epithelhyperplasie hält; oder sogar mit einer Verschmälerung des Rete, wenn die Verhornung schneller vor sich geht, als der Epithelvermehrung entspricht, oder wenn das Rete mechanisch komprimiert wird.

Daß diese theoretisch konstruierten Möglichkeiten sich in der verschiedensten Weise kombinieren können und werden, ist selbstverständlich. Immerhin wird man bemüht sein müssen, den Anteil der einzelnen einfachen Vorgänge an jedem Krankheitsprozeß aufzudecken, um über seine Pathogenese ins Klare zu kommen.

Unbestritten ist wohl für die **Calli** (und für die Clavi), daß eine verminderte Abstoßung statt hat. Diese wird bedingt durch die vermehrte Kohärenz der obersten Hornschichten, und diese wieder wird bei den gewöhnlichen „Druckschwielen" (und nur von diesen, nicht von den chemisch, thermisch etc. bedingten Schwielen spreche ich hier) unzweifelhaft durch mechanische Momente hervorgerufen. Auf diese Weise kommt das zu stande, was Unna[2]) als „Schweißung" bezeichnet.

Mit der Konstatierung dieser „Hornstauung" ist aber die Übereinstimmung schon zu Ende. Denn für die Erklärung der gesamten Pathogenese der Schwielen stehen sich — bei Anerkennung der obigen Prämisse — soweit ich sehe, noch drei Ansichten gegenüber:

1. diejenige, welche sich z. B. bei Unna[3]) und Joseph[4]) findet, und nach der die obige Erklärung genügt — sie faßt

[1]) Zieglers Beitr. z. path. Anat. Bd. XXI. p. 438. — Virch. Arch. Bd. CXXX. — Arch. f. mikr. Anat. Bd. XLVII.

[2]) Histopathologie.

[3]) Histopathologie. — In früherer Zeit hat Unna Tyloma und Clavus zu denjenigen Anomalien gerechnet, bei denen die Affektion mit einer umschriebenen Epithelwucherung beginnt. (cf. Archiv für Derm. und Syph. 1888. p. 268.)

[4]) Lehrbuch. 3. Auflage. p. 169.

die Schwielen als reine Stauungskeratosen auf. Dabei läßt es Unna aber zweifelhaft, in welcher Weise die von ihm gefundene Akanthose und Papillenvergrößerung der von ihm sogenannten „chronisch entzündlichen“ oder „gereizten“ Schwielen zu stande kommt; denn er sagt nur, daß diese „wegen des Lastens der geschweißten Hornschicht“ eintritt — was doch aber auch nur ein mechanisches Moment wäre.

2. Andere nehmen an, daß die verminderte Abstoßung zur Erklärung der Schwielenbildung nicht genügt. Sie setzen voraus, daß eine stärkere Anbildung von Zellen notwendig ist — sie erklären diese durch den diskontinuierlichen Druck, welcher Anämie und dann Hyperämie bewirkt, wobei die letztere das Material und wohl auch den „Reiz“ zur Zellvermehrung beibringt. Diese Darstellung findet sich z. B. schon bei Cohnheim;[1]) sie gibt auch Neisser,[2]) welcher darum die Calli und Clavi zu den „Epithel-Hornschicht-Hypertrophien“ rechnet.

3. Kromayer[3]) hat die Auffassung ausgesprochen und zu begründen versucht, daß das Wesen der Hyperkeratosen in einer sklerotischen Bindegewebsveränderung der Cutis vasculosa liege, welche immer wieder eine verdickte Hornschicht bilde, so oft diese auch entfernt werde.

Wenn ich mich nach dem Beweismaterial für diese drei Anschauungen umsehe, so kann ich mich bei der dritten am kürzesten fassen. Die Annahme, daß eine Sklerose des Bindegewebes vorhanden sei, welche die Hyperkeratose bedinge, resp. wenigstens immer wieder veranlasse, wird histologisch, so weit ich die Literatur übersehe, nicht weiter gestützt. Auch bei Kromayer finden sich keine näheren Angaben über diese Sklerose. Klinisch führt er für seine Hypothese an, daß, wenn man die verdickte Hornschicht (beim Hühnerauge) so weit als möglich entferne und dann die operierte Stelle durch Wattepolsterung schütze, sich doch nach einigen Tagen oder Wochen wieder eine verdickte Hornschicht fände. Ob auf diese Weise der Druck wirklich vollständig genug ausgeschaltet und nicht

[1]) Vorlesungen über allgemeine Pathologie. 2. Aufl. I. p. 689.
[2]) Ebstein-Schwalbes Handbuch der praktischen Medizin.
[3]) Allgemeine Dermatologie.

vielmehr bloß zeitweise vermindert wird, scheint mir allerdings zweifelhaft. Wichtiger ist für den hier speziell besprochenen Gegenstand, nämlich für die Schwielen, die Behauptung, daß man bei Arbeitern während eines Krankenaufenthaltes die Schwielen wiederholt entfernen könne, daß sie aber trotz der Ruhe immer wiederkehren. Kromayer fügt dem noch eine Selbstbeobachtung hinzu: Die Schwielen, die er vom Geigespielen bekommen habe, seien trotz siebenjähriger Pause nicht ganz verschwunden.

Aber all das ist doch keineswegs unbestritten; es gibt auch erfahrene Beobachter, welche das Bestehenbleiben der Schwielen leugnen; so Dubreuilh,[1]) Janovsky,[2]) Brocq,[3]) Leloir und Vidal[4]) (für die Clavi), gelegentlich Morison[5]) u. a. Auch Jarisch[6]) meint, daß Kromayer mit seiner Behauptung zu weit gegangen wäre, wenngleich sie für eine Anzahl lange bestehender Fälle richtig sein könne.

Riegel[7]) aber sagt geradezu, daß der Clavus durch oft wiederholten Druck entsteht, anfänglich bei Aufhören des Druckes wieder verschwindet, später aber ein selbständiges Wachstum bekommt, so daß die Epithelmassen weiter wuchern, auch wenn der Patient beispielsweise monatelang im Bett liegt; und auch v. Düring[8]) bekennt sich zu der gleichen Auffassung. — Bei diesem Widerstreit der Meinungen kann ich mir ein eigenes Urteil über die klinische Frage nicht gestatten, da ich Material nach dieser Richtung nicht zur Verfügung habe. Die Wahrscheinlichkeit und einzelne mir mitgeteilte Beobachtungen sprechen dafür, daß beide Parteien recht haben können.

Gibt man aber auch die Möglichkeit dieses Fortbestehens zu, so ist damit allein die Bedeutung der Bindegewebssklerose für die Hyperkeratose keineswegs bewiesen. Es könnten ja

---

[1]) Pratique dermatolog. „Durillon". — Précis. p. 380.
[2]) Mračeks Handbuch III. p. 122.
[3]) Traité élémentaire. 1906. II. p. 708.
[4]) Symptomatologie und Histologie der Hautkrankheiten.
[5]) Journal of cut. and gen.-ur. dis. 1886.
[6]) Hautkrankheiten (Nothnagel).
[7]) Königs allgemeine Chirurgie. 1889. p. 566.
[8]) Deutsche Klinik. Bd. X. p. 392.

die Epithelzellen selbst so beeinflußt worden sein, daß sie immer weiter auch nach Wegfall der Ursache eine dichtere Hornschicht bilden oder sich reichlicher vermehren. Man muß das Gleiche z. B. bei den Pigmentierungen annehmen, welche bei einzelnen Individuen fortbestehen können, auch wenn sie durch eine äußere Ursache bedingt waren. Es müssen dann die Epithelzellen ihr ursprüngliches Verhalten zum Pigmentstoffwechsel (um es ganz unpräjudizierlich auszudrücken) geändert haben. Auf eine andere Erklärungsmöglichkeit werde ich noch weiterhin zu sprechen kommen. Vor allem aber ist es sehr schwer, die Sklerose des Bindegewebes histologisch zu beweisen. Mir wenigstens ist das an meinen zahlreichen Präparaten von Calli nicht gelungen. Weder bei Färbung nach van Gieson noch auf Elastin waren irgendwie wesentliche Differenzen in der Struktur des kollagenen und elastischen[1]) Gewebes (abgesehen von dem weiterhin zu erwähnenden Kernreichtum und der Gefäßdilatation, die aber doch nicht als Sklerose gelten können) zwischen Peripherie und Zentrum der Schwielen zu konstatieren. Ich kann natürlich nicht leugnen, daß bei besonders hochgradigen Schwielen doch Verdichtungen im Bindegewebe vorkommen. Lange bestehende Schwielen aber habe ich genug untersucht, da ich doch Schwielen auch älterer Menschen zur Verfügung hatte.

Ich kann also den Befund Kromayers nicht bestätigen — aber auch wenn er zu konstatieren wäre, müßte erst bewiesen werden, daß die Hyperkeratose eine Folgeerscheinung der Sklerose sei.

Viel schwieriger ist die Diskussion der ersten und der zweiten Anschauung. Wie aus den einleitenden Bemerkungen hervorgeht, könnte eine vermehrte Bildung von Epithelzellen und demnach auch von Hornlamellen einmal aus einer Verdickung des Rete, resp. aus einer Verbreiterung oder Verlängerung der Epithelzapfen erschlossen werden.

Bei den Autoren, welche sich mit dieser Frage beschäftigt haben, finden sich verschiedene Angaben. So spricht z. B. Neisser (l. c.) von einer Hypertrophie des Rete, Dubreuilh nennt die Stachelschicht

[1]) Auch Du Mesnil (Archiv für Derm. und Syph. 1893) betont, daß das letztere normal ist.

einmal[1]) verdickt, ein anderes Mal[2]) sagt er, daß „la couche épineuse est tassée, comme écrasée par la pression"; und er nennt alle Lagen der Epidermis hypertrophisch; nur das Stratum spinosum bleibe infolge der schnelleren Verhornung vermindert. Unna (l. c.) gibt an, daß die Stachelschicht fast stets der gesunden Nachbarschaft gegenüber abgeflacht, ja daß das Leistennetz oft bis zur Fläche ausgeglichen sei. Nur bei den „gereizten" Schwielen fand Unna eine Verbreiterung des Stratum spinosum (infolge des „lastenden Druckes"). Die Grenzlinie zwischen Cutis und Epithel wird von Dubreuilh und von Unna flachwellig, die Papillen im Zentrum weniger hoch als an der Peripherie genannt und Unna betont noch, daß der Papillarkörper keineswegs im Anfang der Schwielenbildung hypertrophisch sei; nur bei den gereizten Schwielen würden längere Papillen abgefurcht und divergierten nach außen.

Bei den von mir untersuchten Schwielen war von einer Verbreiterung des Rete im Zentrum und in der eigentlich schwieligen Partie oft nicht die Rede, gelegentlich war Abflachung und Verdünnung unleugbar. Eine manchmal deutliche Rete-Hyperplasie am Rande kann natürlich nicht ohne weiteres als Anfangsstadium der Schwielen gedeutet werden. Denn diese sind ja nicht zentrifugal fortschreitende Prozesse, sondern sie werden von vornherein in einer bestimmten, dem Druck- resp. Reibungs- oder Verschiebungsgebiet entsprechenden Größe angelegt. Rete-Hyperplasien am Rande brauchen also nicht als Anfangsstadien, resp. als geringer ausgebildete Schwielen, sondern können auch als der eigentlichen Schwielenbildung konsekutive Anomalien (durch Hyperämie auf Grund einer Art Fremdkörperwirkung etc.) gedeutet werden. — In anderen meiner Fälle schien auch im Zentrum der Schwielen eine leichte Rete-Verbreiterung vorhanden zu sein; dabei waren aber die Papillen abgeflacht, so daß man nicht den sicheren Eindruck einer wirklichen Vermehrung der Retezellen bekam. In noch anderen Fällen aber war eine Akanthose mit langen, durch hohe Papillen abgefurchten Retezapfen bald im Zentrum, bald in unregelmäßiger Verteilung über die Schwiele vorhanden.

In den letzterwähnten Fällen ist es unzweifelhaft, daß eine vermehrte Epithelzellbildung wenigstens zeitweise vorhanden sein muß. Eine solche ist aber, wie sich aus den eingangs gegebenen Erörterungen ergibt, auch in allen anderen

[1]) Prat. dermatol.

[2]) Internat. Derm. Kongreß. London. p. 130.

Fällen nicht auszuschließen. Es könnte z. B. im Anfang der Schwielenbildung eine vermehrte Bildung und Retention und Akanthose stattfinden, im weiteren Verlauf könnte die letztere aber durch den Druck der retinierten Hornmassen unterdrückt werden; es könnte aber auch zuerst nur Retention und erst später bei Zunahme des Druckes (durch die Retention) Akanthose eintreten. Daß die letztere trotz des „lastenden Druckes" starker Hornmassen vorhanden sein kann, geht aus manchen meiner Präparate hervor. Der Druck der Schwielenmassen genügt vielleicht nicht, um den Wachstumsdruck sich vermehrender Zellen zu überwinden, wenn er nicht, wie bei den Clavi, einen starken Gegendruck findet.

Sehr wichtig für die Beurteilung aller dieser Verhältnisse wäre eine systematische Untersuchung der Epithelmitosen in den verschiedenen Stadien der Schwielenbildung. Aber eine solche stößt aus natürlichen Gründen auf große Schwierigkeiten. Einmal ist das von Leichen entnommene Material wegen der schlechten Konservierung für solche Untersuchungen ungünstig. Dann aber sind ja die Füße der im Spital doch meist nach längerem Krankenlager Verstorbenen den Schwielen bildenden und unterhaltenden Ursachen in der letzten Zeit des Lebens entzogen gewesen; die Schwielen könnten also in einen Ruhezustand gekommen sein. (Da Biopsien zum Zweck der Schwielenuntersuchung schwer vorzunehmen sind, müßte man versuchen frisches Material von bei Unglücksfällen Verstorbenen zu erhalten.)

Trotz dieser aprioristisch vorauszusetzenden Schwierigkeiten habe ich eine Anzahl meiner Präparate auf Mitosen untersucht. Ich habe in manchen keine, in anderen spärliche, in noch anderen aber etwas reichlichere typische Mitosen besonders in den basalen Schichten gefunden. Ich muß wegen der eben dargelegten Unzulänglichkeit des Materials darauf verzichten, Vergleiche zu ziehen zwischen der Zahl der Mitosen und der Form der Schwielen. Ich möchte vielmehr nur die — bisher, so weit ich sehe, nicht erwähnte — Tatsache des Vorkommens von mehr oder weniger reichlichen Mitosen in manchen sonst typischen Schwielen verwerten. Es scheint mir aus diesem Befund allein schon hervorzugehen, daß zum mindesten für diese

Schwielen die Annahme einer reinen Stauungskeratose nicht statthaft ist. Das Fehlen von Mitosen kann aus den angeführten Gründen natürlich nicht für diese Annnahme angeführt werden. Wollte man sagen, daß die Mitosen sich nur in den „gereizten" Schwielen Unnas finden, so hätte auch dieser Einwand keinen besonderen Wert, weil sich aus der Darstellung Unnas ein wesentlicher Unterschied zwischen diesen und den gewöhnlichen Schwielen weder in Bezug auf die Klinik noch in Bezug auf die Pathogenese ergibt.

Auf Grund des bisher benutzten Schwielenmaterials läßt sich meines Erachtens die Frage kaum diskutieren, in welchem zeitlichen und quantitativen Verhältnis die ja ganz unzweifelhafte Hyperkeratose durch Hornstauung und die durch gesteigerte Vermehrung der Retezellen bei der Schwielenbildung zu einander stehen.

Manche Autoren äußern sich auch in dieser Beziehung recht bestimmt. So sagen Ehrmann und Fick[1]), daß die Verbreiterung der Hornschicht nicht so sehr durch Überproduktion, als vielmehr durch festes Zusammenhalten und mithin mangelhafte Abstoßung der in normaler Weise produzierten Hornzellen zu stande kommt. Török[2]) betont, daß „die Volumszunahme (bei Calli und Clavi) nicht bloß das Resultat einer vermehrten Proliferation, sondern noch vielmehr einer Aufstauung der Hornschicht ist"; und „beim Callus und Clavus kann durch die klinische Beobachtung bloß die Verdickung der Hornschicht nachgewiesen werden; doch sind hyperplastische Vorgänge auch in der Malpighischen Schicht zugegen." Aber es geht aus diesen Urteilen nicht hervor, auf welche tatsächlichen Befunde sie begründet sind.

Dagegen ist einer Diskussion, wenn auch kaum einer Entscheidung, die Frage zugänglich, wodurch die gesteigerte Proliferation der Retezellen, die nach meinen Befunden tatsächlich besteht, zu erklären ist.

Nach dem von Cohnheim und Neisser (s. ob.) angenommenen Modus der Schwielenbildung spielt der Wechsel zwischen Anämie und Hyperämie durch diskontinuierlichen Druck die Hauptrolle. So unbestreitbar das Vorhandensein dieses Wechsels ist (gelegentliche Bemerkungen über einen konstanten Druck, welcher zur Schwielenbildung führen soll, bedürfen wohl kaum einer Widerlegung), so wenig kann man aus ihm allein mit Bestimmtheit auf eine verstärkte Vermehrung der Epithelien schließen. Cohnheim betont, daß es im

[1]) Kompendium der speziellen Histopathologie. Wien 1906.

[2]) Spezielle Diagnostik der Hautkrankheiten. Wien 1906. p. 220.

Gegensatz zu den „Arbeitsorganen", bei denen Arbeitskongestion und Hypertrophie in einem nach ihm untrennbaren Zusammenhang stehen, „bei allen übrigen Geweben, deren Funktion eine eigentliche Arbeit nicht ist, auch keine Arbeitskongestion und damit keine darauf beruhende Hypertrophie" geben kann. „Um so häufiger sind bei diesen die Hypertrophien infolge von anderweit bedingten Hyperämien".

Als Belege für diese führt Cohnheim in erster Linie die Calli und Clavi an, bei denen doch aber die Hypertrophie durch aktive Vermehrung der Zellen noch zu beweisen war, während die Hyperkeratose durch „Hornstauung" unzweifelhaft ist. Und dann kommen bei Cohnheim noch die Versuche, nach welchen ein vom Bein auf den Kamm des Hahns überpflanzter Sporn eine bedeutende Vergrößerung erfährt, und das exzessive Wachstum von Haaren und Nägeln bei großen gefäßreichen Geschwülsten der Extremitäten und die Entzündungen. Wenn wir die letzteren vorerst beiseite lassen, so müssen wir sagen, daß dieses Beweismaterial sehr gering ist. Bei den Versuchen mit dem Hahnensporn ist die Bedeutung der gesteigerten Durchblutung nicht erwiesen, da die Entwicklung jedes Körperteiles das Produkt der ihm immanenten Wachstumstendenz und der seinem Wachstum entgegenstehenden Hemmungen von seiten der benachbarten Teile, dieses Verhältnis aber in den angeführten Versuchen geändert ist. Bei den teleangiektatischen Geschwülsten handelt es sich meist um naevusartige Bildungen, bei welchen der „Riesenwuchs" auch der epidermoidalen Gebilde unmittelbar auf die kongenitale Anlage bezogen werden kann. Eine Umschau auf dem Gebiete der Dermatologie zeigt jedenfalls, daß die Fälle, in denen durch einfache Hyperämie — ohne Entzündung — Epithel-Hypertrophie zu stande kommt, sehr spärlich und dubiös sind. Diejenigen Erkrankungen, in denen auf Grund von vasomotorischen Störungen selbst oft wiederholte Hyperämien auftreten, führen weder zu Schuppung noch zu Epithelverdickung (z. B. Erythromelalgie). Und von all den chronischen Stauungen (ohne Entzündung), Angiomen und Teleangiektasien ist es, soweit ich sehe, einzig das Angiokeratom, bei dem eine Hyperkeratose über der Gefäßerweiterung vorhanden ist — hier müssen noch eigentümliche Verhältnisse eine Rolle spielen, welche diesen Unterschied gegenüber den anderen Angiomen bedingen (Stauung, Entzündung?). Die ichthyosiformen Veränderungen an den Unterschenkeln mit Ulcera cruris, chronischen Ekzemen, Elephantiasis sind hier nicht zu verwerten, weil bei ihnen entzündliche Erscheinungen kaum je mit Sicherheit auszuschließen sind.

Aus diesen Darlegungen soll sich vorerst nur ergeben, daß wir nicht ohne weiteres das Recht haben, aus dem tatsächlich vorhandenen Wechsel von Anämie und Hyperämie einen Schluß auf die Bedeutung der letzteren für die Epithelproliferation bei den Calli zu ziehen.

Wie wenig übrigens die Cohnheimsche Auffassung bei den Pathologen durchgedrungen ist, geht aus einer Bemerkung Ribberts[1]) hervor, der geradezu sagt: Im allgemeinen wird angenommen, daß ein verstärkter Blutgehalt überhaupt niemals wachstumsauslösend wirkt.

Die Frage, wie weit Hyperämie zur Proliferation epithelialer Gebilde führen kann, wird neuerdings speziell von Bier[2]) eingehend erörtert. Bier erklärt ganz allgemein, daß „die Hyperämie aktive wie passive zweifellos zum lebhaften Wachstum der deckenden epithelialen Gebilde führt". Als Beweise dafür erwähnt er für die Haut: das stärkere Wachstum der Haare und Nägel im Sommer (stärkere Durchblutung der Haut) und bei „allerlei chronischen Hyperämien", in der Nähe chronischer Geschwüre (auch Epithelverdickung), bei Phlogosin-Einspritzung (Leber) [Entzündung nicht ausgeschlossen!], vermehrtes Wachstum bei Stauungstherapie. An einer späteren Stelle (p. 202) betont Bier selbst: „so zahlreich die Beobachtungen über den hypertrophierenden Einfluß der passiven Hyperämie sind, so spärlich sind sie über den der aktiven", und weiter hebt er eine Anzahl von „Erfahrungen des täglichen Lebens" hervor, welche gegen die hypertrophierende Wirkung der arteriellen Hyperämie unter natürlichen Verhältnissen sprechen. Wenngleich er also auch die „Möglichkeit einer passiven Ernährung durch Hyperämie" für die Deckepithelien und das Stützgewebe zugibt, so scheint er doch zum mindesten der aktiven Hyperämie keine große Bedeutung beizumessen.

Auf Grund aller dieser Erwägungen werden wir jetzt, da wir an der Tatsache der vermehrten Proliferation der Retezellen nicht mehr zweifeln können, fragen müssen, ob diese auf eine aktive Hyperämie oder nicht vielmehr auf eine passive zurückzuführen ist. Denn daß auch die Bedingungen zu lokaler Stauung bei den Schwielen gegeben sein können, erscheint mir kaum zweifelhaft. Durch einen bestimmten Druck kann sehr wohl eine Kompression der Venen eintreten, während die Arterien noch nicht beeinflußt werden. Dann müßte also eine Stauung erfolgen. Nur mit Vorsicht möchte ich für diese Anschauung die Tatsache verwerten, daß in meinen Präparaten von Schwielen die Gefäße besonders (aber nicht ausschließlich) des Papillarkörpers oft weit und mit Blut gefüllt waren (was bei den Clavi noch viel mehr hervortritt — s. u.); das der Leiche entnommene Material ist für die Beurteilung dieser

[1]) Allgemeine Pathologie 1905. p. 316. Ribbert fügt allerdings als seine Meinung hinzu, daß man dabei die mechanische Wirkung der Hyperämie nicht beachtet, welche in einer „Veränderung der inneren Spannungsverhältnisse der Gewebe beruht".

[2]) Hyperämie als Heilmittel. II. Aufl. p. 192.

Verhältnisse natürlich nicht maßgebend, doch sind die Befunde zu häufig und auffallend, um als bloße Zufälligkeiten gedeutet zu werden.

Die Annahme, daß die Proliferation der Retezellen auf Stauung zurückzuführen ist, würde uns auch in einem gewissen Umfang verständlich machen, warum wir diese Proliferation in unseren Präparaten nachweisen konnten, trotzdem doch, wie bereits hervorgehoben, die Ursache zur Schwielenbildung bei den Trägern der von mir untersuchten Schwielen kürzere oder längere Zeit vor deren Entnahme weggefallen war. Denn die Stauung kann sehr wohl, nachdem einmal die Kompression der Venen und die Erweiterung der papillaren Gefäße stattgefunden hat, ein mehr stabiler Zustand werden. Ja man könnte daran denken, daß das oben besprochene Bestehenbleiben der Schwiele nach Wegfall der Ursache auf diese Weise zu erklären wäre.

Sehr viel einfacher wäre diese ganze Erörterung gewesen, wenn bei der Schwielenbildung unzweifelhafte entzündliche Erscheinungen in der Cutis nachzuweisen wären. Denn wir wissen ja, wie schnell und prompt das Rete auf kutane Entzündung mit Proliferation reagiert.

Unna spricht nur bei seinen „gereizten" Schwielen von einer Dilatation der oberflächlichen Kapillaren und einer Vermehrung der Spindelzellen der Papillen, vornehmlich um die Papillargefäße. Ihm scheint nur der letzterwähnte Umstand für „eine Entzündung schwächsten Grades" zu sprechen; denn Akanthose und Papillenvergrößerung „sind nicht mit Bestimmtheit als solche zu erkennen, da sie auch die Folge normaler Epithelproliferation bei gestauter Hornschicht oder endlich Zeichen einer unentzündlichen Akanthose sein können". Wie aber diese normale oder unentzündliche Akanthose zu stande kommen könne, sagt er nicht.

Ehrmann und Fick (l. c.) scheinen vorauszusetzen, daß bei den Schwielen oft Entzündung vorhanden ist, sprechen aber nicht von eigenen Untersuchungen.

Ich selbst habe das einzige, histologisch unzweifelhafte Zeichen der Entzündung, Extravasation von Leukocyten in Cutis und Epithel und ebenso Plasmazellen so gut wie immer vermißt. Das fast regelmäßige Fehlen parakeratotischer Erscheinungen (s. u.), die bei oberflächlichen kutanen Entzündungen so häufig sind, spricht ebenfalls gegen die Annahme

einer solchen. Auch meine Befunde beschränken sich auf die erwähnte Gefäßdilatation und auf eine bald mehr bald weniger ausgesprochene Vermehrung der Bindegewebszellen besonders, aber nicht nur im Papillarkörper. Nach meinem Dafürhalten reicht das zur Statuierung einer Entzündung im gewöhnlichen Sinne des Wortes nicht aus. Auch die Vermehrung der Bindegewebszellen kann hypothetisch durch die (passive?) Hyperämie erklärt werden.

Inbezug auf das Verhalten der Cutis habe ich dem Gesagten nur noch hinzufügen, daß in einzelnen Fällen auch Erweiterungen der Lymphgefäße selbst in den tieferen Schichten der Cutis vorhanden waren — in einem Falle sogar bis zu einem lymphangiektatischen Aussehen mit leichter Proliferation der Endothelien, daß Verdickungen der Blutgefäßwände gelegentlich deutlich waren, und daß auch die Subcutis keineswegs immer normal war — zum Studium ihrer Veränderungen aber reichte mein Material nicht aus.

Eine weitere Frage, welche noch nicht definitiv erledigt ist, ist die: ob die Calli in dem eingangs erörterten Sinne als echte und reine Hyperkeratosen zu bezeichnen sind. Darüber kann nur eine genauere Untersuchung der Hornschicht inkl. des Stratum granulosum und lucidum Aufklärung geben.

Die Hornschicht ist nach Unna in der Endschicht verdickt und verdichtet, die Mittelschicht mehr oder minder verbreitert, die Endschicht hat er kernlos, in der Mittelschicht hat er mit Orcein- und Fuchsinfärbung und Creosotentfärbung die unsichtbar gewordenen Kernreste wieder deutlich hervortretend gefunden.

Kaposi[1]) gibt an, daß die Kerne in den tieferen Lagen noch deutlich erkennbar sind. Dubreuilh aber sagt, daß die Hornschicht normal (also auch frei von färbbaren Kernen) sei.

Diesem letzteren Urteil muß ich mich anschließen. Ich habe in unzweifelhaften Schwielen färbbare Kerne in größerer Zahl fast nie (höchstens vereinzelt in pyknotischer Form dicht über dem Stratum granulosum) — auch nicht mit den obenerwähnten Methoden Unnas — gesehen, wohl dagegen in solchen Fällen, in denen es sich nach der Gestalt der Horneinlagerung schon um Übergänge zu Hühneraugen handelte (s. u.).

[1]) Vorlesungen.

Die sonstigen tinktoriellen Verhältnisse der Hornschicht habe ich nicht eingehend studiert. Differenzen, wie sie sich in den Angaben z. B. über das Pikrokarmin bei Leloir und Vidal, Dubreuilh und Unna finden, haben bei der sehr verschiedenen Beschaffenheit dieses Farbstoffes und bei der verschiedenen Färbungsdauer, von deren Einfluß ich mich überzeugt habe, wohl kaum eine Bedeutung. Sehr große Unregelmäßigkeiten in der Färbbarkeit der verschiedenen Partien sind mir bei manchen Methoden aufgefallen; aber sie schienen mir so variabel, daß ich auf ihr eingehenderes Studium verzichtete.

Über das Stratum lucidum finde ich bei Dubreuilh die Bemerkung, daß es fehlt und in die ganze Hornschicht diffundiert zu sein scheint. Ich habe mich zu seinem Nachweis der Dreysel-Opplerschen Methode[1]) und des Kongorots bedient.

Auch die erstere hat mir nach manchen Fehlversuchen positive Resultate ergeben — ich betone das speziell, weil Weidenreich[2]) angibt, daß er mit ihr Eleidintropfen nicht habe nachweisen können.

Ich habe mich genau an die von Dreysel und Oppler angegebene Vorschrift gehalten, die Stücke nur 2—3 Tage in Alkohol gehärtet, 1 Tag in Alkoholäther und, da der ganze Einbettungsprozeß nur ein kurzer sein soll, auch nur 1 Tag in dünnem Zelloidin gelassen, dann in dickes Zelloidin übertragen und sofort eingebettet. Die Fehlerquelle bei Weidenreich liegt wohl darin, daß er seine Stücke zu lange — er gibt selbst an, bis 8 Tage — in Zelloidin gelassen hat. Daß die von Dreysel-Oppler angegebene Einbettung der färberischen Darstellung der Eleidintropfen nichts schadet, beweist wohl der Umstand, daß in Schnitten, welche von auf diese Weise eingebetteten Stücken stammten, ich auch mit Kongorot das Eleidin in Tropfenform habe färben können. Ob die Frische der Leiche, von der die zu untersuchenden Hautstücke entnommen werden, in irgend welcher Beziehung zur Färbung des Eleidins steht, wie Weidenreich meint, darüber kann ich zur Zeit nichts bestimmtes aussagen.

Ich habe in den Schwielen (ähnlich wie Dubreuilh) das Eleidin in der Oehlschen Schicht innerhalb der Schwiele nicht oder in abnorm geringer Menge nachweisen können, und zwar hörte es da allmählich auf, wo die Hyperkeratose begann. Wenn aber Dubreuilh (Prat. derm.) meint, daß das Eleidin in die ganze Hornschicht diffundiert ist, so entspricht das insofern nicht den Tatsachen, als man nicht in der ganzen Hornschicht, sondern nur in ihrer mittleren Schicht

[1]) Arch. für Derm. u. Syph. Bd. XXX.
[2]) Arch. für mikr. Anat. Bd. LVII.

„eine verhältnismäßige breite Eleidinlage findet, deren Oberfläche sich mit zahlreichen kleineren und größeren Tröpfchen wie besäet erweist", was Weidenreich auch an normaler Haut konstatiert hat.

Nach ihm unterscheiden sich diese Tröpfchen von denen des Stratum lucidum dadurch, daß sie im allgemeinen etwas kleiner sind und eine große Neigung besitzen, sich zu perlschnurartigen Ketten aneinanderzulegen, ohne daß jedoch auch hier eine solche Reihe die Länge einer Zelle überschreitet. Daneben bestehen noch Verschiedenheiten in der Dichte ihrer Anordnung und ihrer Färbbarkeit. Der Raum, auf dem sich hier die Tropfen finden, umfaßt etwa 10 Zellreihen; nur sind sie über dieses Gebiet ziemlich zerstreut und liegen nicht so reichlich und nahe beisammen, wie im Stratum lucidum; auch nehmen sie den Farbstoff weniger leicht an und färben sich nicht so intensiv; dagegen fällt die ganze Schicht schon bei schwacher Vergrößerung durch ihre stärkere Färbung auf, wodurch sie sich von den Nachbarlagen unterscheidet. Die Grenzen gegen diese sind, wenn auch nicht scharf, so doch immerhin deutlich genug abgesetzt; sowohl nach außen als nach innen bleiben die Tropfen im wesentlichen auf eine bestimmte Zone beschränkt. (Diese hat Weidenreich als Zone C, das Stratum lucidum als Zone A bezeichnet.) Nach innen folgt eine Lage von ca. 5—6 Zellreihen, die vereinzelte Tröpfchen aufweist (Zone B), nach außen folgt die peripherste Schicht, in der sich keine Tropfen mehr finden (Zone D).

Daß es sich um nicht Verschleppung des Eleidins handelt, dafür macht Weidenreich den Umstand geltend, daß auch bei der Messerführung von der Peripherie nach der Cutis zu das Bild dasselbe ist, und die Tropfen in der Mitte der Hornschicht auf eine bestimmte Zone beschränkt bleiben.

Differenzen inbezug auf diese Tröpfchen, für welche Weidenreich den Namen „Pareleidin" vorgeschlagen hat, fand er insofern, als sie bei einigen Individuen in der Zone C in reichlichen Mengen, bei anderen spärlicher oder auch nur in Spuren nachgewiesen werden konnten. Dieser wechselnde Pareleidingehalt stand in einem gewissen Verhältnis zur Menge des im Stratum lucidum vorhandenen Eleidins. Fand Weidenreich hier viele Tropfen, so war auch eine größere Menge von Pareleidin vorhanden, fand er dagegen wenig oder kein Eleidin, so fehlte auch das Pareleidin.

Anders verhält es sich jedoch nach meinen Befunden bei der Schwiele. Selbst im Zentrum derselben, wo das Eleidin fehlte, war die Pareleidinschicht deutlich nachweisbar, und zwar am schönsten mit der Dreysel-Opplerschen Färbung.

Das Stratum granulosum hat Unna verdickt gefunden und auch Dubreuilh glaubt, daß es bei den Schwielen verdickt sei, jedoch so, daß zwar mehr Zellen mit Keratohyalin vorhanden seien, diese aber nicht so dicht zusammenlägen als normal, und daß es sich auch nicht um eine reelle Vermehrung des Keratohyalins handle, sondern daß jede Zelle weniger Keratohyalin als normalerweise enthalte. Ich selbst habe gefunden, daß Dubreuilh, was das dichte Zusammenliegen der einzelnen Körnerzellen und ihren Keratohyalingehalt anlangt, recht hat; eine wesentliche Verdickung des Stratum granulosum aber habe ich keineswegs auch nur einigermaßen häufig nachweisen können.

Auch die von Ernst (l. c.) zum Studium der Verhornung mit großem Erfolg angewendete Gramsche Methode habe ich versucht, aber für meine Zwecke brauchbare Resultate nicht erhalten, weil ich ebenso wie Mac Leod[1]) (und zum Teil auch Marcuse)[2]) die Keratingranula über die ganze Hornschicht in wenn auch oft unregelmäßiger Weise verbreitet fand.

Überblicke ich zum Schluß die Veränderungen, welche sich bei der Untersuchung der Calli ergeben haben, so komme ich zu der Annahme, daß es sich um eine Hyperkeratose durch Hornretention und Zellproliferation auf Grund von (vielleicht passiver) Hyperämie ohne nachweisbare Entzündung handelt. Die Hyperkeratose können wir als eine im oben erörterten Sinne echte oder reine bezeichnen, da eigentlich nur eine Abweichung von der Norm vorliegt — nämlich die Verminderung resp. das Schwinden des Eleidins. Unsere Kenntnisse über die Bedeutung dieses Stoffes für die Verhornung sind zu gering, als daß wir aus einer solchen isolierten Tatsache einen Schluß ziehen könten. Wie Dreysel und Oppler (l. c.) nachgewiesen haben, fehlt das Eleidin an solchen Stellen, an denen Hornzellen mit färbbaren Kernen vorhanden sind, und zwar in anscheinend noch regelmäßigerer Weise als das Keratohyalin. Beim Callus haben wir Erhaltenbleiben des Keratohyalins, Fehlen des Eleidins bei Fehlen der färbbaren Hornkerne. In diesem Falle scheint aber die Verminderung des Eleidins nicht mit einer weiteren Störung im Verhornungsprozeß verknüpft zu sein.

[1]) Mon. f. prakt. Dermat. Bd. XXVIII, p. 1.

[2]) Untersuchung über pathologische Verhornung. Diss. Berlin 1897.

Ob dafür nur mechanische Gründe maßgebend sind (das Eleidin ist ja eine ölige Substanz und könnte durch den Druck nach den Seiten gepreßt sein) muß ich dahingestellt sein lassen. Und ebenso kann ich hier nur auf den auffallenden Umstand hinweisen, daß die von Weidenreich Pareleidin genannte, bisher sonst noch fast garnicht studierte Substanz sich auch an solchen Stellen in der Hornschicht fand, an denen das Eleidin im Stratum lucidum fehlte.

Von den gewöhnlichen Schwielen, bei denen die hyperkeratotischen Massen etwa die Form einer die Umgebung leicht überragenden und sich leicht gegen die Tiefe vorwölbenden Linie haben, werden die **Hühneraugen** abgesondert. Wenn wir die Gründe präzisieren sollen, warum sich bei diesen die Hornmasse in Form eines Nagels oder Kegels in die Tiefe erstreckt, so werden wir in Übereinstimmung mit mehreren Autoren (z. B. F. Hebra, Lesser, Rindfleisch) die stärkere Wölbung der Knochenvorsprünge, über denen sich die Hühneraugen bilden, in erster Linie berücksichtigen müssen. Die bei Druck und Reibung über diesen entstehenden circumscripten und kleinen Hornschichtverdickungen können nicht wie die Schwielen in größerer Breite ausweichen; sie werden darum immer mehr in die Tiefe eingedrückt; der Gegendruck der stark gewölbten Knochenvorsprünge, z. B. der Capitula, ist ein stärkerer; je mehr die Hornmasse zunimmt, um so intensiver wird auch der Druck; die neu sich bildenden Hornmassen werden immer mehr zusammengeschweißt und so entsteht die nagelartige Horneinsenkung an der Stelle des stärksten Druckes.[1])

Bei dieser Entstehungsart der Clavi ist es natürlich, daß Übergangsbilder zu den Calli existieren. Solche habe

---

[1]) Von einem im eigentlichen Sinne konstanten Druck (cf. z. B. Paschkis, Kosmetik, Wien 1893, p. 76, Kreibich, Hautkrankheiten, p. 342) ist auch beim Clavus nicht wohl die Rede. Denn während der Ruhe am Tage und vor allem in der Nacht findet doch im allgemeinen eine Entlastung statt. Freilich kann die Kontinuität der Hornschicht an der Oberfläche eine dauernde Spannung erzeugen, so daß selbst in der Nacht ein Druck zu stande kommt — daher wirkt wohl das Beschneiden auch der Hühneraugen für die Nacht schmerzstillend, welche gelegentlich selbst in der Ruhe schmerzen.

ich, sowohl was die Form, als auch was die histologischen Veränderungen (färbbare Kerne in der Hornschicht, s. u.) angeht, gelegentlich gefunden.

Die Konfiguration der Clavi im ganzen wird übereinstimmend geschildert. Die Abplattung des Rete und des Papillarkörpers im Zentrum sind immer nachzuweisen, wenn auch manchmal, wie schon G. Simon[1]) betont hat, auch in den mittleren Partien noch einzelne Papillen zu konstatieren sind. In der Peripherie des Clavus finde ich oft, wie die meisten Autoren, eine Akanthose mit Verlängerung der Retezapfen in sehr wechselndem Umfange. Von dem Rete im Zentrum sagt Dubreuilh, daß es auf 4—5 Reihen, Neisser, daß es auf einen schmalen Streifen reduziert sei; Unna betont, daß die Grenze zwischen den untersten Hornzellen und den Stachelzellen nicht mehr nachweisbar werden kann. Auch in einzelnen meiner Präparate schien die gleich zu erwähnende Parakeratose bis an die Cutis heranzureichen; in anderen aber war das Rete noch recht gut ausgebildet.

Daß die Cutis durch das Hühnerauge durchbrochen werden könne, ist seit Rayer oft behauptet worden (z. B. Lesser,[2]) Hyde und Montgomery,[3]) Wolff,[4]) Duhring,[5]) Leloir und Vidal); ebenso wie Simon (l. c.) habe ich das in meinen Präparaten nie gegesehen; auch Unna betont, daß es nur bei Eiterung vorkomme.

Und ebenso möchte ich gleich betonen, daß ich im Gegensatz zu vielen Autoren Schleimbeutel unter den Hühneraugen nicht gefunden habe, trotzdem ich immer bis auf den Knochen excidierte, daß also jedenfalls von einem regelmäßigen Vorkommen solcher nicht die Rede sein kann. Ob die schon von Brodie (zit. nach Simon), von Leloir und Vidal etc. ausgesprochene Meinung, daß die Schleimbeutel sich erst bilden (sei es durch die gleichen Schädlichkeiten, wie die Hühneraugen, sei es geradezu durch die letzteren), oder ob die Hühneraugen nur durch ihr tieferes Eindringen in die Nähe der Schleimbeutel (resp. Sehnenscheiden) gelangen (Klebs)[6]) resp. sich zufällig mit ihnen kombinieren, weil auch die Schleimbeutel sehr häufig an den Zehen vorkommen (Neumann),[7]) muß ich unentschieden lassen.

---

[1]) Hautkrankheiten. Berlin 1848, p. 27.
[2]) Lehrbuch, 11. Aufl. p. 262.
[3]) Dis. of the skin. 7. Aufl.
[4]) Lehrbuch, 1893. p. 178.
[5]) Traité prat. (Traduction). Paris 1883.
[6]) Handbuch d. path. Anat. I. Berlin 1868. p. 71.
[7]) Hautkrankheiten, 1869. p. 252.

Ich möchte mich auch nicht aufhalten bei dem Befunde Unnas, der zuweilen im Zentrum des Kernes „ein paar große Papillen fand mit entprechenden sie umgebenden ringförmigen Leisten, die dem Druck der zentralen Hornmassen widerstanden haben." Nach einzelnen meiner Präparate erscheint es mir näherliegend, solche Stellen dadurch zu erklären, daß mehrere Hühneraugen in einer gemeinsamen Schwiele an benachbarten Stellen maximalen Druckes fast, aber nicht ganz konfluieren; das scheint auch der Ansicht von Leloir und Vidal (l. c. p. 140) zu entsprechen.

In der Cutis finde ich in Übereinstimmung mit Unna das kollagene Gewebe zusammengepreßt und verdichtet. Dagegen kann ich im allgemeinen nicht zustimmen, wenn Unna betont, daß das elastische Gewebe allmählich verschwindet. Wie Dubreuilh habe auch ich es meist normal, respektive (scheinbar!) vermehrt gefunden. Nur in wenigen Präparaten habe ich einen ganz circumscripten Schwund der elastischen Fasern unter der Spitze des Clavus konstatieren können. Auffallend war dabei, daß auch in diesen Präparaten die dicht unter dem Epithel gelegenen Fasern erhalten und nur die in den oberen Partien der eigentlichen Cutis gelegenen zu Grunde gegangen waren; vielleicht daß die ersteren vermöge ihrer lockeren Anordnung und Feinheit dem Druck besser Widerstand leisten können.

Die Gefäße sind in der Umgebung des Dorns fast immer erweitert; speziell die des Papillarkörpers sind oft stark geschlängelt und mit Blut gefüllt, so daß die Papillen ganz von ihnen eingenommen sind und ein an die Kapillarvaricen erinnerndes Aussehen resultiert. Auch in der Mitte des Hühnerauges findet man nicht selten stark gefüllte Kapillaren. Sehr selten habe ich extravasales Blut in der Cutis gesehen.

An einer Stelle lag dicht unter dem Epithel ein kleiner, sich durch einige Schnitte fortsetzender Herd, der aus Detritusmasse bestand und nach der hellblauen Hämalaunfärbung mit Wahrscheinlichkeit als verkalkt anzusprechen war. Leider war das Material zu genauerer Feststellung nicht ausreichend.

Entzündliche Erscheinungen im eigentlichen Sinne fehlen in der Cutis der meisten Hühneraugen ebenso wie bei den Schwielen. Dagegen ist der Reichtum an Bindegewebszellen oft ein außerordentlich großer.

Auch in der Literatur ist von Angaben über Entzündung bei den Clavi auffallend wenig zu finden. Leloir und Vidal sprechen von

„ganz geringen Zeichen der Entzündung". Ehrmann und Fick schreiben (l. c.), daß Entzündung nicht notwendig ist, aber wohl selten vollkommen vermißt wird; „größerer Zellreichtum des Bindegewebes, ein geringes Infiltrat werden wohl meist nachweisbar sein." Auch Paschkis (l. c.) nennt die Umgebung oft entzündlich infiltriert. Daß Clavi durch Infektion entzündet werden und daß dann noch lange Zeit Zeichen der Entzündung nachweisbar sein können, ist gewiß richtig. Aber die allermeisten Hühneraugen werden wohl doch nicht infiziert, weil sie nicht beschnitten werden. Der klinische Eindruck (Schmerz und Rötung) genügt natürlich nicht zum Nachweis der Entzündung. Schon das Aufhören dieser Symptome während der Nacht oder sehr schnell nach dem Beschneiden spricht gegen ihre Deutung als entzündliche.

Im Epithel habe ich vereinzelte Mitosen in den seitlichen Partien mehrfach gefunden. Die Körnerschicht kann im Zentrum manchmal fehlen, tut das aber keineswegs immer (Unna meint auffallenderweise, daß sie unter Druck immer zu Grunde geht, trotzdem er sie doch bei den Callis nachgewiesen hat). Im allgemeinen fand ich das Keratohyalin in geringerer oder auch in größerer Menge, wenn die unteren Hornschichten frei von färbbaren Kernen waren; es fehlte meist (nicht immer), wenn die letzteren bis an das Rete heranreichten. Das Eleidin vermindert sich beim Clavus von der Peripherie nach dem Zentrum zu in ähnlicher Weise, wie beim Callus, scheint aber auch im Zentrum nicht immer zu verschwinden. Dagegen ist die Pareleidinschicht in der zentralen Zone manchmal verbreitert, entsprechend der nach der Mitte hin zunehmenden Verdickung der mittleren Hornschicht. Auch Leloir und Vidal (l. c. p. 143) erwähnen schon das aus dem Stratum lucidum (und der Körnerschicht) diffundierte Eleidin.

Die Ernstschen Keratingranula fand ich in der unteren Schicht des Dorns, wenn diese frei von färbbaren Kernen war; in den kernhaltigen Lamellen fehlten sie.

Das auffallendste Phänomen im Kern des Clavus erscheint mir die, soweit ich die Literatur übersehe, nicht genügend hervorgehobene Erhaltung färbbarer Kerne in der Hornschicht.

Dubreuilh sagt einmal, daß in der zentralen Hornsäule einige Kerne vorhanden sind; und an anderer Stelle, daß die Zellen, welche das Hühnerauge zusammensetzen, zum großen Teil ihre färbbaren Kerne erhalten haben. Unna berichtet, daß Dr. Müller bei Färbung mit Hämatoxylin und saurem Orcein, Fuchsin und Kreosotentfärbung, Eisen-

hämatoxylin zwei verschiedene Grade der Kompression der Hornzellen gefunden habe; bei der einfachen Kompression treten die Kerne deutlich hervor. Leloir und Vidal betonen auffallenderweise geradezu das Fehlen der Kerne (vielleicht sind hier die Färbungsmethoden von Bedeutung; auch ich habe den Eindruck, daß sich die Kerne der Hornschicht mit manchen Farben, speziell mit Pikrokarmin, schlecht oder nicht färben). Behring[1]) sagt, daß (bei Verdauungsversuchen) nur in der Nähe der Pori Reste degenerierter Kerne erkennbar sind und daß man nur sehr selten in einem Präparate „Stellen mit sternförmiger Anordnung großer Hornzellen findet, in deren Innerem deutlich sich abzeichnende Kerne liegen."

In meinen Präparaten tritt mit großer Regelmäßigkeit im Kern des Hühnerauges eine Zone mit färbbaren Kernen in der Hornschicht hervor. Diese Zone ist entweder im ganzen zylindrisch oder auch mehr konisch, sich nach unten verjüngend. Gegen die Umgebung setzt sie sich meist recht scharf, häufig auffallend terrassenförmig ab. Gelegentlich sieht man in der Hornschicht der Umgebung noch einzelne Streifen gefärbter Kerne. Nach oben reicht sie oft bis an den freien Rand; nach unten kann sie sich bis an das Rete erstrecken. Meist aber ist das an meinen Präparaten nicht der Fall, sondern es ist eine mehr oder weniger breite, dem oberen Reterande parallel laufende Schale kernfreier Hornsubstanz eingeschoben. Die Schicht gefärbter Hornkerne ist oft recht einheitlich; seltener finden sich in ihrem Innern hie und da schmale Zonen kernfreier Substanz. Die Kerne sind meist schmale Striche oder Stäbchen. Ansammlungen von Leukocyten oder deren Resten (wie bei Psoriasisschuppen) fehlen fast immer vollständig. Dagegen sieht man (aber in meinen Präparaten ebenfalls selten) zwischen den Lamellen kleine Blutreste, die auch andere Autoren, z. B. Dubreuilh, erwähnen, und die vielleicht mit Traumen zusammenhängen. Im ganzen Gebiete der gefärbten Hornkerne sind die Hornlamellen sehr gleichmäßig parallel und dicht geschichtet, während sie in der Umgebung mehr locker und gewellt sind.

Nur bei diesem letzten Punkte, dem Erhaltenbleiben färbbarer Kerne im Dorn des Clavus, muß ich noch einen

[1]) Arch. f. Derm. u. Syph. Bd. LXXVI. p. 389.

Augenblick verweilen. Es ist ohne weiteres klar, daß hier vom histologischen Standpunkte aus der wesentlichste Unterschied gegenüber den Schwielen besteht. Während wir die letzteren noch ohne besondere Bedenken als reine Hyperkeratosen bezeichnen konnten, da die Abweichungen von dem normalen Typus der Verhornung uns als unwesentliche erschienen, wäre das regelmäßige Erhaltenbleiben der färbbaren Kerne bei den Clavi wohl ein genügender Grund diese von den „reinen Hyperkeratosen" abzusondern, wenn wir nicht das Gleiche auch an einzelnen Stellen der normalen Haut kennten. Das Erhaltenbleiben der färbbaren Kerne ist bekanntlich das histologische Hauptsymptom des pathologischen Vorganges, den wir jetzt meist als Parakeratose bezeichnen. Aber die Parakeratosen sind im allgemeinen entzündliche Krankheiten, — das trifft für die Clavi, wie auseinandergesetzt, nicht zu. Das Bestehenbleiben der Hornkerne kann dementsprechend durch entzündliche Erscheinungen hier nicht erklärt werden. Daß aber diese Erklärung überhaupt im allgemeinen nicht ausreicht, hat Jadassohn schon 1892 [1]) auseinandergesetzt. Auch bei den Clavis habe ich gelegentlich dicht unter den kernhaltigen Hornlamellen ein deutliches Stratum granulosum gesehen.

Eine merkwürdige Tatsache ist nun, daß nach Unna [2]) der Pflock des Clavus sehr leicht verdaulich ist. Ich habe leider nicht mehr konstatieren können, ob, woran man gewiß in erster Linie denken muß, die kernhaltige Partie der leicht verdaulichen entspricht.

Daß aber die Verdaulichkeit nicht mit dem Erhaltensein der färbbaren Kerne in notwendiger Beziehung steht, das zeigen Unnas Untersuchungen über die Parakeratosen (Psoriasis etc.), bei denen die Verdaulichkeit stark vermindert ist. Wir werden also wohl annehmen müssen, daß das Erhaltenbleiben der färbbaren Kerne unter sehr verschiedenen Bedingungen zu stande kommen kann, von denen die entzündliche Durchfeuchtung nur eine ist.

Die Verdaulichkeit der Hornschicht beim Clavus (wie auch beim Callus) führt Unna auf den mechanischen Druck zurück.

---

[1]) Archiv für Derm. u. Syph. 1892. p. 304.

[2]) Internat. Derm.-Kongreß. London. 1896.

Ich glaube, daß man durch ihn auch die Färbbarkeit der Kerne wird erklären müssen; denn wenn ich diese auch beim Callus nicht habe nachweisen können, so spricht doch ihr Vorkommen beim Clavus (mit seinem viel intensiveren Drucke) an der Stelle der stärksten Kompression unzweifelhaft in diesem Sinne.

Herr Professor Jadassohn hat mir eine Beobachtung zur Verfügung gestellt, welche ebenfalls für diese Auffassung zu verwerten ist. Es handelte sich um ein kleines, gleichmäßig gewölbtes, an der Oberfläche glattes Knötchen, das sich an einem Finger bei ihm selbst entwickelt hatte, das auf stärkeren Druck etwas empfindlich und zeitweise lebhaft gerötet war. Da es klinisch nicht sicher zu diagnostizieren war, ließ Herr Professor Jadassohn sich dieses Gebilde excidieren. Es zeigte sich, daß es eine typische, harte Warze war. Doch fanden sich in ihrer stark verdickten Hornschicht in der Mitte kegelförmig aufgetürmte kernhaltige Hornzellen, was bei Warzen bekanntlich gewöhnlich nicht vorkommt. Die oberste Hornschicht zog augenscheinlich noch unzerklüftet, also stark gespannt, über diese Warze herüber. Dadurch kam wohl ein außergewöhnlicher Druck zu stande, welcher diese Warze einem Hühnerauge in Bezug auf den zentrierten Druck ähnlich machte, trotzdem in der Lokalisation keinerlei Veranlassung zu Druck von außen vorhanden war. Es scheint also diese Warze die Annahme, daß auch beim Clavus der Druck das Erhaltenbleiben der färbbaren Kerne bedingt, zu bestärken.

Über den Mechanismus, wie der Druck auf das Erhaltenbleiben der färbbaren Kerne wirkt, könnte ich nur Hypothetisches aussagen.

Einer kurzen Erwähnung bedarf noch das auffallende Faktum, daß die untersten Partien des Pflockes meist frei von Kernen waren. Ich glaube, daß man diese Tatsache wohl damit wird erklären müssen, daß die Hühneraugen vor dem Tode der Patienten, von deren Leichen ich sie entnommen habe, eine kürzere oder längere Zeit in Ruhe waren, daß sie in dieser Zeit also dem Druck relativ entzogen waren und deswegen zuletzt eine normale Verhornung durchgemacht hatten. Die Frage nach der histologischen Differenz der Calli und der Clavi beschränkt sich im wesentlichen auf die Ursache des Erhaltenbleibens der Kerne bei den letzteren. Ich glaube nach dem Gesagten, daß es wenigstens der aus den oben angeführten mechanischen Gründen so außerordentlich viel größere Druck, unter dem die Clavi stehen, ist, welcher uns diese Differenzen verständlich machen kann. —

Die Resultate dieser Untersuchungen glaube ich in folgenden Sätzen zusammenfassen zu können:

1. Die Schwielen sind Hyperkeratosen, bei denen eine im wesentlichen — bis auf den Eleidingehalt — normale Hornschicht gebildet wird.

2. Sie sind nicht nur Stauungskeratosen, da sich eine gesteigerte Proliferation der Retezellen findet, die sich nicht bloß gelegentlich in Akanthose, sondern auch in einem etwas gesteigerten Gehalt an Mitosen manifestiert.

3. Die vermehrte Zellproliferation ist nicht auf Entzündung, sondern auf (passive?) Hyperämie zurückzuführen.

4. Die Hühneraugen unterscheiden sich von den Schwielen außer durch ihre Form auch durch den Gehalt an färbbaren Kernen in der Hornschicht des Dornes; trotz dieser der entzündlichen Parakeratose analogen Erscheinung fehlen aber auch beim Hühnerauge meist im eigentlichen Sinne entzündliche Erscheinungen.

Zum Schlusse spreche ich meinem hochverehrten Lehrer, Herrn Professor Dr. Jadassohn, auch an dieser Stelle für die Anregung zu dieser Arbeit und seine liebenswürdige Unterstützung durch Rat und Tat meinen wärmsten Dank aus

Zur Frage der Vaccina generalisata.

Von

Dr. **Stein**,

leit. Arzt der Hautabteilung am Stadtkrankenhaus zu Görlitz.

Die Ansichten über die Entstehungsweise der Vaccina generalisata sind nach wie vor ungeklärt. Es ist bislang nicht bewiesen, ob die Erkrankung zu stande kommt als Folge einer Allgemeininfektion oder als Folge einer Autoinokulation oder ob, wie einzelne meinen, beide Modi ätiologisch eine Rolle spielen. Bei dieser Sachlage verlohnt es wohl, die Kasuistik durch einschlägige Fälle zu vermehren, um zu versuchen, an der Hand des beobachteten Materiales Klärung in diese Materie zu bringen.

Ich selbst verfüge über 3 hieher gehörige Fälle.

Der erste von diesen betrifft ein Kind von $^3/_4$ Jahren, welches ich vor nunmehr 14 Jahren zu beobachten Gelegenheit hatte. Das Kind war 14 Tage, bevor ich es zum ersten Male sah, geimpft worden, die Impfung wurde vorgenommen, obwohl ein Gesichtsekzem bestand. Die eigenartige Veränderung, welch das Ekzem nunmehr zeigte, war dem behandelnden Kollegen aufgefallen. Das Gesicht war stark angeschwollen, es war in seiner ganzen Fläche bedeckt mit konfluierenden, gedellten flachen Eiterpusteln, welche nur als Vaccinepusteln gedeutet werden konnten. Die Augenlider waren durch pralles Ödem und krustöse Auflagerungen fest miteinander verklebt. Es bestand Fieber, das Kind machte einen schwerkranken Eindruck. Das Bild entsprach völlig dem von Wetterer in seiner Arbeit beschriebenen. Unter feuchten Verbänden und Salbenanwendung heilte die Affektion mit Zurücklassung von leichten Narben ab.

Der 2. Fall betrifft eine Frau von 35 Jahren. Dieselbe kam am 22. Oktober 1902 in meine Sprechstunde mit den Charakteristicis eines chronischen pruriginösen Ekzems, welches akute Reizung zeigte. Das Ekzem bedeckte das Gesicht in toto, ebenso den behaarten Kopf, das

Haar war äußerst dünn. Weiter bestanden vereinzelte Herde in Plaque-Form an den Händen, in den Ellbogenbeugen, am Nacken und zwischen den Schulterblättern. Pat. erzählt, daß sie diesen Ausschlag seit Jahren hätte, daß sie Lassarsche Paste anwende, daß der Ausschlag sich ohne ersichtlichen Grund seit 2 Tagen verschlimmere. Es wurde das Gesicht mit Salbe verbunden, der Kopf mit Salizylöl versorgt. — Am nächsten Tage wurde ich zu der Pat. gerufen, weil das Allgemeinbefinden sich verschlimmert habe. Nach Entfernung des Verbandes zeigte sich eine erhebliche Schwellung des gesamten Gesichtes, die Augenlider, die Lippen waren stark ödematös. Dazu bestanden Rückenschmerzen, Hustenreiz, eine leichte Temperatursteigerung von 38°, Pulsfrequenz 108, ausgebildetes Krankheitsgefühl. Tags darauf, am 24. Okt., derselbe Zustand, nur die Ödeme noch stärker, es zeigten sich am Rande der Ödeme vereinzelte Pusteln mit trübem Inhalt, das Zentrum gedellt. Auf meine Äußerung, daß die Pusteln die größte Ähnlichkeit mit Impfpusteln hätten, erfuhr ich, daß am 7. d. M. die ein Jahr alte Tochter der Pat. geimpft worden sei. Die Entstehung des Falles war somit klar.

Am nächsten Tage (25./X.) war das Allgemeinbefinden besser, die Schwellung nahm ab, aber die Pusteln waren jetzt im Gesicht in großer Menge vorhanden, ebenso auf dem Kopf. Weniger ausgebildet in mehr abortiver Form waren auch Bläschen an den andern Ekzemstellen, am Nacken, Ellbogen, den Händen verhanden. Die Temperatur betrug 37·6°, Pulsfrequenz 106.

Am 31. Okt. waren die Ödeme völlig geschwunden, die von Pusteln befallenen Stellen mit trockenen Krusten bedeckt. Nach Lösung der Krusten traten an einzelnen Stellen nässende Partien zu Tage, die allmählich unter Zurücklassung von Narben abheilten. Das Ekzem bedurfte noch weiterer Behandlung. Die Narben waren noch Monate später, wie ich mich überzeugen konnte, im Gesicht stark ausgebildet.

Wir haben es also hier mit einen Fall von Vacc. gener. bei einem bereits revaccinierten Individuum zu tun, bei dem die Inokulation von dritter Seite herstammte. Auch bei meinem 3. Falle handelt es sich, wie wir gleich sehen werden, um eine Übertragung von dritter Seite her.

Er betrifft ein $1^1/_4$ Jahre altes Kind, welches seit einem $^1/_2$ Jahre an Ekzem des Gesichtes, der Kniekehlen und der Hände litt. Der behandelnde Kollege schickte mir das Kind zu, weil es einen ihm auffallend erscheinenden Ausschlag im Gesicht zeigte, dazu sei das Kind seit einigen Tagen müde und appetitlos. Am 25./5. 1903 sah ich das Kind zum ersten Male, es bestanden im Gesichte gedellte Blasen, besonders war die Stirn befallen. Die Blasen waren distinkt; außer den genannten bestanden noch vereinzelte, deutlich entwickelte Pusteln an den Handrücken und an den Oberschenkeln. Auf eine Frage, ob das Kind vor kurzem geimpft worden sei, erfuhr ich, daß das nicht zutreffe, daß aber eine ältere 2 Jahre alte Schwester am 4. Mai geimpft worden sei.

Der Ausschlag heilte unter indifferenter Behandlung mit Zurücklassung von Narben bes. an den Händen ab. Eine Nachuntersuchung nach Monaten war nicht möglich, weil das Kind 2 Monate später einer Herzparalyse infolge von Diphtherie erlag.

Die Frage der Entstehung der Vacc. general. ist an der Hand unserer Fälle auch nicht mit Sicherheit zu unterscheiden. Doch scheinen mir für die Theorie der Autoinokulation verschiedene Momente zu sprechen. Es mußte auffallen, daß die am leichtesten zugänglichen Ekzemstellen bes. das Gesicht in allen Fällen am stärksten befallen war, die Ekzemherde am Nacken u. zw. den Scapulae in unserem 2. Falle zeigten nur abortive Bläschenformen. Die in der Literatur in ziemlicher Zahl beschriebenen Fälle von Vacc. gen. bei völlig intakter Haut sind ja freilich geeignet, eine allgemeine Infektion annehmen zu lassen. Zwingend ist aber diese Annahme nicht, denn auch in diesen Fällen können ja minimale Kratzläsionen dem Vicus als Eingangspforte gedient haben. Weiter ist es doch sehr auffallend, daß, eine Allgemeininfektion angenommen, bei den Fällen von Vacc. gen. auf Ekzem meist auch Pusteln auf der von Ekzem freien Haut gefunden werden. Des ferneren wäre es doch schwer zu verstehen, warum, wenn innere Infektion der Grund, die Vacc. gen. nicht öfter auftreten sollte. Man müßte dann ein häufigeres Vorkommen sowohl bei intakter Haut, als auch bei bestehenden Ekzemen vermuten. Auch der bekannte Versuch, nach welchen bei bedeckter Haut die Vacc. gen. ausblieb, spricht vielmehr für die Autoinokulation als für innere Infektion, denn die von Haslund supponierte, durch den Verband bewirkte veränderte Disposition der Haut erscheint wenig erklärlich.

Das Auftreten der Blasen in Schüben erklärt sich bei der Annahme der Autoinokulation ebenso zwangslos wie bei der der Allgemeininfektion, denn der allmählich fortschreitenden Immunität entsprechend, sehen wir die später infizierten Stellen abortiv verlaufen.

Vielleicht bringen Impfversuche, welche einmal ad hoc vorgenommen wurden, Klärung in die Frage. Zu fordern wäre, daß solche Impfversuche nur bei Ekzemen geringen Grades und solchen Formen, welche das Gesicht völlig frei lassen, vorgenommen würden. Werden alsdann schon vor Übertragung

der Lymphe auf eine Stelle andere unter sicheren Deckverbänden gehalten, so könnte ein positiver Ausfall bei diesen gedeckten Stellen in einer Reihe von Fällen wohl beweisend für die Theorie der Allgemeininfektion sein.

Was die von Paul vorgeschlagene Bezeichnung Vaccina casu in eczema translata ibique diffusa anlangt, so ist sie wohl geeignet, die Fälle von generalisierter Vaccine bei den Ekzemfällen von den andern zu unterscheiden, so lange aber diese Fälle mit denen des Auftretens bei intakter Haut allgemein unter demselben Namen beschrieben und verstanden werden, so lange die Art der Propagation des Virus nicht geklärt ist, liegt ein zwingender Grund zur Änderung der jedem geläufigen Bezeichnung Vaccina generalisata nicht vor.

Was die von andern Autoren gemachte Beobachtung anlangt, daß die Vac. gen. bisweilen eine Besserung des Ekzems zur Folge habe, so konnten wir das in unserem 2. Falle bestätigen; desgleichen ist zu betonen, daß die Prognose im allgemeinen eine gute sei. Allerdings war unser 1. Fall ein recht schwerer. Und so muß die Warnung, die Vaccination bei Bestehen von Ekzemen zu unterlassen, jedem Impfarzt dringend ans Herz gelegt werden.

Aus der dermatologischen Universitätsklinik in Breslau.

Über die Wirkung der Röntgenstrahlen auf die Sekretion und die sekretbildenden Zellen der Bürzeldrüse der Ente.

Von

Margarete Stern, Breslau

und

Dr. **L. Halberstaedter**,[1]) z. Z. in Batavia.

(Hiezu Taf. VIII—X.)

Experimentelle Untersuchungen über den Einfluß der Röntgenstrahlen auf die Funktionen der Drüsen liegen nur in geringer Anzahl vor. Günstige Erfolge bei Bestrahlung von Akne und mehrfache Beobachtungen einer verminderten Schweißsekretion infolge von Röntgenbestrahlungen legten den Gedanken nahe, die Einwirkung der Röntgenstrahlen auf Talg- und Schweißdrüsen experimentell zu verfolgen. Buschke und Schmidt (1) wählten als Objekt die durch besonders große Schweißdrüsen ausgezeichnete Katzenpfote. Nach 6—10 Sitzungen von 10—20 Min. und einer Inkubationszeit von 3—4 Wochen gelang es ihnen, eine völlige Unterdrückung der Schweißsekretion in der belichteten Pfote herbeizuführen, während die histologische Untersuchung nicht die geringste Schädigung des Gewebes erkennen ließ. Trotzdem nahmen Buschke und Schmidt eine direkte Schädigung der Schweißdrüsenepithelien an. Die Verfasser haben auch auf die Bürzeldrüse der Vögel (Hühner

[1]) Die Arbeit ist gemeinsam im Januar 1905 begonnen und nach der Abreise von Dr. H. nach Batavia von Margarete Stern allein weiter geführt worden.

und Enten) X-Strahlen einwirken lassen, um hierdurch einen Anhaltspunkt für die Wirkung auf die Talgdrüsen des Menschen zu gewinnen. Ein sicheres Resultat bei den allerdings nur kurze Zeit und an wenigen Tieren ausgeführten Untersuchungen hatten sie nicht. — Zu der Zeit, als Buschke und Schmidt ihre Ergebnisse veröffentlichten, waren unsere Untersuchungen schon im Gange und wir hatten bereits die ersten deutlichen Veränderungen an bestrahlten Bürzeldrüsen zu verzeichnen. Wir haben die Bürzeldrüse als Untersuchungsobjekt gewählt, weil sie uns nach verschiedenen Richtungen sehr günstig erschien. Einmal ist ihr anatomischer Bau geeignet, um feinere histologische Veränderungen zu beobachten, dann erschien sie uns als Objekt geeignet, weil Plato (2) bei ihr die Frage der Sekretbildung experimentell untersucht hat, Röhmann (3) die Zusammensetzung des Sekrets chemisch festgestellt hat und weil über die histologischen Vorgänge bei der Sekretion durch M. Stern (4) einiges bekannt ist. — Die Bürzeldrüse ist die einzige Talgdrüse der Vögel. Sie ist ein paariges Organ, über den Kaudalwirbeln gelegen und bei der Ente, wie bei allen Wasservögeln besonders gut ausgebildet, da sie dazu dient, die Federn vor Nässe zu schützen.

Der Bau der Bürzeldrüse ist der einer tubulösen Drüse. Fig. 1 stellt das Organ in Durchschnittsgröße dar. Es variiert an Größe ziemlich beträchtlich bei den einzelnen Enten, je nach der Art, dem Alter und der Ernährung. Die beiden Hälften sind von einem bindegewebigen Sack umgeben. Von diesem aus führen die Tubuli, nach der Mitte der Drüse zu konvergierend, in einen zentralen Hohlraum, der nach der Spitze der Drüse hin in einen Ausführungsgang übergeht (Fig. 2 a). Das in den einzelnen Tubuli gebildete Sekret ergießt sich in den zentral gelegenen Hohlraum. Zwischen den Tubuli ist wenig Bindegewebe, in dem die Blutgefäße verlaufen.

Zerschneidet man eine Bürzeldrüse median quer oder längs, so erkennt man schon makroskopisch drei Zonen. Zone I die äußere, schmutzig gelb, weiß durchscheinend; Zone II die mittlere porzellanfarben; Zone III die zentrale chromgelb. Noch viel deutlicher treten die Unterschiede hervor an Gefrierschnitten, die 24 Stunden in einem Gemisch von Scharlachrot

und 1% Osmiumsäure gelegen[1]) haben. Hier unterscheidet man mit bloßem Auge die rotgefärbte Zone I von der schwarzen Zone II und der roten Zone III. Ein Querschnitt der Mitte der Bürzeldrüse entnommen (Fig. 2 b), zeigt eine rote äußere, eine schwarze mittlere und eine rote innere Zone. Betrachtet man die Querschnitte mit der Lupe, so erkennt man, daß sie aus Tubulis bestehen; die Farbenunterschiede der drei Zonen der Drüse rühren davon her, daß man die einzelnen Tubuli in den verschiedenen Höhen, in denen sie ein verschiedenes färberisches Verhalten zeigen, getroffen hat. Stellt man sich eine Anzahl solcher Tubuli nach der Mitte zu konvergierend angeordnet vor und legt einen Querschnitt hindurch, so erhält man ein Bild, das bei 10facher Vergrößerung und Osmium-Scharlachrotfärbung der Figur 3 entspricht.

Näheren Aufschluß über das Verhalten der drei Zonen gibt das mikroskopische Bild bei Öl-Immersion. Wir müssen hier auf die ausführliche Beschreibung der normalen Bürzeldrüse in der bereits erwähnten Arbeit (4) mit den entsprechenden erklärenden Abbildungen verweisen. Nur ganz kurz sei hier eine Charakteristik der mikroskopischen normalen Befunde gegeben.

Die Zone I nimmt den größten Raum der Drüse ein. Die äußeren Zellreihen der Tubuli enthalten gruppenweise angeordnete osmierbare Körnchen, dicht neben dem Zellkern liegend, die „lipoiden Körnchen". Sie werden nach dem Zentrum des Tubulus zu spärlicher. Neben ihnen liegen in derselben Zelle Tröpfchen, die nicht osmierbar sind, sich aber mit Scharlachrot tingieren lassen. Diese sind in den peripheren Zellen ebenso groß wie die lipoiden Körnchen, wachsen aber nach dem Zentrum des Tubulus zu auf das Vierfache; sie sind in Alkohol löslich, während die lipoiden Körnchen auch in mit Alkohol behandelten Gefrierschnitten noch darstellbar sind. Die lipoiden Körnchen kommen nur in Zone I vor, während die Sekrettröpfchen, wenn auch verändert, noch in Zone II zu finden sind.

Zone II ist scharf von Zone I geschieden dadurch, daß die lipoiden Körnchen an der Grenze verschwinden. Die Sekrettröpfchen fehlen in den peripheren Zellen der Tubuli, im übrigen

[1]) Näheres über die histologische Technik findet man cf. 4. l. c.

Teile des Tubulus sind sie erhalten, sie färben sich aber mit Osmium-Scharlachrot nicht mehr rot, sondern braun-schwarz. Oft findet man allerdings auch rotbraun bis rot gefärbte Körnchen, manchmal mit schwarzem Kontur unter ihnen, so daß der Gedanke an eine osmierte Hülle naheliegt. Während also die osmierbare Substanz in Zone I in Körnchenform vorhanden ist, sehen wir hier eine solche mehr diffus die Tröpfchen einhüllen.

Zone III geht allmählich aus Zone II hervor. Das Epithel der Tubuli, das schon in Zone II an Breite verloren hatte, ist bis auf 2—3 Zellreihen reduziert, welche als Tubuluswand erhalten bleiben. Das Lumen wird um so größer, je mehr es sich dem zentralen Ausführungsgang nähert und ist vollständig von Sekret und Zellresten angefüllt.

Während die lipoiden Körnchen nur charakteristisch für Zone I, die Sekrettröpfchen für die Zone I und II sind, findet man noch eine dritte Sorte Körnchen, die durch langdauernde Osmiumfärbung sichtbar zu machen sind und die bei Immersion noch staubfein erscheinen. Sie kommen nicht nur in allen drei Zonen gleichmäßig vor, das Protoplasma der Zellen durchsetzend, sondern finden sich auch in dem intertubulären Bindegewebe, dem, die Bürzeldrüse umgebenden bindegewebigen Sack und den Gefäßen. Seit den experimentellen physiologischen Untersuchungen Platos weiß man, daß Nahrungsfett in das Sekret der Bürzeldrüse übergeht. Aus den chemischen (3) und histologischen (4) Untersuchungen über die Sekretion der Bürzeldrüse, deren Resultate einander ergänzen, geht hervor, daß es sich bei der Sekretbildung der Bürzeldrüse um einen echten Sekretionsvorgang handelt. Das der Drüse von außen zugeführte Nahrungsfett gelangt durch den Blutstrom, die feinen Kapillaren, die jeden Tubulus umgeben, in die Drüse und zwar in der Form der staubfeinen osmierbaren Körnchen. Ein Teil derselben geht unverändert in das Sekret der Bürzeldrüse über, in dem es noch mikroskopisch nachweisbar ist, der Hauptteil aber wird in das spezifische Sekret umgewandelt. Als erstes Produkt entstehen die lipoiden Körnchen und erst aus ihnen sekundär die eigentlichen Sekrettröpfchen.

Versuchsanordnung.

Ein oder zwei Tage, ehe die Bestrahlung begann. wurden mit einer Epilierpincette einzeln die Federn der Ente oberhalb der Bürzeldrüse entfernt. Nach 24 Stunden war gewönlich die manchmal dadurch entstandene Reizung verschwunden. Die Tiere wurden dann, auf dem Bauche liegend, mit Gazebinden auf ein Kaninchenbrett festgebunden. Zur Bestrahlung, die mit wenigen Ausnahmen (B. D. 24, 25) stets $^1/_2$ St. währte, wurden fast nur mittelweiche Müller-Röhren (z- T. Kühl-Röhren) verwandt; zu wenigen Versuchen nahmen wir abwechselnd weiche und mittelweiche Röhren. Bei der monatelangen Bestrahlung und der großen Zahl der Enten war trotz des bedeutenden Bestandes an Röhren, über den unsere Klinik verfügt, es nicht immer möglich, stets mit gleich leistungsfähigen Röhren zu arbeiten. Wir glauben damit den verschiedenen Ausfall bei gleicher Anzahl von Bestrahlungen zu erklären. (Ente 13 und 18.) Die Röhren wurden mit einem Abstand (Spiegel-Hautoberfläche) von 12 *cm* so aufgestellt, daß sich der Fokus über der Mitte zwischen den Drüsen befand. Bei einem Tier (N. 24) bestrahlten wir jede Drüse einzeln, nacheinander 20 Min. lang und brachten dabei die Mitte der Drüse unter den Fokus, um die annähernd senkrecht auffallenden Strahlenbündel auszunützen. Bei fünf Enten (Nr. 6, 8, 12, 16, 19) deckten wir eine Drüse bis zur Rückenmitte mit Bleiplatten ab. Da die dadurch erhaltenen, an sich günstigen Resultate aber durch unangenehme Nebenerscheinungen, wahrscheinlich durch den Druck der Bleiplatten auf die Drüse und speziell die Ausführungsgänge beinflußt wurden, gaben wir diese Art der Versuchsanordnung auf. Auch technisch war das Abdecken einer Drüse durch die zu nahe Lagerung der beiden Teile und besonders durch die dicht nebeneinander verlaufenden Ausführungsgänge erschwert, so daß trotz größter Vorsicht die zweite geschützte Drüsenhälfte mehrmals leichte Röntgenveränderungen zeigte. Zwei von den fünf Versuchen mit abgedeckter Drüse (Nr. 27 und 28) sind ohne Einschränkung als gelungen zu bezeichnen. Sie zeigen klar und überzeugend den Unterschied zwischen der bestrahlten und der unbestrahlten Drüsenhälfte. Die Tiere wurden nach einer verschiedenen Anzahl von Sitzungen (von 5—50) und meist einer Reaktionszeit von 14 Tagen getötet. Ausschlaggebend für den Schluß der Bestrahlung war meist die palpatorische Untersuchung der Drüsen. In einigen Fällen (Nr. 15, 16, 17, 20, 21, 22, 23) wurden die Tiere trotz negativen palpatorischen Befundes getötet, um festzustellen, nach wie viel Sitzungen man überhaupt eine Beeinflussung der Reaktion mikroskopisch feststellen könnte. Bei einiger Übung kann man trotz des Fettgewebes, in das die Drüse eingebettet ist, die Abnahme der Größe beurteilen. Es wurden im ganzen 25 Tiere bestrahlt.

A. Durch Krankheit vorzeitig gestorbene Enten.								B. Regulär				
I. Keine X-Strahlen-Veränderung.				II. Geringe Veränderungen, die nicht **nur** durch X-Strahlen hervorgerufen worden sind.				I. Keine X-Strahlen-Veränderung.				
Nr. der Ente	Anzahl der Sitzungen, abgedeckt? unabgedeckt?	Im Zeitraum, Tagen.	Gewicht der Ente am Beginn und am Schluß des Versuches.	Nr. der Ente.	Anzahl der Sitzungen, abgedeckt?	Im Zeitraum, Tagen.	Gewicht am Beginn und am Schluß des Versuches.	Nr. der Ente.	Anzahl der Sitzungen, abgedeckt?	Im Zeitraum.	Gewicht am Beginn und am Schluß des Versuches.	Latenzzeit, Tagen.
5	7 unabg.	14	1950 +1870	3	15 unabg.	36	1540 +1340	17	7 unabg.	22	1930 +2180	8
7	4 abg.	6	1830 +1550	4 große Verän.	10 abg.	12	1480 +1270	20	7 unabg.	14	1840 +2060	14
1	6 abg.	7	1610 +1020	14	7 unabg.	11	1640 +1130	21	5 unabg.	8	1440 +1560	14
								22	10 unabg.	21	1500 +1390	19
								23	9 unabg.	21	1590 +1500	28

getötete Enten.

II. Minimale X-Strahlen-Veränderungen.					III. Deutliche Veränderungen durch X-Strahlen, verbunden mit anderen Beeinflussungen der Drüse beim Abdecken.					IV. Gleiche, übereinstimmende, typische Veränderungen durch X-Strahlen.				
Nr. der Ente.	Anzahl der Sitzungen, abgedeckt?	Im Zeitraum, Tagen.	Gewicht am Beginn und am Schluß des Versuches.	Latenzzeit, Tagen.	Nr. der Ente.	Anzahl d. Sitzungen, abgedeckt?	Im Zeitraum, Tagen.	Gewicht am Beginn und am Schluß des Versuches.	Latenzzeit, Tagen.	Nr. der Ente, abgedeckt?	Anzahl der Sitzungen.	Im Zeitraum, Tagen.	Gewicht am Beginn und am Schluß des Versuches.	Latenzzeit, Tagen.
8	5 abg.	41	1450 +1270	18	12	26 ab.	45	3130 +2580	16	2	6 (?)	14	?	14
13	48 unabg.	56	1250 +1820	12	16	7 ab.	11	1880 +2100	14	9	33 unabg.	60	2690 +2080	14
25	2 3 Std.	2	1310 +1280	8						10	17 unabg.	35	1750 +1820	11
18	45 abg.	70	1520 +1590	12						11	50 unabg.	90	2200 +2200	12
										15	7 unabg.	11	1620 +2000	14
										24	20 unabg. jede Dr. extra.	33	1980 +1480	ca. 14
										19	45	70	1480 +1770	12
										6	39	68	1600 +1470	4

Aus der Tabelle geht hervor, daß von den 6 Enten, die vorzeitig starben (vier davon infolge einer unvorsichtig vorgenommenen Stallreinigung mit Lysol, zwei an nicht näher festgestellten Ursachen) drei keine Röntgen-Veränderungen, zwei leichte und eine (Nr. 4) bedeutende Veränderungen zeigte. Doch waren die Resultate infolge der hinzugetretenen pathologischen Veränderungen nicht klar und einwandfrei. Von den übrigen 19 Enten zeigten 5 gar keine Veränderungen (17, 20, 21, 22, 23), vier boten minimale Anzeichen einer Beeinflussung der Drüsen (8, 13, 18, 25) dar. Bei zwei Enten war die Schädigung der Bürzeldrüse zwar sehr vorgeschritten, aber nicht vollkommen typisch, da sie durch Krankheit der Tiere oder Druck der Bleiplatten beim Abdecken beeinflußt waren. 8 Enten zeigten die gleichen, typischen, miteinander übereinstimmenden Röntgenveränderungen der Drüse. (Nr. 2, 6, 9, 10, 11, 15, 19, 24.)

Ein Blick auf die Tabelle zeigt, daß überall da, wo keine Veränderungen zu konstatieren waren, die Anzahl der Sitzungen eine relativ sehr geringe war. Die Bürzeldrüse ist augenscheinlich ein Organ, daß im Hinblick auf seine Empfindlichkeit weit hinter Testikeln und Ovarien zurückbleibt. Sie ist aber vielleicht gerade durch die langsame Einwirkung der Röntgenstrahlen nach einer langen Reihe von Sitzungen geeignet, alle Stadien und Übergänge zu gleicher Zeit vom ersten Beginn bis zur Atrophie der halben Drüse erkennen zu lassen.

Was die örtliche Veränderung der Haut anbetrifft, so war dieselbe am Schluß der Versuche äußerlich stets ohne Rötung oder entzündliche Reaktion. Bei 2—3 Enten trat während der Bestrahlung vorübergehende Rötung der bestrahlten Teile auf, von denen wir aber nicht mit Sicherheit sagen konnten, ob sie nicht vielleicht durch zu festes Anbinden oder andere Gründe verursacht gewesen sein könnten. Das einzige Zeichen, daß die Haut an den erfolgreich bestrahlten Drüsen nicht unbeeinflußt geblieben war, zeigte sich in dem eventuellen Ausbleiben eines Neuwachstums der Federn und einer Lockerung derselben um die federlosen Stellen oberhalb oder unterhalb der Drüse. Wir haben uns praktisch davon überzeugt, daß bei normalen Enten die ausgezogenen Flaumfedern

über der Bürzeldrüse nach 2—3 Wochen wieder gewachsen sind. Bei unseren Versuchen waren trotz der meist täglich vorgenommenen Bestrahlung die Federn nach 4 Wochen in ca. 7 Fällen wieder gewachsen (Nr. 6, 11. 13, 15, 22, 23, 24), so daß sie ein zweites Mal entfernt wurden; in zwei Fällen, die sich nachher als vollkommen gelungen erwiesen (11, 6), war sogar noch ein drittes Mal das Entfernen der Federn nötig. Am Schluß der betreffenden Versuche, die, wie die Tabelle zeigt, bei den mit Erfolg bestrahlten Tieren viele Wochen dauerten, war mit Ausnahme von Nr. 23, wo später keine Veränderung zu konstatieren war, ein fast gänzliches Ausbleiben des Nachwuchses der Federn mit Lockerung der Federn in der Umgebung zu konstatieren. Ein völliges Wiederwachstum der Federn am Schluß des Versuches haben wir nur bei Enten bemerkt, die ergebnislos oder fast ergebnislos bestrahlt worden waren. (8, 17. 20, 21, 23.) Auch hier zeigte sich also, daß die Röntgenstrahlen durch die Haut hindurch im stande sind epitheliale Organe zu schädigen, ohne daß erhebliche Veränderungen der darüberliegenden Haut eintreten, wie wir dies auch z B. bei der Bestrahlung von Testikeln und Ovarien sehen.

Was eine Prüfung der Sekretion in vivo durch Druck auf die Drüse anbetrifft, so wurde sie von uns zwar vorgenommen, ohne aber ein Resultat damit zu erreichen. Außer bei Ente 9, wo die Atrophie des oberen Teiles der Drüse eine vollständige war und auch auf starken Druck sich nur noch minimales Sekret zeigte, waren die Unterschiede in den herausgepreßten Quantitäten des Sekrets zu gering und die Bestimmung der Größe des dabei angewandten Fingerdruckes zu unsicher, um daraus Schlüsse zu ziehen. Es ist ja auch klar, daß, so lange keine erhebliche Atrophie der Drüse eingetreten ist, das Aufhören der Sekretion nach außen hin nicht bemerkbar wird, da zunächst ja noch die vorhandenen Sekrettröpfchen der Tubuli nach außen gelangen und ein vorläufiges Stocken der Sekretion verhindern. Erst wenn der Tubulus ausgequetscht ist, kann nach außen hin die Verminderung der Produktion bemerkt werden. Da aber in jeder Drüse nur ein Ausführungsgang für alle Tubuli vorhanden ist, so wird man, solange überhaupt noch Tubuli mit Sekret da sind, auf Druck Sekret erhalten müssen.

Um eine zu bedeutende Fettansammlung über der Bürzeldrüse, die den Röntgenstrahlen ihren Weg erschweren könnte, zu verhindern, wurden die Enten wöchentlich einmal gewogen und die Fütterung darnach reguliert. Die Zahlen der Tabelle, die das Gewicht vor Beginn und zum Schluß der Bestrahlung angeben, zeigen, daß mit Ausnahme der kranken Tiere, die sämtlich abgenommen haben, etwa ebensoviele Enten zu- wie abgenommen haben. Ein Tier (Nr. 11) war trotz 50maliger Bestrahlung bei seinem Gewicht stehen geblieben.

Mikroskopische Veränderungen der Zone I durch die Röntgenstrahlen.

Nach dem was wir über die Wirkung der Röntgenstrahlen wissen, konnten wir annehmen, daß, wenn Schädigungen irgend welcher Art nachzuweisen seien, sie vor allem in Zone I, der funktionell jedenfalls wichtigsten Zone in Erscheinung treten würden. Das, was zuerst gestört wird, ist die Funktion der Zelle und noch bevor man an der Zelle, resp. am Gewebe pathologische Veränderungen histologisch nachweisen kann, ist das Produkt zerstört. So ist es bei den bestrahlten Testikeln: zuerst leidet die Bildung der Spermatozoen, so ist es bei den Schweißdrüsen, bei denen die Sekretion des Schweißes nach der Bestrahlung schon vollständig erloschen ist, während man histologisch noch keine Veränderung nachweisen kann. Wenn also die in einer früheren Arbeit (4) über die Bürzeldrüsen ausgesprochene Auffassung über die Entstehung und Entwicklung des spezifischen Sekrets aus Umwandlungen des Nahrungsfettes zutreffend war, so mußten die ersten Schädigungen durch die Röntgenstrahlen an dem ersten Produkt, das in der Zelle aus dem ihr zugeführten Nahrungsfett entsteht, zu erwarten sein. [1]) Wir sehen nun in der Tat, daß die erste Schädigung der Zellen in einer Abnahme und darauf in einem

1) Die früher vertretene Anschauung, daß das erste Produkt, die Vorstufe des eigentlichen Sekrets, die lipoiden Körnchen seien, würde also eine Stütze erhalten, wenn wir nachweisen könnten, daß zuerst die lipoiden Körnchen durch die Röntgen-Strahlen geschädigt werden.

völligen Schwund der lipoiden Körnchen in den von den Strahlen getroffenen Tubulis besteht. Fig. 4b stellt den Sektor des Querschnittes eines normalen Tubulus von Zone I dar. Wir haben eine spezifische Färbung der lipoiden Körnchen (Saffranin 24 St.) vor uns und sehen, daß sie in der Peripherie des Tubulus in 2—3 Zellreihen in Gruppen angeordnet sind, während sie nach der Mitte des Tubulus zu vereinzelt oder zu zweien und dreien in den Ecken des Protoplasmas liegen. Betrachten wir nun Fig. 4a, die einen Tubulusausschnitt derselben Zone nach Einwirkung der X-Strahlen darstellt, so bemerken wir, daß die lipoiden Körnchen nicht mehr vorhanden sind. Die Durchmusterung der einzelten Schnitte der bestrahlten Drüsen lehrt uns, daß das Verschwinden der lipoiden Körnchen, wie es auch anzunehmen war, kein plötzliches ist. Wir können in geeigneten Präparaten verfolgen (Bürzeldrüse 2, 6, 9, 10, 11, 12, 14, 15, 24, 16, 19), wie die lipoiden Körnchen sich zuerst matter färben, dann ihren scharfen Kontur verlieren, im ganzen spärlicher erscheinen, später von einer homogen rosa gefärbten Corona umgeben werden (vielleicht der Beginn der Auflösung), während sonst ihr Zwischen-Medium fast ungefärbt ist. Zuletzt dokumentieren sie sich nur noch durch eine verwaschene rote Färbung der sie einschließenden Zellen und endlich verschwinden sie, ohne eine Spur zu hinterlassen. Die erste Folge, die der Verlust der lipoiden Körnchen für die Zelle mit sich bringt, ist die, daß die feinsten Sekrettröpfchen nicht mehr gebildet werden. In Fig. 5b, die eine normale Drüse bei Osmium-Scharlachrotfärbung darstellt, liegen die osmierten lipoiden Körnchen in derselben Zelle mit den feinsten roten Sekrettröpfchen (in der Zeichnung sind die Sekrettröpfchen zum Teil aufgelöst), die aus den lipoiden Körnchen gebildet werden. In Fig. 5a, dem Ausschnitt eines Tubulus von Zone I einer bestrahlten Drüse, fehlen die feinsten Sekrettröpfchen. Aber auch die größeren und älteren Sekrettröpfchen nach dem Zentrum zu sind, wenn wir sie mit dem normalen Präparat vergleichen, verändert, da sie sich nicht mehr mit Scharlachrot-Osmiumfärbung rot, sondern schwarz oder wenigstens schwarz konturiert darstellen lassen. Vergleichen wir nun zwei Schnitte normaler und bestrahlter Drüsen bei gewönlicher Kern- und

Zellfärbung (Hämatoxylin-Eosinfärbung), Fig. 6 a und b, so finden wir auch hier auffallende Veränderungen. Färberisch sind zwar Kern und Zelle völlig intakt, auch kann man Kernteilungen beobachten; während aber in der normalen Drüse die Waben an der Peripherie des Tubulus (Fig. 6 b) fein und regelmäßig sind und nach dem Centrum zu weitmaschiger werden, ganz analog zu den in ihnen liegenden nach der Mitte der Drüse bis auf etwa das vierfache wachsenden Sekrettröpfchen, fehlen in der bestrahlten Drüse (Fig. 6 a) die feinsten Waben, analog zu den fehlenden feinsten Sekrettröpfchen. Nach innen zu ist die Wabenstruktur noch zu erkennen. Sie hat aber ihre frühere Zartheit und Regelmäßigkeit verloren und sich in ein dichteres etwas dunkler tingiertes, oft unregelmäßiges Maschenwerk umgewandelt. Bei allen drei Färbungen (Hämatoxylin, Scharlachrot-Osmium und Saffranin) findet man übereinstimmend die überraschende Tatsache, daß die durch die Bestrahlung hervorgerufene Veränderung der Zellen der Zone I fast dem normalen Aussehen der Zone II in unbestrahlten Drüsen entspricht. Bei Saffranin und Hämatoxylinfärbung ist die Übereinstimmung im Aussehen eine so vollkommene, daß man die Zugehörigkeit der bestrahlten Tubuli zu Zone I nur topographisch feststellen kann. Hier verhält sich Zone I völlig wie in normalen Präparaten Zone II. In einer früheren Arbeit (4) wurde der Meinung Ausdruck gegeben, daß Zone I und II funktionell verschiedene Teile der Drüse sind. Die Vorgänge der Sekretbildung müssen unter der Beteiligung des Protoplasmas erfolgen. Spricht daher eine Umwandlung des Protoplasmas der Zone I, wenn ihre Sekretbildung unter dem Einfluß der X-Strahlen aufhört, in eine der Zone II normaler Weise zukommende Struktur vielleicht für eine funktionelle Minderwertigkeit der Zone II? Beschränkt sich vielleicht die Mitwirkung der Zone II bei der Sekretion nur auf die Weiterbeförderung der ihr zugeführten Substanzen und der von ihr noch reichlicher als von Zone I gelieferten Zerfallprodukte der Zellen und Kerne? Spätere entwicklungsgeschichtliche Untersuchungen der Bürzeldrüse werden vielleicht der Frage näher treten können.

Die Form und Ausdehnung der Röntgenveränderung in der bestrahlten Drüse.

Die anatomischen Verhältnisse der Bürzeldrüse sind zum Studium der Tiefenwirkung der X-Strahlen sehr geeignet, da wir in dem sich prägnant einstellenden Verlust der lipoiden Körnchen als dem Ausdruck der ersten Schädigung, einen Weg haben die Wirkung des einfallenden X-Strahls zu verfolgen. Schon makroskopisch kann man an frisch extirpierten Drüsen, besser noch an mit Saffranin, Osmium-Scharlachrot und auch mit Hämatoxylin gefärbten Quer- und Längsschnitten feststellen, wie tief hinein in die Drüse die Röntgenschädigungen vorgedrungen sind.

Die drei Zonen in der normalen Bürzeldrüse (Fig. 3) umgeben das centrale Lumen wie 3 Mäntel, die übereinander gezogen sind. Den breitesten Raum nimmt Zone I ein. Sie ist im allgemeinen gleichmäßig ausgebildet, nur ist sie manchmal auf der direct unter der Hautoberfläche gelegenen Seite etwas schmäler als auf den übrigen 3 Seiten. Vergleichen wir mit der normalen Drüse Fig 7, Drüse X, die 17 Mal bestrahlt wurde, so sehen wir, daß die frühere Anordnung der 3 Zonen zerstört ist. Der obere Teil der Zone I ist geschwunden und nur die seitlichen und unteren Teile sind erhalten. Nach oben bildet Zone II den Abschluß der Drüse und setzt sich unterhalb des Zentrums scheinbar in Zone I kegelförmig fort, indem sie dieselbe in der Richtung der einfallenden X-Strahlen zu verdrängen scheint. Daß das Verdrängen von Zone I durch Zone II nur ein scheinbares ist, und daß sich vielmehr Zone I hier unter dem Einfluß der X-Strahlen in ein, der Zone II nur überaus ähnliches Gewebe umgewandelt hat, kann man nur durch Vergleiche mit anderen Drüsen, bei denen die Schädigung weniger weit vorgeschritten ist, erkennen. In Bürzeldrüse 11 (Fig. 8), welche die Röntgenwirkung noch in einem Anfangsstadium zeigt, ist an der, der Haut zugewandten oberen Seite der Drüse Zone I noch fast gänzlich erhalten, da es ja noch nicht zu einer deutlich ausgesprochenen Atrophie gekommen ist. Wir sehen aber trotzdem auch hier schon bei Lupenvergrößerung, daß sich färberisch die Tubulis der Zone I wie die der Zone

II verhalten d. h. schwarz statt rot gefärbt sind. An der Oberfläche der Drüse ist die Schädigung eine ziemlich kontinuierliche, während sie sich nach unten und seitwärts in Zacken dokumentiert, die in den untern Teil der Zone I hineinragen, und an einer Stelle sogar schon die untere Peripherie der Drüse erreicht haben. Bei stärkerer Vergrößerung erkennt man, daß in dem geschädigten Bereich der Bürzeldrüse die lipoiden Körnchen fehlen, aber man trifft häufig mitten in den veränderten Teilen kleine Komplexe, wo die lipoiden Körnchen erhalten geblieben sind. Instruktiver nach dieser Richtung als Drüse 11 ist Drüse 19, bei der es trotz 45 maliger Bestrahlung noch zu keiner Atrophie gekommen ist. Auch hier sind die lipoiden Körnchen in der ganzen oberen Hälfte verschwunden. Trotzdem sind ab und zu in den geschädigten Tubulis, die sonst frei von lipoiden Körnchen sind, kleine Strecken zu finden, die noch wohl erhaltene lipoide Körnchen zeigen. Dieselben sehen dann meist so vollkommen intakt aus, daß man annehmen muß, daß sie an dieser Stelle dem Einfluß der X-Strahlen nicht ausgesetzt waren. Der Umstand also, daß sich inmitten des sonst Zone II gleichenden Gewebes noch lipoide Körnchen vorfinden, die einzig und allein normaler Weise zu Zone I gehören, beweist, daß es sich bei der Veränderung des Gewebes durch die X-Strahlen nicht um ein Eindringen von Zone II in Zone I, sondern um eine Umbildung der Zone I selbst handelt. Drüse 9 (Fig. 9) stellt die von uns erreichte stärkste Atrophie dar. Hier ist reichlich die obere Hälfte der Drüse geschwunden. Im unteren Teil der Drüse sind die lipoiden Körnchen geschädigt, d. h. schwach und undeutlich färbbar aber noch sichtbar. Auch bei dieser Drüse sieht man, wenn auch nicht so deutlich wie bei den Drüsen 10 und 11, wie die Schädigung kegelförmig nach unten fortschreitet. Sehr typisch ist das kegelförmige Vordringen von uns noch in zwei anderen Drüsen beobachtet worden, in Drüse 15, die nur 7 Mal und in Drüse 24, die 20 Mal bestrahlt wurde; beide waren außerdem stark atrophiert. Das Zustandekommen der kegelförmigen Wirkungsfigur durch die X-Strahlen, die wir deutlich in fast allen gelungenen Versuchen erhielten, läßt sich wohl am zwanglosesten durch die Form der Drüse erklären. Da die Bürzeldrüse ein zylindrischer

Körper ist (Fig. 1) haben wir zwei Verhältnisse zu berücksichtigen: in der Längsrichtung die Verhältnisse wie bei einer ebenen, in der Querrichtung wie bei einer stark konvexen Oberfläche. Diese letztere ist für die Bestrahlung äußerst ungünstig; bei senkrecht über der Mitte der einen Bürzeldrüse stehendem Fokus erhält nur die Mitte der Drüse die annähernd senkrecht auffallenden und kürzesten Strahlen, also die intensivste und tiefgehendste Schädigung; alle anderen Teile der Oberfläche der Drüse sind den einfallenden Strahlen gegenüber um so ungünstiger gestellt, je weiter sie von der oberen Mitte abliegen.

Mit dem ersten Verschwinden der lipoiden Körnchen ist das Zustandekommen der Atrophie der Drüse eingeleitet. Neue Sekrettröpfchen können ohne die lipoiden Körnchen nicht mehr entstehen. Die bis dahin gebildeten werden in den Zellen, in denen sie entstanden sind, nach dem Zentrum des Tubulus gedrängt. Durch den steten Zerfall der zentralen Zellen, der in der bestrahlten Bürzeldrüse ebenso wie in der normalen stattfindet, verringert sich fortwährend der Bestand der Sekret enthaltenden Zellen, ohne daß — wie normal — in der Peripherie des Tubulus Sekret enthaltende Ersatzzellen entstehen. Das Sekret mit den Resten zerfallender Kerne und Zellen fließt ab nach dem zentralen Lumen der Drüse, in das alle Tubuli münden.

Begünstigt wird der Verfall der Tubuli durch eine Wucherung des Bindegewebes. Normaler Weise (Fig. 3) bildet der straffe bindegewebige Sack eine scharfe Grenze zwischen der Drüse und ihrer Umgebung, dem Unterhautfettgewebe und sendet seine Ausläufer zwischen die dicht neben einander verlaufenden Tubuli. In der bestrahlten Drüse (Fig. 9) ist der bindegewebige Sack stark verbreitert und aufgelockert und in die Schläuche hineingewuchert, so daß sie durch breite Bindegewebsinseln teils auseinander, teils zusammengedrängt erscheinen.

Der Druck des Bindegewebes wird dadurch wirksamer, daß die Tubuli durch den Abfluß des Sekrets an Spannkraft verloren haben. Auch trägt der mechanische Druck, den die Ente gewohnter Weise mit ihrem Schnabel auf die Oberfläche der Drüse ausübt, um das Sekret herauszupressen, sicher dazu bei, um die Atrophie der Tubuli zu beschleunigen. Die atro-

phierten Schläuche werden in das zentrale Lumen ausgequetscht, teils mit dem noch enthaltenden Sekret, teils wird dasselbe vorher herausgepreßt. In diesem Falle rücken die Wand des Tubuli zusammen, so daß sie auf einen Bruchteil ihrer normalen Größe reduziert erscheinen. Einige auf ein Minimum reduzierte Tubuli inmitten des wuchernden Bindegewebes bezeichnen die Stelle, wo die Drüse zu Grunde gegangen ist. Das in der normalen Drüse zentral gelegene Lumen ist in Drüsen, bei denen die Atrophie weit vorgeschritten ist, stark erweitert und erreicht fast die obere Peripherie der Drüse. Der Inhalt sowohl wie die nur aus wenigen Zellreihen bestehende Wand des atrophierten Tubulus zeigt dem normalen gegenüber bedeutende Unterschiede. Im normalen Tubulus sind noch in Zone III bis ins Sekret hinein dunkel tingierte Reste von Kernen und in den das Lumen umgebenden Zellen abgeplattete Zellen und Kerne zu finden. Das im Tubulus liegende Sekret ist in Schollen angeordnet und erscheint von bröcklicher Konsistenz. In den atrophierten Tubuli verwandeln sich die Epithelzellen nach dem Lumen zu in kernlose feine homogene Lamellen, in denen man nichts mehr von zu Grunde gegangenen Zellen und Kernen bemerken kann. Die Lamellen lösen sich im Zentrum des Tubulus ab und liegen in demselben als konzentrisch geschichtete Massen, die äußerlich mit Hornmassen die größte Ähnlichkeit haben. (Fig. 9.) Wir versuchten über die Natur dieser geschichteten Massen näheres zu erfahren. Sowohl Verdauungsversuche bei 40° Wärme als auch Einwirkung von 20% Kalilauge brachten uns nicht weiter, da das normale Sekret den Reagentien gegenüber sich ebenso standhaft verhielt wie die geschichteten „Hornmassen". Die Cholestearin-Reaktion fiel negativ aus. Die spezifischen Hornfärbungsmethoden — Heidenhains Eisenhämatoxylin und Gramsche Färbung — ergaben dagegen den Unterschied zwischen dem normalen Sekret und dem Inhalt der bestrahlten Tubuli, daß das erstere sich sofort in Alk. abs. entfärbte, während letzterer noch gefärbt war. Nach einiger Zeit — ca. ½ St. — gab auch er seinen Farbstoff ab.

Ebenso zeigten sich bei Anwendung von Fettfarbstoffen Unterschiede des Sekrets vor und nach der Bestrahlung. Während in der normalen Drüse das Sekret der Zone III bei Scharlach-

rot-Osmiumfärbung leuchtend rot erscheint, färben sich die konzentrischen Lamellen der bestrahlten Tubuli grau-schwarz; im Zentrum findet man noch manchmal rosa-rotgefärbte Sekretschollen, die aber wohl von besser erhaltenen Teilen des Tubulus her an diese Stellen geschoben worden sind, denn i. a. sind auch die Sekretreste schwarz gefärbt. —

Durch Behandlung mit 1% Osmiumsäure wird das normale Sekret der Zone III schwarz, der Inhalt der bestrahlten Tubuli aber bräunlich grün-schwarz. Auch Kernfärbungen sind geeignet, um zu konstatieren, daß der Inhalt der geschädigten Tubuli sich leichter mit ihnen färben läßt als der in normalen Schläuchen, der fast ungefärbt bleibt.

Wir sehen also, daß auch das tinktorielle Verhalten des Sekrets in der bestrahlten Drüse dafür spricht, daß dasselbe unter dem Einfluß der Röntgen-Strahlen eine andere Zusammensetzung erfahren hat. Es wäre interessant, wenn man nun wiederum auf chemischem Wege feststellen würde, ob und nach welcher Richtung sich die Zusammensetzung des Sekrets — gegenüber dem normalen — geändert hat.

Unserem hochverehrten Lehrer, Herrn Geheimrat Neisser, danken wir auch an dieser Stelle für das rege Interesse, welches er unserer Arbeit entgegengebracht hat.

Literatur.

1. Buschke und Schmidt. Über die Wirkung der Röntgenstrahlen auf Drüsen. D. med. W. 1905. Nr. 18.

2. Plato. Untersuchungen über die Fettsekretion der Haut. Verhandlungen der Deutschen Dermat. Ges. Breslau 1901.

3. Röhmann. Über das Sekret der Bürzeldrüsen. Beiträge zur chemisch. Physiol. und Patholog. Bd. V. H. 3. 4.

4. Stern, M. Histologische Beiträge zur Sekretion der Bürzeldrüse. Archiv f. mikroskop. Anatomie und Entwicklungsgeschichte 1905. Bd. LXVI.

Erklärung der Abbildungen auf Taf. VIII—X.

Fig. 1. Bürzeldrüse der Ente in natürlicher Größe. A = Ausführungsgang.

Fig. 2a. Schematischer Längsschnitt, median, durch eine Bürzeldrüse. Natürliche Größe. Osmium-Scharlachrotfärbung. Die feinen schwarzen Linien stellen schematisch den Verlauf der Tubuli dar. Die Zahlen bezeichnen die 3 Zonen.

Fig. 2b. Schematischer Querschnitt der Fig 2a bei c.

Fig. 3. Querschnitt durch eine normale Drüse mit Osmium-Scharlachrotfärbung. Vergrößerung 10 ×. B = bindegewebiger Sack.

Fig. 4a. Sektor aus einem quer getroffenen bestrahlten Tubulus von Zone I bei Saffraninfärbung.

Fig. 4b. Dasselbe von einem normalen, unbestrahlten Tubulus. Öl-Immersion. l = lipoide Körnchen.

Fig. 5a. Sektor aus einem quergetroffenen bestrahlten Tubulus von Zone I bei Osmium-Scharlachrotfärbung. Öl-Immersion.

Fig. 5b. Dasselbe von einem unbestrahlten Tubulus l = lipoide Körnchen. S = Sekrettröpfchen.

Fig. 6a. Sektor aus einem quergetroffenen, bestrahlten Tubulus von Zone I bei Hämatoxylin-Färbung. Öl-Immersion.

Fig. 6b. Dasselbe von einem unbestrahlten Tubulus.

Fig. 7. Querschnitt durch eine bestrahlte Drüse (Nr. X) mit Osmium-Scharlachrotfärbung. Vergrößerung 10 ×.

Fig. 8. Querschnitt durch eine bestrahlte Drüse (Nr. XI) mit Osmium-Scharlachrotfärbung. Vergrößer. 10 ×.

Fig. 9. Querschnitt durch eine bestrahlte Drüse (Nr. IX) mit Osmium-Scharlachrotfärbung. Vergrößerung 10 ×. H = hornähnliche Massen. A. T = atrophierte Tubulis. G. B. = gewucherter bindegewebiger Sack.

Fig. 1.

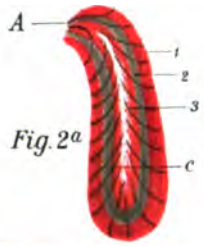

Fig. 2a

Fig. 2b

Fig. 3.





Fig. 4a

Fig. 4b

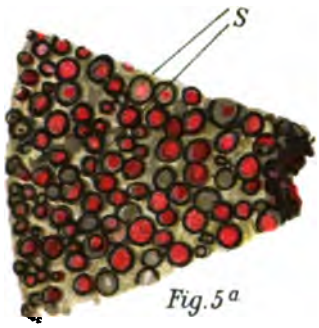

Fig. 5a

Fig. 5b

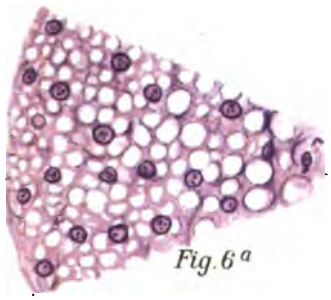

Fig. 6a

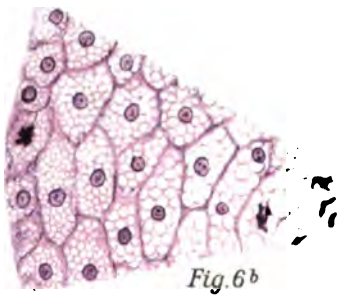

Fig. 6b

Fig. 7.

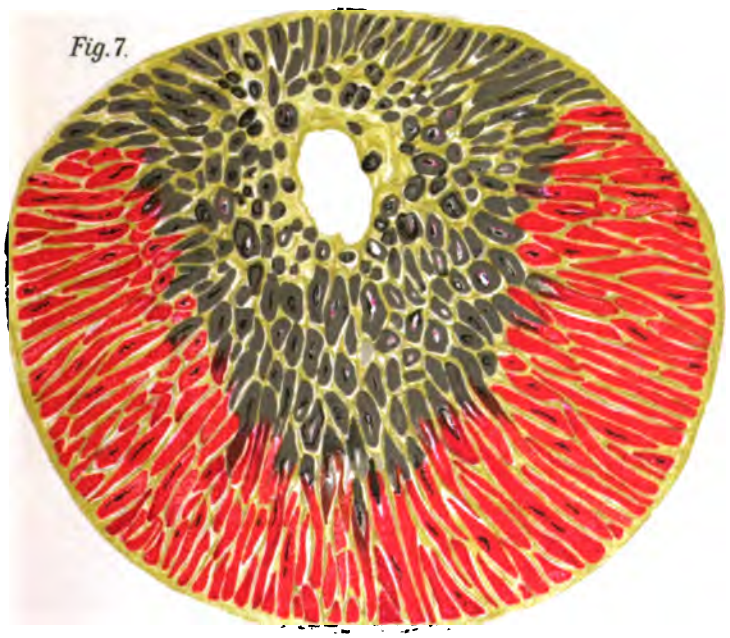

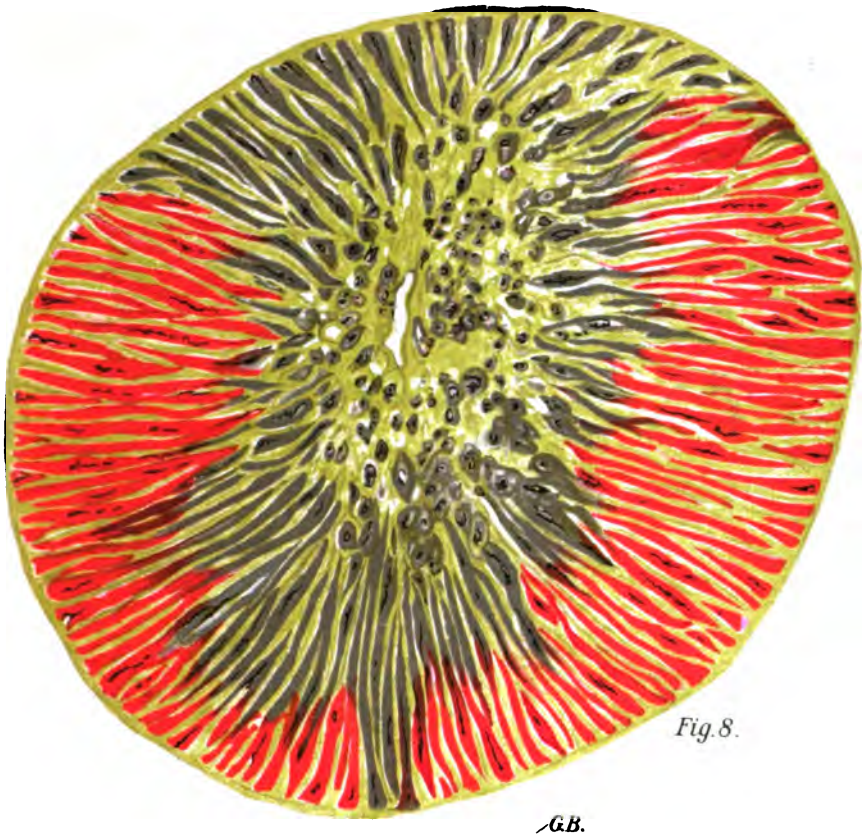

Fig. 8.

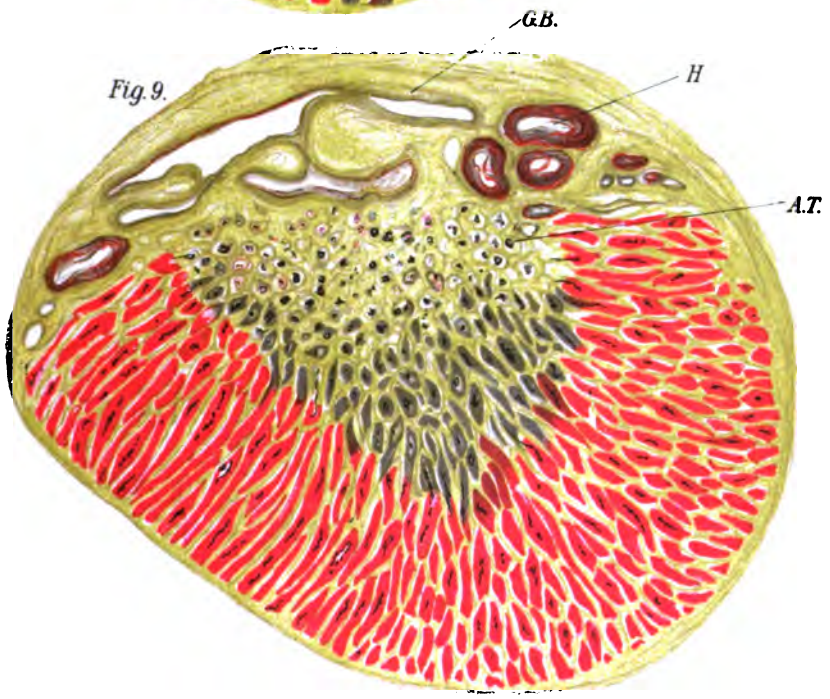

Fig. 9.

K. u. k. Hofbuchdr. A. Haase, Prag

Die Bedeutung der Geschlechtsfunktion in der Therapie der Gonorrhoe beim Manne.

Von

Dr. **Emil Tauffer,**

Hafenarzt von Fiume (Ungarn), Mitglied des königl. ungar. Landessanitätsrates, R. A. i. d. R.

Das Problem, wie man die Gonokokken, welche bei der Tripperinfektion in die Schleimhaut und in die Drüsen der männlichen Harnröhre eingedrungen sind, aus denselben wieder entfernen soll, fand in der Therapie des Trippers bis heute noch keine so befriedigende Lösung, wie sie wünschenswert wäre, um die Vertilgung der Gonokokken mit Sicherheit erzielen zu können.

Die Entdeckung der Gonokokken durch Neisser brachte zwar einen gewissen Umschwung in die bis dahin übliche medikamentöse Behandlung der Krankheit, indem die baktericiden Mittel in den Vordergrund traten und es entwickelte sich eine ansehnliche Literatur in der Suche nach Mitteln, welchen eine „Tiefenwirkung" zugeschrieben werden kann, aber nur die letzen Jahre weisen intensivere Bestrebungen auf, den Kampf gegen die Gonokokken derart zu führen, daß sie aus ihren Schlupfwinkeln hervorgelockt werden.

Es wird zwar von mehreren Autoren einzelnen Arzneien eine „gonokokkenhervorlockende" Wirkung zugeschrieben, um die Lücke zu decken, die in der Therapie der Gonorrhoe durch

das oben genannte Problem besteht — ganz gelöst ist aber diese Frage noch lange nicht.

Der mikroskopische Nachweis dessen, daß die Gonokokken in die Gewebe durch die Epithelschichte der Schleimhäute wandern, sicherte den eiterungbefördernden Mitteln den Vorzug über solche, die die Eiterung herabsetzen und zwar umsomehr, als die letzteren zumeist auch weniger baktericid wirken als die ersteren. Die antiseptischen Mittel bewirken in gewissen Konzentrationen an den Körperflächen eine positive Hämotaxis nach außen und wir nehmen an, daß eine stärkere Eiterung, d. h. die Auswanderung der weißen Blutkörperchen durch das Epithel, die Eliminierung der in die Gewebe gedrungenen Gonokokken befördert. Wir wissen aber, daß die Gonokokken nicht nur das Epithel der Schleimhautflächen durchdringen, sondern auch die Drüsenschläuche der Urethra und ihrer größeren Nachbardrüsen (Prostata, Cowperschen Drüsen etc.) als Schlupfwinkel bevorzugen.

Die Erfahrung lehrt, daß Exacerbationen und Rezidiven des Trippers sowohl während, wie nach vollendeter Behandlung zumeist infolge von Pollutionen und Coitus zu entstehen pflegen Sie entstehen also hauptsächlich dann, wann gonokokkenhaltiges Drüsensekret infolge von Erektionen und Ejakulation auf die mehr-weniger geheilte Urethralschleimhaut gelangt. Hiebei ist es beinahe überflüssig zu betonen, daß spontane Rezidiven nur dann mit Sicherheit dem genannten Grunde zugeschrieben werden können, wenn sie nach einem spontanen Samenerguß oder nach einer solchen Kohabitation entstehen, wo eine Reinfektion von außen her ausgeschlossen werden kann.

Die gebräuchlichen antiseptischen und adstringierenden Mittel sind nicht fähig, das gonokokkenhaltige Sekret der Drüsen innerhalb derselben unschädlich zu machen; sie dringen „intra vitam“ zumeist nicht in das Innere der Drüsenschläuche — selbst unter hydrostatischem Drucke nicht — und vermögen auch nicht das Sekret aus den Drüsen zu entfernen. Die Mißerfolge der verschiedenen Spülmethoden beweisen dies in der Praxis leider all zu sehr.

Als Folge dieser Erkenntnis sehen wir seit einigen Jahren therapeutische Versuche auftauchen, welche auf mechanischem Wege die Entleerung der gonokokkenhaltigen Drüsensekrete bezwecken. Die Massage

der Prostata (nur bei chronischer Prostatitis anwendbar), die Massage der Cowperschen Drüsen, die Massage der Urethra über einem Bougie und über der Sonde, die Aspirationsbehandlung der chronischen Blenorrhoe (Strebel) etc. — entstammen demselben Ideengange, den auch ich im Jahre 1897 als Volontär an Prof. Langs Klinik in Wien zu realisieren versucht habe, indem ich einen Spritzen-Ansatz[1]) verfertigen ließ, mit welchem man die Drüsen der Urethralschleimhaut in der Richtung vom Bulbus nach dem Orificium Urethrae, also von hinten nach vorne ausdrücken, die Urethra sozusagen „auswischen", und gleichzeitig das ausgedrückte Sekret mit einer desinfizierenden Lösung aus der Harnröhre herausschwemmen kann.

Ich hatte die Publikation des Instrumentes damals unterlassen, da meine ersten Versuche der Anwendung bei akuten Gonorrhoe-Fällen starke Reizerscheinungen und Blutungen der aufgelockerten, akut entzündlich geschwellten Schleimhaut hervorgerufen haben; bei späteren Gelegenheiten habe ich mich aber in meiner Privatpraxis überzeugt, daß die Anwendung des Instrumentes — Urethralwischers — bei weniger empfindlichen Schleimhäuten, im terminalen oder dem chronischen Stadium der Blennorrhoe anwendbar ist.

Der von Reiner in Wien nach meinen Angaben verfertigte Ansatz besteht aus einem 20 *cm* langen, geraden Metallrohre vom Kaliber 20 Charrière. Das viscerale Ende des Rohres ist abgerundet und endet blind, wie ein zylindrischer Metallkatheter. Einen halben *cm* von der Spitze entfernt befinden sich vier länglich-ovale, einander gegenüberstehende Fenster. Die Spitze des Rohres ist bis zu den Öffnungen massiv. Das distale Ende des Rohres ist der Handlichkeit halber mit einem Hartgummi-Trichter versehen.

In das Rohr wird ein Stift eingeschoben, der bis zur halben Länge distal genau in das Mutterrohr paßt. Die proximale Hälfte des Stiftes verjüngt sich gegen sein Ende und besitzt an der Spitze, die nicht ganz bis an das blinde Ende des Mutterrohres reicht, eine männliche Schraubenwindung. An diesem Ende wird der Stift mit einem Schwämmchen armiert. Das Schwämmchen ist an einem kurzen Metallschaft befestigt, welcher durch eine Mutterwindung an den Stift angeschraubt werden kann.

Der Stift wird nun derart in das Mutterrohr geschoben, daß man das Schwämmchen, mit den Fingern komprimiert in den Trichter des Mutterrohres bringt und den Stift mit geringen Drehbewegungen in das Rohr einschiebt. Ist der Stift ganz eingeschoben, so füllt das Schwämmchen die ovalen Öffnungen des Mutterrohres nahezu aus.

Da das Schwämmchen komprimiert in das Rohr eingeführt wurde, buchtet es sich bei den Öffnungen angelangt tamponartig hervor.

Der Stift ist soweit perforiert, als er sich dem Mutterrohre eng anschließt und besitzt am Ende des perforierten Teiles, also ungefähr in der Mittellänge des Ansatzes eine seitliche, ovale Öffnung. Am distalen

[1]) Demonstriert in der Gesellschaft der Ärzte von Fiume am 26./X. 06.

Ende des Stiftes ist ein Hartgummi-Trichter angebracht, der die Spitze einer gewöhnlichen Wundspritze aufnehmen kann.

Da der Stift sich in der Länge des Röhrenteiles dem Mutterrohre eng anschließt, kann eine, durch die Kanüle des Stiftes injizierte Flüssigkeit nur durch die Öffnung des Stiftes in den freien Raum des Mutterrohres gelangen und tritt dann durch die vier Fenster des letzteren aus dem Ansatze hervor. Hiebei wird das Schwämmchen, das die Öffnungen des Mutterrohres infolge seiner Porosität nur unvollständig schließt, reichlich von der Flüssigkeit durchdrungen und bauscht sich aus den Öffnungen des Mutterrohres noch stärker als in trockenem Zustande hervor

Die Einführung des endoskopähnlichen Ansatzes in die Urethra geschieht derart, daß man den Stift des vorher ausgekochten, komplett zusammengeschobenen Ansatzes soweit zurückzieht, daß das Schwämmchen im Mutterrohre verschwinde; der Ansatz wird nun mit Glyzerin bestrichen und bis ans Ende des Bulbus Urethrae in die Harnröhre eingeschoben. Ist dies geschehen, so schiebt man den vorgezogenen Stift vorsichtig wieder bis an das massive Ende des Mutterrohres ein. Bei einiger Vorsicht läuft man keine Gefahr, die Schleimhaut zwischen Schwämmchen und Öffnungsränder des Rohres einzuklemmen. Man überzeugt sich hievon durch eine geringe Bewegung oder Drehung des Ansatzes. Hat man dies getan, so setzt man eine passende Wundspritze, mit der gewünschten antiseptischen oder adstringierenden Flüssigkeit an den Trichter des Stiftes und injiziert die Lösung in die Urethra, indem man den ganzen Ansatz mit der anderen Hand sachte aus der Harnröhre zieht. Hiebei wischt das aufgequollene Schwämmchen die Urethra wie eine Bürste das Lumen eines Rohres aus. Die Drüsen der Schleimhaut werden bei der Extraktion des Ansatzes durch das gequollene Schwämmchen exprimiert und der austretende Inhalt derselben durch die Spülflüssigkeit sofort desinfiziert.

Die Anwendung des Urethralwischers ist, wie bereits erwähnt, bei akuten Erkrankungen, so lange eine stärkere Empfindlichkeit und Auflockerung der Schleimhaut besteht, keinesfalls statthaft, da die Reaktion der Harnröhre eine sehr starke sein kann. Bei weniger empfindlichen, subakut oder chronisch entzündeten Schleimhäuten kann aber das Instrument zur mechanischen Entleerung der Urethraldrüsen verwendet werden.

Nach meinen Erfahrungen verursacht das Auswischen der Harnröhre an und für sich, als mechanischer Eingriff, auch ohne einer gleichzeitig angewendeten medikamentösen Flüssigkeit, ein brennendes Gefühl, ähnlich wie die Anwendung des Urethrometers von Otis oder des Oberländerschen Dilatators ohne Überzug. Das unangenehme, oft etwas schmerzhafte Gefühl verschwindet aber in 1—2 Stunden und bleibt nur noch bei der Miktion durch 12—24 Stunden bemerkbar.

Diese Beobachtung und der Umstand, daß jede mechanische Expression der Urethraldrüsen mittelst Instrumente,

welche in die Harnröhre eingeführt werden, zumeist unliebsame Schmerzen verursacht, veranlaßten mich die physiologische Entleerung der Drüsen, welche bei Erektionen und Ejaculationen jedenfalls ausgiebiger erfolgt, als dies durch instrumentelle Expression erreichbar ist, bei der Therapie der Gonorrhoe näher in Betracht zu ziehen.

Die diesbezüglichen Angaben der Autoren und der Lehrbücher sind keinesfalls ermutigend, denn man findet überall sozusagen einstimmige Weisungen zur geschlechtlichen Abstinenz auf die Dauer der Behandlung des Trippers. Der Hintanhaltung von Pollutionen sind ausführliche Ratschläge gewidmet. Es mangelt auch an solchen Beispielen nicht, welche fatale Folgen von Erektionen, Pollutionen und Coitus bei akuten Gonorrhoen schildern.

Es unterliegt auch keinem Zweifel, daß die Entleerung der Genitaldrüsen im Verlaufe eines unbehandelten, aber auch behandelten Trippers, bei unseren bisherigen Prinzipien, zumeist Verschlimmerung des jeweiligen Zustandes der Erkrankung hervorruft. Beobachten wir diese Erscheinung aufmerksam, so sehen wir, daß die Erektionen und die Samenergüsse im Anfang der Erkrankung — so lange die pars posterior noch nicht angegriffen ist — zwar unangenehm, aber wenig oder gar nicht schmerzhaft sind Nach der ersten Woche, während der Akme, wenn die pars posterior auch ergriffen ist, wird der Samenerguß schmerzhaft und das Ejaculat ist oft blutig tingiert. Dies letztere gilt hauptsächlich bis zur 3—4. Woche einer infectio totalis, kommt aber bei Komplikationen seitens der Prostata, Cowperschen Drüsen etc. auch später noch vor, und zwar so lange, bis die zweite oder dritte Harnportion bei der Zwei-, resp. Dreigläserprobe noch getrübt erscheint. Es ist eine große Seltenheit, daß Patienten mit klarer zweiten Harnportion über blutig tingierte Samenergüsse berichten würden. Hat sich die zweite Harnportion geklärt, dann werden die Ejaculationen zumeist schmerzlos, aber wir hören oft genug auch noch wochenlang über einen stechenden Schmerz im Augenblicke der Ejaculation klagen. Die Lokalisation dieses stechenden Schmerzes ist zumeist hinten, beim After oder über der Symphyse, manchmal am Damme, nicht selten auch

in der pars pendula. Dieser Schmerz ist semiotisch wichtig für die Miterkrankung der Prostata, für die Entzündung der Ausführsgänge der Drüsen und der partiellen stärkeren Schwellung einzelner drüsenhaltiger Schleimhautpartien. Es ist jedoch nur ein subjektives Zeichen der Mitbeteiligung der Drüsen und ist objektiv zur Beurteilung der Infektiosität des Drüseninhaltes kaum verwertbar. Bedeutend mehr Aufschluß gibt uns über diesen Punkt das Verhalten des Harnes und des Ausflusses. So lange beim Tripper die zweite Harnportion ständig trüb ist, haben wir allerdings keinen objektiven Anhaltspunkt, eine stattgehabte Entleerung infizierten Drüsensekretes vermuten zu können und sind auf die Aussage und Aufrichtigkeit der Patienten angewiesen. Patienten, die mit einem akuten Tripper trotz des Verbotes den Coitus aussüben oder Onanie betreiben, werden uns in den ersten Wochen der Erkrankung ihr Tun verheimlichen können. Ist aber die zweite Harnportion nach der 3. oder 4. Woche einer Urethritis totalis gonorrhoica klar geworden und sehen wir den Patienten jeden 2. oder 3. Tag, so wird sich eine stattgehabte Entleerung der Genitaldrüsen auch objektiv durch die wiederkehrende Trübung der zweitgelassenen Harnportion oft verraten. Diese Trübung schwindet zumeist ziemlich rasch auch spontan in 2—3 Tagen, ist aber semiotisch wichtig und charakteristisch für spontane Rezidiven. Man kann diese Erscheinung hauptsächlich bei subakuter Urethritis totalis beobachten, kommt aber auch bei unbehandelt verlaufenden chronischen Fällen 1—3 Jahre lang nach der Infektion noch vor und ist ein unfehlbares Zeichen latenter Infektion der drüsigen Teile des Genitaltraktes oder des Bulbus.

Ist die Urethritis posterior und die eventuelle Prostatitis abgeheilt und besteht nur noch eine chronische Infektion der Drüsen in der Pars anterior, dann stellen sich die Rekrudeszenzen nach einer Kohabitation oder sonstigen geschlechtlichen Erregung zumeist nur in der Form einer etwas vermehrten Sekretion aus der Pars pendula vor. Dieselbe äußert sich entweder in der Verstärkung des Morgentropfens oder einem einige Stunden oder Tage merkbarem Ausflusse. Nur äußerst selten kommt es in solchen Fällen zu einer spontanen Rezidive in der Pars posterior und zur Trübung der zweiten Harnportion.

Daß in all diesen Fällen, wenn eine frische Infektion ausgeschlossen werden kann, die Rekrudeszenz der Erkrankung nur auf das Hervortreten von Gonokokken aus den eigenen Drüsen zurückzuführen ist — darüber dürften die Meinungen kaum verschieden sein.

Es frägt sich nun, wie soll man diesen spontanen Rezidiven des Trippers vorbeugen? Wie die neuere Überschwemmung der Schleimhaut mit Gonokokken verhindern und die Erkrankung rationell behandeln? Pollutionen, geschlechtliche Erregungen wochen-, oft monatelang gänzlich zu unterdrücken, vermögen wir bei jungen Leuten mit keinem Mittel, mit keiner Maßregel. „Den Coitus" — sagt Fingers Lehrbuch — „einem Patienten mit chronischer Gonorrhoe zu verbieten, ist einfach deshalb nicht möglich, weil Patient das Verbot umgeht . . ." „Man gestatte dem Patienten den Coitus in etwa 3—4 wöchentlichen Zeiträumen, mache ihn aber speziell darauf aufmerksam, daß ein Zusammenfallen der Reizung, die die Behandlung, mit jener die der Coitus setzt, durch Summierung der Reize eine intensivere Reaktion erzeugen könnte, zwischen örtlichem Eingriff und Coitus, sowie zwischen Coitus und nächstem örtlichen Eingriff stets mindestens 48 Stunden vergehen müssen." Gerade die notwendige Zeit also, um die Entwicklung einer eventuellen spontanen Rezidive zu ermöglichen.

Die soeben wiedergegebene Vorschrift Fingers behauptet sich seit langem axiomartig in ärztlichen Kreisen, ist aber in anderen, mir zugänglichen Lehrbüchern weniger oder gar nicht präzisiert. Eine ähnliche Vorschrift bezüglich der Pollutionen fehlt natürlicherweise allgemein, aber man muß annehmen, daß die Fachkollegen, wenn sie die periodischen Entleerungen der Genitaldrüsen durch Coitus in der Therapie des subakuten oder chronischen Trippers berücksichtigen, auch bezüglich der Pollutionen ihre therapeutischen Eingriffe dem oben genannten Prinzipe anpassen.

Bei der Therapie des akuten Trippers mit täglichen oder auch öfteren Spülungen mit der Trippersprize wird im allgemeinen keine Rücksicht auf die eventuellen Pollutionen genommen und die neueren Lehren von der Gonorrhoeprophylaxe lassen vermuten, daß die Fachkollegen in der Frage der Kumu-

lation der durch Coitus und lokalen Eingriff gesetzten Reize nicht derselben Ansicht sein dürften wie Prof. Finger.

Es dürfte auch kaum zweifelhaft sein, daß prophylaktische Injektionen bedeutend häufiger von solchen Leuten angewendet werden, die an einer chronischen Gonorrhoe leiden, als von solchen, die noch intakt sind. Schädliche Kumulation des Reizes kommt auch da kaum zur Beobachtung.

Man muß also annehmen, daß die Vorfechter der prophylaktischen Injektionen einen soeben stattgehabten Coitus nicht unvereinbar finden mit einer kurz darauf folgenden lokalen Behandlung und von einer Gefahr der Kumulation des Reizes dürfte durch die lokale Behandlung kaum etwas zu befürchten sein.

Leider fand ich diesen Punkt außer bei Finger in keinem der neueren Lehrbücher bei der Therapie des Trippers berührt und dies veranlaßte mich seit einigen Jahren meine Aufmerksamkeit dem Verhalten der erkrankten Harnröhre zur Geschlechtsfunktion und zur womöglich kurz darauf folgenden lokalen Therapie zuzuwenden.

Theoretisch erschien mir die Annahme gerechtfertigt und logisch, daß man die Schleimhaut der Harnröhre, wenn sie durch Injektionen oberflächlich von den Gonokokken befreit wurde, nur so vor neuerlichem Aufflackern des Wachstums von Gonokokken bewahren könne, wenn jede Gelegenheit zur Vertilgung der aus der Tiefe der Gewebe und der Drüsen hervortretenden Gonokokken benützt wird.

Jede geschlechtliche Erregung — Erektionen, Pollutionen und Coitus — fördert Gonokokken aus den Drüsengängen zu Tage. Werden sie infolge der Untätigkeit der Drüsen längere Zeit nicht aus den Drüsengängen ausgeschwemmt, so erhalten sie sich im Drüsensekrete auch dann noch lebensfähig — wann die Schleimhautfläche durch therapeutische Eingriffe von ihnen befreit und der Tripper mehr-weniger als geheilt betrachtet wird.

Das experimentum crucis einen Patienten nur dann als geheilt zu entlassen, wenn nach wiederholtem Coitus keine Rezidiven sich einstellen, hat so mancher — dank dem Prinzip der Abstinenz während der Behandlungsdauer — bereut.

Alle diese Umstände sprechen gegen die Abstinenz nach überschrittener Akme und für sofortige lokale Behandlung nach Entleerungen der Geschlechtsdrüsen.

Meine klinischen Beobachtungen haben mich denn auch dahin geführt, Fingers Prinzip gegenüber ebenfalls einen wesentlich modifizierten Standpunkt einzunehmen.

Im Jahre 1902 hatte ich zwei sehr intelligente Patienten, welche die damals noch von mir auch bevorzugten Spülungen nach Janet, selbst ausführen konnten. Beide kamen mit akuter, aber nicht erster Gonorrhoe in meine Behandlung. Nach einigen Sitzungen lernten sie die Spülungen selbst zu machen und behandelten sich mit denselben zu Hause weiter. Sie sprachen wöchentlich einmal bei mir vor und da hatte ich einige Male zu hören bekommen, sie hätten den Coitus mit Kondom öfter vollzogen, „weil es eben nicht anders ging", hätten sich aber sofort nach vollbrachtem Akte ausgespült. Die Spülung der Blase wurde jedesmal auch vorgenommen. Ich hatte Gelegenheit, diese Patienten den nächsten oder den zweiten, dritten Tag nach der vorgenommenen Prozedur zu sehen, ohne irgend einen Nachteil davon zu bemerken, daß die tiefen Spülungen sofort nach dem Coitus vorgenommen wurden. Die Heilung trat bei beiden nach 4 Wochen bis auf wenige schleimige Filamente ein und ich empfahl ihnen noch 2—3 Monate lang nach jedem Coitus eine tiefe Spülung vorzunehmen. Dies geschah auch, ohne je üble Folgen gehabt zu haben. Die gebrauchte Spülflüssigkeit war Kalium hypermanganicum 1 : 4000 und Sublimat 1 : 10.000.

Nach diesen Fällen hatte ich öfter Gelegenheit bei Patienten, welche angaben, den Abend vor ihres Besuches den Coitus ausgeführt zu haben oder Pollution die vorangegangene Nacht gehabt zu haben, Janetsche Spülungen, Instillationen nach Guyon und Ultzmann oder Sondierungen vorzunehmen, ohne hievon unangenehme Folgen zu beobachten.

Im Jahre 1904 und 1905 hatte ich zwei Blenorrhoe-Fälle in Behandlung, bei welchen sich die Erkrankung in der Form eines subakuten Katarrhes seit Monaten mit abwechselnd trüber und klarer zweiten Harnportion eternisiert hatte, weil die Patienten sich sehr unregelmäßig vorstellten. Wurde die zweite Harnportion klar, blieben sie aus, um nach mehreren Tagen oder nach 2—3 Wochen abermals mit trübem Harn sich vorzustellen. Phosphattrübung wurde jedesmal ausgeschlossen. Die geschlechtliche Enthaltsamkeit wurde von ihnen so gut wie gar nicht respektiert und dieser Umstand bewog mich, ihnen den Rat zu geben, sich — da sie regelmäßige Termine von 2—3 Tagen nicht einhalten konnten — wo möglich an den Tagen nach einer Kohabitation oder Pollution bei mir vorzustellen. Ich applizierte jedesmal Instillationen von 2·5—10% Cuprum sulfuricum oder ½—2%igem Argentum nitricum, und die Trübung der zweiten Harnportion blieb nach einigen Wochen vollständig und dauernd

aus. Ich sah auch hier keine unangenehme Folgen des örtlichen Eingriffes — wenngleich derselbe 12—16 Stunden nach der Entleerung der Geschlechtsdrüsen stattfand. Noch beweisender dafür, daß Instillationen kurz nach der Entleerung der Geschlechtsdrüsen im Terminalstadium eines akuten, noch weniger aber im Verlaufe eines chronischen Trippers nicht nur zulässig, sondern geradezu indiziert sein können, sind mehrere Fälle von Onanisten gewesen, deren Vertrauen und Aufrichtigkeit zu erlangen mir glückte. Ich hatte wiederholt Gelegenheit, die Patienten kurze Zeit, d. i. $^1/_2$—2 Stunden nach der Ejaculation zu Gesichte zu bekommen. Ich applizierte sofort Installationen von Argentum nitricum oder Cuprum sulfuricum und konnte hiedurch das Ausbleiben von Spontanrezidiven so oft beobachten, daß ich heute keinen Anstand mehr nehme, meinen Patienten, sobald die zweitgelassene Harnprobe klar ist und keine akutentzündlichen Erscheinungen mehr vorhanden sind, anzuraten: 2—3 Monate lang den Coitus mit Kondom womöglich jeden 3.—4. Tag auszuführen, nach jeder Kohabitation oder Pollution sofort eine Spülung mit Hydrargyrum oxycyanatum von 1:4000 vorzunehmen und sich sobald als möglich eine Instillation geben zu lassen.

Dieses Verfahren leistet mir bessere Dienste als die Massage oder sonst welche instrumentelle Expression der Drüsen des Urogenitalapparates.

Die Entleerung des Drüseninhaltes geschieht hiebei physiologisch und oft genug, um späteren Spontanrezidiven vorzubeugen, reizt lange nicht so wie eine instrumentelle Expression, ist ausgiebiger als eine solch' letztere überhaupt sein kann und ist so für den Arzt wie für den Patienten weniger unangenehm als eine Digitalmassage.

Ich glaube meine bisherige Erfahrung in diesem Punkte der Gonorrhoe-Therapie meinem hochgeschätzten ehemaligen Chef Herrn Geheimrat Prof. Neisser und den Herren Fachgenossen vorlegen zu können und bin der Ansicht, daß weitere Beobachtungen dazu beitragen werden, Autoreinfektionen der Harnröhre und spätere Übertragungen anscheinend geheilter Tripper mit diesem Verfahren auf ein Minimum zu reduzieren.

Ich habe mit diesem Prinzipe mehr erreicht als mit allen mechanischen Eingriffen, welche eine künstliche Entleerung der Urethraldrüsen bezwecken und glaube durch die protachierte, periodisch regelmäßige und so bald als möglich nach Pollutionen oder Coitus angewendete lokale Behandlung der Lösung des Problems, wie man die Entfernung der Gonokokken aus den Drüsen erlangen soll, näher getreten zu sein.

Aus der kgl. Universitätspoliklinik für Hautkrankheiten
zu Halle a/S.

Ein Beitrag zur Pathologie der Syphilis.

Von

Dr. **Egon Tomasczewski.**

Die Syphilis ist vor allen anderen chronischen Infektionskrankheiten dadurch ausgezeichnet, daß bei ihr klinisch differente Krankeitsprozesse zeitlich nacheinander auftreten. Man hat dieselben geschieden in irritativ-entzündliche Affektionen, sog. Frühformen, und in gummöse, sog. Spätformen.

Die irritativ-entzündlichen Prozesse sind im wesentlichen klinisch charakterisiert durch rasche Entwicklung, kurzen Bestand, ferner dadurch, daß es zu keinem eigentlichen Zerfall kommt und mit ihrer Rückbildung resp. Abheilung klinisch-makroskopisch eine völlige restitutio ad integrum eintritt. Pathologisch-anatomisch handelt es sich um perivaskulär lokalisierte Infiltrate protoplasmareicher einkerniger Rundzellen, bald scharf umschrieben, bald mehr diffus sich ausbreitend. Das Epithel ist für gewöhnlich nur wenig in Mitleidenschaft gezogen, kann aber mit der Steigerung der entzündlichen Erscheinungen völlig zu Grunde gehen. Im histologischen Auf- und Abbau der irritativ-entzündlichen Prozesse pflegt die Grundsubstanz erhalten zu bleiben.

Die klinische Beobachtung hat die hochgradige Infektiosität dieser Frühformen dargetan; experimentelle Überimpfung auf Menschen wie auf Affen ist so gut wie regelmäßig von

Erfolg begleitet gewesen; im Ausstrich wie im Schnitt finden wir die Spirochaete pallida meist in Mengen, die die Ergebnisse experimenteller Überimpfung und klinischer Beobachtung auf das beste erklärt. Es ist zwar richtig, daß ihr Nachweis auch häufig nicht gelingt; doch läßt sich schon heute als Gesamtergebnis aller bisherigen Untersuchungen so viel behaupten, daß es sich hierbei um ein Verschwinden vorher vorhanden gewesener Spirochaeten handelt; denn wenn wir ganz die gleichen Affektionen im Beginn oder auf der Höhe ihrer Entwicklung untersuchen, gelingt der Nachweis der Spirochaeten wohl ausnahmslos. Wir dürfen demnach wohl mit Recht annehmen, daß die lokale Gewebsreaktion, die auf die örtliche Infektion folgt, zu einer Vernichtung aller oder wenigstens fast aller Spirochaeten führt, eine Auffassung, wie sie namentlich von Versé[1]) auf Grund seiner Untersuchungen bei der kongenitalen Syphilis vertreten worden ist.

Nach alledem handelt es sich bei den irritativ-entzündlichen Prozessen um lokalisierte Krankheitsherde, bedingt durch eine umschriebene Wucherung der Spirochaeten. Im allgemeinen pflegen dieselben nur im ersten und auch noch im zweiten Jahre post infectionem aufzutreten und insofern ist auch ihre Bezeichnung als Frühformen berechtigt. Schon längst hatten indes einzelne klinische Beobachtungen gelehrt, daß Affektionen vom Charakter der Frühformen zuweilen viel später auftreten können. Eine eingehendere Berücksichtigung dieser Tatsache ist aber erst auf dem Internationalen Kongreß zu Paris 1889 und zu London 1896 erfolgt. In Paris wie in London hat die Erörterung der Frage, wie lange post infectionem irritativ-entzündliche Prozesse noch auftreten können, eine längere Diskussion angeregt. Nach dem übereinstimmenden Urteil aller Autoren von größerer Erfahrung sind derartige Affektionen selbst 10, 15 und 20 Jahre nach dem Primäraffekt gar nicht so selten zu beobachten. Fast ausnahmslos sind sie beschränkt auf die Schleimhaut der Mund- und Rachenhöhle und der Genito-Analgegend und pflegen hier oft genug jahraus, jahrein zu rezidivieren. Die meisten Autoren haben

[1]) Versé. Die Spirochaete pallida in ihren Beziehungen zu den syphilitischen Gewebsveränderungen. Med. Klinik 1906 Nr. 24, 25, 26.

diese spät auftretenden irritativ-entzündlichen Prozesse als infektiös angesehen und namentlich Tarnowsky hat durch eine sehr eingehende Beobachtung solcher Fälle den klinischen Nachweis ihrer Kontagiosität geführt. Sobernheim und ich haben in einigen derartigen Fällen Spirochaeten in größeren Mengen gefunden und vor kurzem hat Blaschko einen analogen Fall mitgeteilt:

1. Congr. internat. de Dermat. 1889 p. 687—698. Pontalier. Les récidives in situ de certaines formes de lésions syphilitiques. pag. 717. Balzer. Diskussion.

2. III. Internat. Congr. of Dermatology. London 1896 p. 228: Wickham. p. 453: Campana. p. 457: Lassar. Duration of period of contagion in Syphilis. p. 462: Feulard. Durée de la période contagieuse de la syphilis. p. 486: Tarnowsky. Duration of period of contagion in Syphilis.

3. Jullien. Recherches statistiques sur l'étiologie de la syphilis tertiaire. Paris 1874, p. 118.

4. Tschistjakoff, M. A. Die kondylomatöse Periode der Syphilis; die Dauer ihres Verlaufes und die Kontagiosität ihrer tardiven Erscheinungen. Dissertation St. Petersburg 1894 (russisch).

5. Balzer. Syphilis. Traité de médec. de MM. Brouardel et Gilbert. vol. II. 1895.

6. Feulard. Über die Dauer der kontagiösen Periode der Syphilis. Wien, klin. Rundschau 1896, Nr. 33. Durée de la période contagieuse de la syphilis. Annal. de Dermat. 1896. VII, p. 1025.

7. Lassar. Über die Dauer der Kontagiosität der Syphilis. Dermat. Zeitschr. 1896. III. p. 533.

8. Barthélemy. Note sur la prolongation excessive de la période secondaire et par conséquent de la contagiosité de la syphilis dans ses formes bénignes. Annal. de Dermat. 1896, p. 563.

9. Neumann, J. Pathogenese der tertiären Syphilis mit Rücksicht auf die Behandlung. Wien. klin. Rundschau 1896, Nr. 1—3. Über tertiäre Syphilis. Wien. med. Wochenschr. 1903, Nr. 29—33.

10. Campana. Durato de periodo del contagio della sifilide. Il Policlinico 15. VII. 1897.

11. Tarassévitch, L. Contagiosité syphilitique tardive. Contagiosité tertiaire. Thèse de Paris 1897.

12. Dolgopolow, N. Über die Dauer der kontagiösen Syphilisperiode bei der Landbevölkerung Rußlands. Russ. Zeitschrift für Dermatologie und vener. Krankheiten. Bd. VI, Nr. 10—12. Ref. Monatsh. f. prakt. Dermat. 1904, Bd. XXXIX, p. 278.

13. Fourdace, A. L. Durée de la période contagieuse de la syphilis. Thèse de Lyon 1904.

14. Sobernheim u. Tomasczewski. Über Spirochaete pallida. Münch. mediz. Wochenschr. 1905, Nr. 39.

15. Blaschko. Weitere Beiträge zur Kenntnis der Spirochaete pallida. Medizinische Klinik 1906, Nr. 35.

Wir sind demnach berechtigt, aus der klinischen Erscheinungsform eines syphilitischen Krankheitsherdes auf seine Infektiosität zu schließen ohne Rücksicht auf den Zeitpunkt seines Auftretens post infectionem. Es ist dies gewiß von großem praktischen Interesse. Von noch größerer Bedeutung sind die oben besprochenen Fälle aber wohl in theoretischer Hinsicht; denn sie beweisen, daß ein mit Syphilis infizierter Organismus fast unbegrenzt lange Zeit auf eine reichliche örtliche Wucherung von Spirochaeten mit irritativ-entzündlichen Prozessen reagieren kann. Bei diesen Kranken scheint eben diejenige Veränderung des Gesamtorganismus, die wir auch heute noch für das Zustandekommen gummöser Prozesse annehmen müssen, nicht einzutreten. In allen einschlägigen Beobachtungen wird über vorangehende oder nachfolgende gummöse Affektionen nichts erwähnt. Und nur ein von Fournier[1]) mitgeteilter Fall bildet eine Ausnahme. Es handelte sich bei diesem um oberflächliche Zungenerosionen, die 15 Jahre nach der Ansteckung aufgetreten und denen zwei Jahre zuvor eine gummöse Glossitis vorangegangen.

Die gummösen Prozesse im weitesten Sinne des Worts, die sogenannten Spätformen, sind im wesentlichen klinisch charakterisiert durch langsame Entwicklung, längeren Bestand,

[1]) Fournier. Congrès intern. de Dermatol. Paris 1889 p. 717: „Un jeune homme contracte, il y a quinze ans, une vérole banale du reste comme évolution. Il se traite, guérit et me demande la permission de se marier. Après son mariage, il eut des accidents pulmonaires, specifiques selon toutes probabilités, puis une glossite scléreuse; sa langue était indurée et il avait fréquement à ce niveau de très petites érosions. C'était un enragé fumeur. Je le previns des dangers qui ménaçaient sa femme. Deux ans après il me la conduisait: elle était atteinte d'un chancre de la lèvre inférieure, escorté de symptomes secondaires des plus nets. Lui-même ne présentait que d'insignifiantes érosions linguales. Inutile de dire que sa femme est au-dessus de tout soupçon, et d'ailleurs cette coïncidence du chancre labiale et d'érosions linguales est suffisamment significative."

Neigung zum Zerfall und dadurch, daß ihre Abheilung auch in denjenigen Fällen mit einer narbenartigen Veränderung erfolgt, in denen es nicht zur Ulzeration kommt. Pathologisch-anatomisch ist der Typus der Granulationsgeschwülste gewahrt und eine stärkere Affektion der Gefäße bemerkenswert. Im histologischen Auf- und Abbau dieser Syphilisformen geht die Grundsubstanz zu Grunde. Die Pathogenese dieser Spätformen ist lange Zeit strittig gewesen. Zwar waren die meisten Autoren der Ansicht, daß auch diese Affektionen durch das Luesvirus selbst bedingt würden, nur handle es sich um entweder spärliches oder abgeschwächtes oder verändertes Virus. (Bäumler, Barthélemy, Diday, Doyon, Fournier, Jadassohn, Lang, Lesser, Neisser, Neumann, Zeissl etc. etc.) Indes eine sichere Entscheidung war bei den damaligen Hilfsmitteln der Wissenschaft nicht möglich und nur so erklärt sich, daß noch im Jahre 1890 Finger[1]) die Hypothese von der toxischen Genese gummöser Prozesse aufstellen konnte.

Die allgemeine klinische Erfahrung ging dahin, daß gummöse Affektionen eine Ansteckung von Mensch zu Mensch nicht vermittelten und daß dies nicht sowohl durch die Lokalisation der meisten Spätformen bedingt, als vielmehr in ihrer Natur begründet sei; hatten doch Mauriac[2]) u. a. Beobachtungen mitgeteilt, wo Individuen mit gummösen Krankheitsherden der Genitalien trotz aller Gunst der Verhältnisse nicht infiziert hatten. Im Laufe der Zeit waren indes eine Reihe von Beobachtungen bekannt geworden, die nur die eine Erklärung zuließen, daß auch durch derartige Affektionen Syphilis übertragen werden könne. Es sind dies die Fälle von Fournier, Landouzy, Claisse, Sack, Ehlers und Delbanco.

Landouzy; Note sur la contagiosité syphilitique au delà de la période secondaire. I. Congrès internat. de Dermat. Paris 1889 p. 715.

Infektion durch ulzeriertes Gumma des Penis, das 20 Jahre nach dem Primäraffekt aufgetreten.

---

[1]) Finger, E. Die Syphilis als Infektionskrankheit vom Standpunkt der modernen Bakteriologie. Arch. f. Dermatologie und Syphilis 1890, p. 331.

[2]) Mauriac, Ch. La syphilis tertiaire dermo-epidermique des organes génitaux-urinaires est-elle contagieuse?

Revue général. de clin. et de thérap. 1887 p. 194—196.

Ehlers. Neue Statistik über 1501 Fälle von tertiärer Syphilis. IV. Kongreß d. deutschen dermatol. Gesellschaft 1894, p. 301. — Infektion durch Gumma des Penis, das 8 Jahre nach dem Primäraffekt aufgetreten.

Landouzy. III. Intern. Congres of Dermatology 1896, p. 478. cit. par Feulard. — Zeit der Infektion unbekannt. Übertragung durch tertiäre Lues: type de glossite tertiaire lisse (ni noyau, ni sillon) flanquée sur les bords de plaques psoriasiformes.

Fournier. III. Intern. Congr. of Dermat. 1896, p. 498 cit. par Feulard.

Infektion durch Gumma des Penis, das 14 Jahre nach dem Pimäraffekt aufgetreten.

Tarassévitch, L. Contagiosité syphilitique tardive. Contagiosité tertiaire. Thèse de Paris 1897. p. 96. Observation 52 (Paul Claisse). Gummöse Affektion des rechten Mundwinkels 21 Jahre nach dem Primäraffekt. Gattin erkrankt mit Sklerose der Unterlippe und folgenden Allgemeinerscheinungen.

Sack, A. Verhandlungen der Gesellschaft deutscher Naturforscher und Ärzte. Hamburg 1901, p. 424. Infektion durch Gumma des Penis, das 10 Jahre nach dem Primäraffekt aufgetreten.

Delbanko, E. Zur Infektiosität des Gumma. Monatsh. f. prakt. Dermat. 1904. Bd. XXXVIII, p. 586. Infektion durchgummöse Affektion des Penis, die 14 Jahre nach erfolgter Ansteckung aufgetreten. Fall Goldzieher, ebenda: Hier bestand keine gummöse Affektion der Genitalien und Delbanko selbst sagt resümierend nur: „Für die beiden behandelnden Ärzte wie für mich besteht bei diesem Fall nicht der geringste Zweifel an seiner Beweiskraft im Sinne einer Infektiosität der gummösen Periode."

Aber trotz der Exaktheit dieser klinischen Beobachtungen fand die Auffassung von der Infektiosität gummöser Prozesse keine allseitige Anerkennung; hatten doch alle experimentellen Übertragungen von Sekret zerfallender Spätformen auf Menschen negative Resultate ergeben. Sarrhos, Tanturri, Boeck, Propheta und namentlich Finger haben zahlreiche derartige Experimente angestellt, ohne daß eine Infektion erfolgt wäre:

Sarrhos: La syphilis primitive. Thèse de Paris 1853, zit. nach Finger: Arch. f. Dermat. und Syphilis 1890 p. 331. „Mit gleich negativem Erfolge nahm S. an sich und mehreren anderen nie syphilitisch gewesenen Menschen vor: eine Impfung von Ecthyma, drei von Rupia, zwei von Gumma des Rachens, sechs von Gumma des Unterschenkels, also in toto zwölf Impfungen."

Tanturri: zit. nach Finger, Arch. f. Dermat. und Syphilis 1890, p. 331.

T. hat ein gesundes Individium mit Gummieiter erfolglos geimpft.

Diday. Histoire naturelle de la Syphilis. Paris 1863. D. betont, Impfung von Primäraffekt gebe die relativ heftigsten Erscheinungen, Impfung von Sekundäraffekten eine schwächere Syphilis, tertiäre Erscheinungen seien gar nicht mehr infektiös.

Boeck: Erfahrungen über Syphilis. Stuttgart 1875. B. hat nicht wenige Inkoulationen mit Materie von erweichten Gummen und Geschwüren vorgenommen, stets mit negativem Erfolge.

Profeta: Malattie vener. Palermo 1889 zit. nach Finger. Arch. f. Dermat. u. Syphilis 1890, p. 331. „Den gleichen negativen Erfolg gaben zwei Impfungen Profetas mit Blut und zerfallendem Gumma."

Finger: Zur Frage über die Natur des weichen Schankers und die Infektiosität tertiärer Syphilisprodukte. Allg. Wien. med. Zetung 1887, Nr. 9 und 10. F. hat 10 nichtsyphilitische Individuen erfolglos geimpft und resümiert: „Impfungen mit den käsig-eitrigen Produkten tertiärer Lues rufen an Nichtsyphilitischen keine örtlichen Reaktionserscheinungen hervor, leichte vorübergehende Rötung der Impfstelle ausgenommen."

Es ist demnach auch gar nicht wunderbar, daß die früher genannten klinischen Beobachtungen keine Entscheidung in der Frage der Natur der gummösen Prozesse herbeigeführt haben; eine definitive Lösung derselben sollte erst die Entdeckung der experimentellen Affensyphilis bringen.

Finger-Landsteiner und Neisser haben gleichzeitig und unabhängig von einander über erfolgreiche Impfungen an Affen mit gummösem Material berichtet. Sie hatten an den für die Haftung des Luesvirus besonders geeigneten Stellen der Affenhaut tiefe Skarifikationen gemacht, Gewebe aus der Wand, resp. dem fortschreitenden Rande gummöser Prozesse als Impfmaterial benutzt und dies in reichlicher Menge energisch eingerieben. Auch sie berichten, ebenso wie Salmon, Metschnikoff und Roux, Tschlenow und Gabritschewsky, über negative Erfolge; und in den positiven Fällen traten die Impfeffekte erst spät, in zwei Fällen sogar außerordentlich spät auf und waren zum Teil sehr klein und von kurzem Bestand. Ähnliche Resultate hat später auch Hoffmann, Buschke und Fischer erhalten. Aus all diesen Versuchen geht hervor, daß auch die Spätformen infektionstüchtiges Virus enthalten müssen, aber offenbar nur in spärlicher Menge; und zwar scheint dasselbe nur in der Wand resp. im fortschreitenden Rande dieser Affektionen enthalten zu sein, nicht in dem schon zerfallenen Gewebe:

Positive Fälle: Finger, E. und Landsteiner, K. Untersuchungen über Syphilis an Affen. I. Mitteilung. Wien 1905.

1. Impftier: Cynocephalus Hamadryas. Impfmaterial: Wandgewebe eines geschlossenen Gumma der Tibia; Infektion wahrscheinlich vor 17 Jahren. Inkubation: etwa 24 Tage. Impfeffekt: linsengroßes, gerötetes Knötchen mit geringer Exkoriation am linken Lid, linker Braue und Peniswurzel. Abheilung des Knötchens an Lid und Braue in 14 Tagen.

Finger, E. und Landsteiner, K.: Untersuchungen über Syphilis an Affen. II. Mitteilung. Wien 1906.

2. Impftier: Cynocephalus Hamadryas. Impfmaterial: Wandgewebe zweier geschlossener Gummiknoten der rechten Schulter; Infektion vor 12 Jahren. Impfstelle: Lider und Brauen. Nach 21 Tagen Impfstelle gerötet, nach 28 Tagen drei braunrote, fast linsengroße Knötchen an Glabella und Brauen, die bald Schuppung, dann Exkoriation und Krustenbildung zeigten. Nach Abheilung der Exkoriation verblieben schuppende pigmentierte Stellen lange bestehen.

3. Impftier: Macacus Rhesus. Impfmaterial. Wandgewebe von zwei fluktuierenden, geschlossenen Gummen. Impfstelle: Lider, Brauen. Nach 28 Tagen an den Impfstellen vier kleinste Knötchen von kurzem Bestand. Dieser Fall von F. u. L. nicht als positiv angesehen.

Neisser, A. Versuche zur Übertragung der Syphilis auf Affen. IV. Mitteilung. Deutsche mediz. Wochenschr. 1906, Nr. 13.

4. Impftier: Macac. nemestrinus. Impfmaterial: Randgewebe eines ulzerierten Stirngumma, 10 Jahre nach der Infektion aufgetreten. Impfstelle: Augenbrauen, Bauch und Penis. Nach 29 Tagen an der rechten Augenbraue Rötung, Schwellung; nach 50 Tagen typischer großer Primäraffekt der ganzen Augenbraue.

5. Impftier: Macac. cynomolgus. Impfmaterial: Wandgewebe eines geschlossenen, fluktuierenden Gummiknotens der linken Tibia; Zeit der Infektion unbekannt. Impfstelle: linke Braue, linke Brust. Nach 46 Tagen verdächtige gerötete, schuppende Stelle; nach 53 Tagen stark infiltrierter, blaurot gefärbter, mit borkigen Schuppen bedeckter Primäraffekt. Abheilung nach weiteren 34 Tagen.

6. Impftier: Grauer Gibbon. Impfmaterial wie in Nr. 5, Impfstelle: linke Braue, linke Brustseite. Nach 67 Tagen typischer Primäraffekt; an welcher Stelle nicht angegeben.

Hoffmann, E.: Mitteilungen und Demonstrationen über experimentelle Syphilis, Spirochaete pallida und andere Spinochaetenarten. Dermat. Zeitschrift, Bd. XIII, H. 8, p. 561.

7. Impftier: Niedere Affenart. Impfmaterial: Randgewebe eines ulzerösen tertiären Syphilids, das $3^1/_2$ Jahre nach der Infektion aufgetreten. Inkubationszeit 27 Tage; von dem serpiginös fortschreitenden Impfsyphilid ein zweiter Affe mit Erfolg geimpft; von diesem ein dritter; hier der Impferfolg nur ein geringer. Inkubationsdauer bei beiden 24—26 Tage.

Buschke und Fischer. Über die Beziehungen der Spirochaete pallida zur kongenitalen Syphilis. Arch. f. Dermat. u. Syph. Bd. LXXXII. pag. 63.

8. Impftier: Makake. Impfmaterial: Randinfiltrat eines gummösen Syphilides der rechten Oberschenkelhaut, das 17 Jahre nach der Infektion aufgetreten. Nach 18 Tagen Primäraffekt an beiden Augenbrauenbögen.

Hoffmann, F. IX. Kongreß der Deutschen dermat. Ges. p. 279.

9. H. hat mit einem Gummi, das 24 Jahre nach der Infektion entstanden war, einen geringen positiven Impfeffekt erzielt.

Negative Fälle: Salmon, T. Recherches expérimentales sur l'inoculabilité de la gomme syphilitique. La syphilis 1904, II., Nr. 6, p. 404. S. hat bei einem Mac. sinicus und cynomolgus in oberflächliche Skarifikationen Eiter eines gummösen Geschwürs ohne Erfolg verimpft.

Metschnikoff et Roux: Etudes expérimentales sur la syphilis IV. Mémoire. Annal. de l'institut Pasteur 1905, p. 688. Ein Schimpanse mit Wandgewebe eines ulzerierten Gumma ohne Erfolg geimpft.

Neisser (loc. zit.) teilt 7 negative Resultate, Hoffmann, E. (loc. zit.) ein negatives mit. Sobernheim und ich (nicht veröffentlicht) haben bei einem Macac. Rhesus trotz zahlreicher tiefer Skarifikationen und reichlicher Verimpfung von Wandgewebe eines ulzerierten tertiären Syphilides, (4 Jahre nach der Infektion aufgetreten) keinen Impfeffekt erzielt.

Tschlenow und Gabritschewsky. Syphilisüberimpfung auf Affen. Moskauer venerologisch-dermatologische Gesellsch. 19./X. 1906. Ref. Monatsh. f. prakt. Derm. Bd. XLIII. pag. 556.

„Der in einem Falle angestellte Versuch von Überimpfung gummösen Materials verlief negativ."

Nach der Entdeckung der Spirochaete pallida ist natürlich auch in den gummösen Affektionen eifrig nach ihr gesucht worden. Fast alle Autoren haben übereinstimmend über negative Resultate berichtet; nur Spitzer, Rille, Dudgeon, Hastings und Ewens hatten die Spirochaete pallida in solchen Syphilisformen nachweisen können; indessen haben diese vereinzelten Beobachtungen keine allgemeinere Anerkennung gefunden. Erst die systematischen Untersuchungen von Doutrelepont-Grouven und mir haben dargetan, daß es bei geeigneter Materialentnahme und genügend langer Untersuchung wohl meist gelingt, das Luesvirus in den Spätformen als Spirochaete pallida nachzuweisen.

Spitzer: Über Spirochaetenbefunde im syphilitische Gewebe. Wien. klin. Woch. 1905, Nr. 31. Sp. hat in zwei gummösen Herden Sp. p. gefunden.

Rille und Volkerodt: Weitere Spirochaetenbefunde bei Syphilis. Münch. med. Woch. 1905, Nr. 34, p. 1623. „Möglicherweise liegt hier der erste Befund von Spirochaete pallida bei 7 bis 9jähriger, d. h. bei tertiärer Syphilis vor."

Ewens. Observations on Spirochaete in Syphilis. Proc. of the New-York Path. Soc. Vol. V, p. 100, zit. nach M. Versé. Medizinische Klinik 1906, Nr. 24—26.

Hastings. Observations on Spirochaete in Syphilis. Proc. of the New-York Path. Soc. Vol. V, p. 134, zit. nach M. Versé. Medizinische Klinik 1906, Nr. 24—26.

Dudgeon. The presence of the Spiroch. pall. in syphilitic lesions. The Lancet 1906, pag. 669. Case 13. „A female suffering from a large suppurating swelling on the left side of the mouth, which was incised and from the interior large numbers of the spirochaeta pallida were found to be present. This swelling was found to be a gumma. The patient also had other evidence of tertiary syphilis".

In 5 anderen Fällen von tertiärer Syphilis hat D. keine Spirochaeten gefunden; Ds. Befund von „large numbers of sp. p." ist ohne Analogie.

Reuter. Über Spirochaete pallidae in der Aortenwand bei Hellerscher Aortitis. Biolog. Abteilg. d. ärztlich. Vereins Hamburg. Münchn. med. Woch. 1906, Nr. 16.

Schaudinn. Internat. mediz. Kongreß Lissabon 1906. Ref. Arch. f. Dermat. u. Syphilis Bd. LXXXI, p. 401. Schaudinn hat in der letzten Zeit die Spirochaete pallida in einem Lebergummi gefunden; keine näheren Angaben.

Doutrelepont und Grouven. Über den Nachweis von Spirochaete pallida in tertiär-syphilitischen Produkten. Deutsche mediz. Wochenschrift 1906, Nr. 23. D. u. G. haben in 4 Fällen tertiärer Lues Spirochaeten gefunden.

Tomasczewski, E. Über den Nachweis der Spirochaete pallida bei tertiärer Syphilis. Münchn. med. Wochenschr. 1906, Nr. 27. T. hat in 5 Fällen tertiärer Syphilis Spirochaeten gefunden.

Bender, K. Deutsche med. Woch. 1906, Nr. 32, p. 1318. Berl. med. Ges. 4. VII. 1906. B. demonstriert Präparate von Spirochaetenbefund bei tertiärer Syphilis. Es handelt sich um beginnende doppelseitige Erweichung der Großhirnhemisphären. Die mikroskopische Untersuchung ergab das Bild der Arterienlues. Nähere Angaben fehlen.

Volpino, G. und Fontana, A. Einige Voruntersuchungen über künstliche Kultivierung der Spirochaete pallida (Schaud.). Zentralblatt f. Bakteriologie, Band XLII, Heft 7, pag. 666: „Auch in einem Falle von syphilitischen Gummen des Vorderarmes, die an einem Individuum ungefähr 40 Jahre nach dem Erscheinen des Primäraffektes und nach einem langen, von jeder syphilitischen Erscheinung freien Zeitraume aufgetreten waren, konnte, während die unmittelbare Untersuchung zum Auffinden der Spirochaeten fruchtlos gewesen war, nach 12tägigem Verweilen im

Brutofen in den abgetragenen Stückchen die Gegenwart von allerdings nicht zahlreichen, aber typischen Spirochaeten nachgewiesen werden."

Jundell. Monatsh. f. pr. Derm. Bd. XLIII. pag. 389. „Auch in einem Falle von Gummata fand sich dieser Pilz (Sp. p.) vor."

Hoffmann, F. IV. Kongreß der Deutsch. dermat. Ges. pag. 124. „In der Randzone eines gummösen Hautsyphilids (8 Jahre alte Lues) fand ich vereinzelte Spir. pallida." (Schnittpräparat!)

Doutrelepont: Über Spirochaeta pallida bei tertiärer Lues. IX. Kongreß. d. Deutsch. dermat. Ges. pag. 291.

D. hat in zwei Fällen von tertiärer Lues im Ausstrich sowohl wie auch im Schnitt wohlausgebildete Spirochaeten in spärlicher Zahl nachgewiesen.

Berücksichtigen wir die Ergebnisse klinischer Beobachtung, experimenteller Übertragung auf Affen und den mikroskopischen Nachweis der Spirochaete pallida, so ist wohl zur Zeit kein Zweifel mehr möglich, daß auch die Spätformen der Syphilis durch das Luesvirus selbst zustande kommen; und, ohne die Möglichkeit einer Veränderung des Luesvirus im Sinne eines Generationswechsels ganz ausschließen zu wollen, aller Wahrscheinlichkeit nach durch Luesvirus in Spirochaetengestalt. Die gummösen Prozesse sind also ebenso wie die irritativ-entzündlichen aufzufassen als umschriebene syphilitische Krankheitsherde, bedingt durch eine örtliche Ansiedelung und Vermehrung allerdings nur sehr spärlicher Spirochaeten. Daß aber für die Genese gummöser Affektionen noch eine veränderte Reaktion des gesamten Organismus notwendig ist, dafür sprechen in anscheinend eindeutiger Weise neuere Experimente von Finger-Landsteiner.[1]) Diese Autoren impften Kranke, die an gummösen Affektionen litten, mit infektiösem, d. h. spirochaetenreichem Gewebe; an der Impfstelle traten nach einem erythematösen Vorstadium umschriebene Infiltrate auf, die „in ihrem weiteren Verlauf eine ganz auffällige Übereinstimmung mit den an den betreffenden Patienten bestehenden tertiären Hautsyphiliden (Turbercula cutanea, ulzeröses Hautsyphilid) zeigten". Kontrollimpfungen mit nichtsyphilitischem Material und solche mit syphilitischem, dessen Virus durch Erhitzen abgetötet war, blieben ohne Resultat. Die Annahme einer geän-

[1]) Finger und Landsteiner. Untersuchungen über Syphilis an Affen. II. Mitteilung. Wien 1906.

derten und verstärkten Reaktion von seiten des Organismus Spätsyphilitischer gegen Luesvirus läßt sich darnach kaum von der Hand weisen; und es erscheint sehr wohl möglich, daß gummöse Affektionen der Genitalien oder der Lippen syphilitischer Individuen in manchen Fällen einer erneuten Infektion ihre Entstehung verdanken.

Dieser Auffassung scheinen aber Beobachtungen direkt zu widersprechen, in denen Individuen mit gummösen Erscheinungen an primären, resp. primären und sekundären Erscheinungen erkrankten. Solche Fälle sind migeteilt von Diday, Merkel, Köbner, Gascoyen und Ducrey. Es ist gewiß bemerkenswert, daß alle diese Fälle einer eingehenden Kritik gegenüber Lücken aufweisen, die sehr wohl eine andere Deutung gestatten; nur der Fall Ducreys ist anscheinend als einwandsfrei zu betrachten und steht somit zu den Ergebnissen der Fingerschen Experimente in einem schwer zu erklärenden Gegensatz.

Diday, P. De la réinfection syphilitique, de ses degrés et de ces modes divers (chancroides, véroloides, secondes véroles). Archives générales de Médecine 1862 vol. II (V. serie, tome 20) p. 26 et 177. p. 179: Obs. XXIX: „ Un monsieur de 23 ans me consulta, le 30 octobre 1857, pour un chancre induré médian du reflet. Il avait déjà pris du mercure; je le lui continuai. Après un traitement très-complet, il eut néanmoins des tubercules muqueux, de larges et nombreuses squames palmaires et plantaires; en novembre 1858, de véritables ulcères des amygdales. En juillet 1859, quoiqu'il ait toujours continué l'usage des spécifiques, il lui vient plusieurs ecthymas au dos, à la poitrine, à la face, laissant à leur suite des ulcères profonds, en outre un onyxis. En août 1860, il me montra encore une récidive d'ecthymas. En avril 1861, nouvelle récidive de la même lésion. Or le 15 mai 1859, un mois environ avant l'époque ou apparurent les premiers ecthymas, ce malade me consulta pour un chancre manifestement induré du meat, chancre qu'il avait contracté dans un coit et qui ne s'accompagnait pendant les quatres semaines qu'il dura, d'aucune engorgement des ganglions de l'aine."

Köbner, H. Über Reinfektion mit konstitutioneller Syphilis. Berlin. klin. Woch. 1872, Nr. 46, p. 549. „45jähriger Mann von mäßig starken Knochen und Muskeln, blasser Gesichtsfarbe. Im Jahre 1866 wegen Ulcus penis, Roseola nebst Angina von einem Kollegen nur mit einigen Granen Sublimat behandelt, dann außer jeder Kur, hatte sich am 24./XI. 1868 wegen Sarcocele syphilitica dextra, einer schmerzhaften Exostose am Manubrium sterni und Schleimbeutelentzündung am linken äußeren Knöchel an mich gewandt und wurde durch J. K. nebst Ung. hydrarg. cin. (ad scrotum)

bis Ende 1868 wieder arbeitsfähig. Gegen die noch bis Ende 1870 zeitweise wiederkehrenden Glieder- und Brustbeinschmerzen brauchte er ohne mein Wissen immer wieder J. K. Am 18./X. 1871 konsultierte derselbe Patient mich wegen einer etwa silbergroschengroßen, sehr harten, aber flachen, scharf abgegrenzten Scheibe an der Glans penis, nahe der Corona; erst gestern wollte er dieselbe und heute die Erosion eines Teiles ihrer Oberfläche bemerkt haben. Keine Adenitis. Letzter außerehelicher Coitus (p. p.) angeblich vor 10 Wochen. Bei Untersuchung des ganzen Körpers des Patienten konstatierte ich noch die alte Knochenauftreibung am Sternum und eine Vergrößerung und stärkere partielle Verhärtung des rechten Hodens. Bis zum 10. November zog sich die Induration zum Teil unter Ung. calomelanos auf, von da ab vollends bis Ende November unter J. K. Gebrauch, welcher an den genannten alten Residuen nichts änderte." Keine weiteren Symptome dieser letzten Infektion.

Bei dem Falle Didays und Köbners handelt es sich wohl um jene eigentümliche Affektion, die man als Chancre redux oder als Pseudochancre en retour bezeicnet hat und bei der es sich wohl um einen gummösen Prozeß handelt. Die modernen Untersuchungsmethoden werden ja bald eine entscheidende Aufklärung bringen. Als Beweis für eine Reinfektion bei tertiärer Syphilis können diese beiden Fälle jedenfalls nicht gelten.

Merkel, J. Ein Fall von veralteter Knochensyphilis, kombiniert mit frischem induriertem Schanker und frischer papulöser Syphilis. Bayr. ärztl. Intelligenzblatt 1868, Nr. 22, p. 289.

„B.C., ein 20 Jahre alter Kaufmann, erkrankte im Jahre 1857, also vor 10 Jahren, an sekundärer Syphilis (Schleimhaut und Hautaffektion) nach mehrwöchentlicher methodischer Kur, mittelst Einreibungen der grauen Salbe genaß er anscheinend vollständig. Mag nun in der Zeit von dieser Heilung bis zum Jahre 1862, in welcher der Kranke das in Rede stehende Syphilid zuerst bemerkte, eine neue Infektion dagewesen sein oder nicht, bleibt sich gleich. Seit 4 Jahren bestand dieses Rezidiv. Im Oktober 1866 wurde dasselbe von mir behandelt, jedoch nicht vollständig geheilt und im Januar 1867 neue frische Schankersyphilis akquiriert. Das 4 Jahre bestehende Syphilid präsentierte sich, als ich es zum ersten Male sah, in folgender Weise: An den einander zugekehrten Flächen der Hinterbacken saßen zwei Effloreszenzen auf kupferfarbiger Oberfläche, kreisrund, drusig, warzig, ein- bis anderthalb Linien über das Niveau der Haut emporragend, die umgebende Haut nicht infiltriert, oberflächlich stellenweise kleine Schüppchen darbietend. Das Ganze, den tiefsten Schichten der Cutis entsprossen, schien aus einer Masse kleiner aggregierter Knoten zu bestehen und machte den Eindruck von in sich abgegrenzten Erhabenheiten. Die Diagnose konnte bloß schwanken zwischen Syphilis cutanea nodosa und Lupus vulgaris (hypertrophicus). Der Umstand jedoch, daß 1. eine syphilitische Infektion vorausgegangen war, daß 2. ein längerer Zeitraum zwischen der Infektion und dem Auftreten der Effloreszenzen vorausgegangen war, nachdem inzwischen mildere Formen, wie Flecken, Papeln und Schuppen vorhanden gewesen waren, sowie 3. daß der in Rede

stehende, nie skrophulöse und nie an einer Hauterkrankung leidende, ein blühendes Aussehen darbietende, muskulöse Mann von vollkommen gesunden Eltern abstammte, sprach für ein rezidives Syphilid. Der schlagendste Beweis jedoch, daß man eine Dermatose syphilitischen Ursprunges vor sich hatte, ging ex iuvantibus hervor. Ich unterzog nämlich den Kranken einer Quecksilberkur und Ätzungen mit Kali causticum, ätzte jedoch bloß die eine Effloreszenz, während ich die Reaktion der anderen auf das Quecksilber abwartete. Sehr bald zeigte sich eine bedeutende Veränderung in dem nicht geätzten Syphilide. Dasselbe blaßte ab, wurde welk, die üppig hervorragenden Knötchenhaufen lagen garbenähnlich aneinander, einzelne verschwanden ganz, und es entstanden an den Rändern Einkerbungen von normalem pigmentiertem Narbengewebe, während das andere durch Ätzung rasch eine weißliche Narbe darstellte. Der leichtsinnige Kranke, einer längeren Kur überdrüssig, verschwand mit einer geheilten (der geätzten) und der anderen nicht geätzten, jedoch auf dem Wege der Heilung sich befindenden Effloreszenz. Dies war im Oktober 1866. Im Januar 1867 besuchte mich derselbe Kranke wieder und zwar mit folgendem status praesens: Im Sulcus coronarius ein erbsengroßes, starres Indurat, ohne Ulzeration. Die Leistendrüsen beiderseits derb infiltriert, rosenkranzartig anzufühlen und wenig schmerzhaft. An den Seitenteilen des Rumpfes, oberhalb der Magengrube, im Nacken und hinter den Ohren teils diskrete, teils in Haufen beisammen stehende Papeln; an der Zunge und auf der Mundhöhlenschleimhaut teils Epitheltrübungen von perlmutterartigem Kolorit, teils des Epithels beraubte Inseln. Die Unterkieferdrüsen stark geschwellt und bei Druck empfindlich. Das der Ätzung nicht unterzogene Syphilid neu gewuchert, stand in voller Blüte; am Standorte des anderen (örtliche Behandlung) eine Narbe. Die Zeit zwischen dem Erscheinen des Epithelknotens und dem verdächtigen Coitus betrug acht Wochen; folglich haftete die neue Infektion vier Wochen, nachdem der Kranke der Kur des alten Knotensyphilides entronnen war, also eine Koexistenz zweizeitiger Syphilis."

p. 291: „Nach mühevollem Durchsuchen der einschlägigen Literatur gelang es mir nur durch Sigmund in Wien von einigen wenigen ähnlichen Fällen Nachricht zu erhalten. Letzterer teilte mir mit, daß Diday und Berkeley-Hill von solchen Formen berichtet haben."

Gascoyen: Cases of syphilitic reinfection with remarks. Lancet 1874 II p. 762.

„Six of the cases recorded (one of the present series and five given in the accompanying table) occured in persons suffering at the same time from tertiary syphilis."

Zu dem Fall Merkels und den Fällen Gascoyens bemerkt Jadassohn: zur allgemeinen Pathologie und Statistik der tertiären Syphilis V. Kongreß d. deutsch. dermat. Gesellsch. 1896, p. 189: In dem Falle Merkels ist wesentlich der — unvollständige — Erfolg der Therapie für die syphilitische Natur der „drusig-warzigen" Herde in der Glutaealgegend beweisend. Die Fälle Gascoyens aber sind, wie ich

nach Einsicht in das Original erklären muß, nicht beweisend. G. steht auf dem jetzt nirgends mehr akzeptierten Standpunkt, daß das Auftreten des zweiten Primäraffektes die Reinfektion beweist; von den 6 Reinfektionen Tertiär-Syphilitischer sind 5 nicht von G. selbst beobachtet und über die Sekundärerscheinungen der Reinfektion wird nichts erwähnt; aber auch bei dem 6. von G. selbst gesehenen Falle geht aus der sehr kurzen Publikation im Lancet nicht hervor, ob er nicht etwa zu den Reinfektionen gehört,in denen nur derSchanker „was the evidence of the second contamination".

Ducrey, A.: Caso singolarissimo di reinfezione sifilitica in una donna.

In cui il nuovo contagio e le nuove manifestazioni insorgono persistendo ancora lesioni in atto della precedente infezione nel suo periodo tardivo. Giorn. ital. delle malat. ven. 1888 an. XXIII, p. 361.

Nach Arch. f. Dermat. u. Syph. 1889, p. 426. „Die Kranke, ein 46jähriges Weib, bot neben noch bestehenden luetischen Erscheinungen der Spätperiode, nämlich gummösen Geschwüren an der behaarten Kopfhaut und neben multiplen von einem pustulösen und einem exulcerierenden tuberkulösen Syphilid herrührenden Narben das schönste Bild einer rezenten Syphilis, nämlich eine Sklerose am rechten großen Labium, allgemeine Drüsenschwellungen, ein universelles, makulöses Exanthem, zu welchem sich später noch ein pustulöses Syphilid hinzugesellte und Schleimhautplaques am weichen Gaumen. Die gleichzeitige rezente Lues des Gatten der Kranken, von welchem sie infiziert wurde, hätte schon für sich allein hingereicht, die luetische Natur der rezenten Krankheitserscheinungen des Weibes nahezu zweifellos festzustellen, wenn darüber überhaupt noch ein Zweifel möglich gewesen wäre. Über das Wesen der ulzerösen Erscheinungen an der Kopfhaut konnte man bei ihrem charakteristischen Aussehen umsoweniger im Unklaren sein, als auch anamnestisch festgestellt werden konnte, daß sich die Kranke 17 oder 18 Jahre vor ihrer Reinfektion und ungefähr 6 Jahre vor ihrer Verehelichung bei der Pflege einer an Lues leidenden Freundin infiziert und eine Roseola gehabt hatte. Dem möglichen Einwande, daß die Affektion an der Kopfhaut ein Lupus exulcerans serpiginosus gewesen sei, sucht Ducrey durch Stellung einer genauen Differentialdiagnose zwischen Lues und Lupus zu begegnen."

Irritativ-entzündliche und gummöse Affektionen pflegen in der Regel an demselben Individuum zeitlich nacheinander aufzutreten. Roseola, Papel, Tuber und Gummi verdanken einer örtlichen Ansiedelung und Vermehrung der Spirochaete pallida ihre Entstehung. Die pathogenetische Einheitlichkeit aller dieser syphilitischen Krankheitsprozesse darf heute als erwiesen angesehen werden. Ihre Verschiedenheit in klinischer und pathologisch-anatomischer Hinsicht und im Gehalt an Virus ist

aller Wahrscheinlichkeit begründet in einer veränderten Reaktionsfähigkeit des infizierten Organismus. Diese wird sich natürlich allmählich ausbilden, in einem Falle früher, im anderen später, in manchen Fällen überhaupt nicht. Eine Sonderstellung nimmt die Gruppe der malignen Syphilis ein; Zerfall in der Frühperiode ist ihr Hauptcharakteristicum. Hier dürfte es sich um eine angeborene Überemfindlichkeit gegen das Syphilisvirus handeln, wie bei den zerfallenden Spätformen um eine erworbene. Besondere Schwierigkeiten für die oben vertretene Auffassung der Genese der Früh- und Spätformen bilden diejenigen Fälle, in denen irritativ-entzündliche und gummöse Prozesse bei demselben Individuum gleichzeitig nebeneinander auftreten. Eine ausreichende Erklärung für diese Fälle steht noch aus. Sie müssen mit den modernen Hilfsmitteln eingehend untersucht, die Ausbreitung und Lagerung der Spirochaeten in ihren verschiedenen Krankheitsprodukten festgestellt werden. Dann wird sich vielleicht auch für diese Fälle eine einleuchtende, ausreichende Interpretierung finden lassen.

Wenn nach Ablauf der zweiten Inkubationsperiode auf Haut und Schleimhaut sichtbare Allgemeinerscheinungen auftreten, so ist es ganz selbstverständlich, daß alle diese einzelnen Krankheitsherde ihre Entstehung Spirochaeten verdanken, die aus dem Blute in die Gewebe eingewandert sind und sich dort vermehrt haben. Aber schon die Pathogenese des ersten Rezidivs ist strittig, und dasselbe gilt für alle folgenden. Oft genug sehen wir bei dem ersten, aber auch bei weiteren Rezidiven nach vorangegangenen Kopf-, Gliederschmerzen, Nachtschweißen und anämischen Zuständen zahlreiche Effloreszenzen mit symmetrischer Verteilung in Schüben rasch zum Ausbruch kommen. Vom klinischen Standpunkt ist für diese Fälle eine erneute Generalisierung des Luesvirus auf dem Blutwege kaum von der Hand zu weisen. Aus Versuchen Neissers[1]) geht hervor, daß niedere Affen im Knochenmark, Milz und auch in den Lmyphdrüsen 2—5 Monate nach der Impfung infektionstüchtiges Virus haben. Bei den höheren Affen ist dies anscheinend nur ausnahmsweise der Fall. Ob das Knochenmark

[1]) Neisser A. Versuche zur Übertragung der Syphilis auf Affen. Deutsche medizin. Wochenschr. 1906, Nr. 1—3.

bei der akquirierten Syphilis des Menschen Spirochaeten enthält, wissen wir nicht. In der Milz, vor allem aber in den Lymphdrüsen, auch kubitalen und nuchalen, sind Spirochaeten z. Tl. in größerer Menge gefunden. Für die oben besprochene Art von Rezidiven wäre die einfachste Erklärung eine erneute Wucherung der Spirochaete pallida in den genannten Organen und nachfolgende Aussaat in die Blutbahn.

Die häufigeren Rezidive aber sind mehr örtlicher Natur, oft beschränkt auf Mund- und Rachenhöhle und die Genitoanalgegend. Eine Mitbeteiligung des Allgemeinbefindens fehlt meist. Für diese Fälle ist es in der Tat wahrscheinlicher, daß von früheren Krankheitsherden deponiertes (ruhendes?) Virus das Rezidiv verursacht. Neumann, Unna, Hjelmann[1]) haben an klinisch abgeheilten syphilitischen Effloreszenzen noch lange perivaskuläre Zellinfiltrate nachweisen können. Neumann und Unna sehen diese Zellnester als Beweis dafür an, daß hier noch Luesvirus vorhanden und betrachten alle Luesrezidive als örtliche Rückfälle. Entschieden ist diese Frage auch heute noch nicht; jedenfalls dürfte aber die Neumann-Unnasche Hypothese nicht für alle Formen von Rezidiven gerechtfertigt sein.

Für die Genese der Spätformen liegt ja ein Neuerwachen des Virus am Ort ihrer Entstehung nahe; aber als erwiesen darf auch diese Auffassung nicht gelten.

So sehen wir, daß alle örtlichen syphilitischen Krankheitsprozesse auf eine örtliche Wucherung der Sp. p. zurückzuführen sind, daß ihre klinische Erscheinungsform auf ihre geringere oder größere Infektiosität einen Rückschluß gestattet und zugleich ein Ausdruck für den Gesamtzustand des infi-

[1]) Neumann, J. Welches sind die anatomischen Veränderungen der luetischen Haut nach Ablauf der klinischen Erscheinungen? Wien. mediz. Woch. 1885, Nr. 26. Über die verschiedenen Reproduktionsherde der Syphilis. Ibidem 1887, Nr. 8 und 9. Über die klinischen und histologischen Veränderungen der luetisch erkrankten Tonsillen und Gaumenbögen. Wien. klin. Woch. 1891, Nr. 49. Beiträge zur Lehre vom Syphilisrezidiv. Wien. mediz. Wochenschr. 1902, Nr. 28 und 29.

Unna: Histopathologie der Hautkrankheiten Berlin 1894, p. 516—568.

Hjelmann: Bidrag till Kaenedomen om de histopatolgiska roefnadsfoerandrin garnas persistens rid syphilis. Nordisk. Med. Arkiv 1897.

zierten Organismus bildet. Dagegen ist ihre Genese, wenn wir von den ersten sichtbaren Allgemeinerscheinungen absehen, vom Standpunkt der allgemeinen Pathologie noch als ein Problem zu betrachten, dessen endgültige Lösung der Zukunft vorbehalten ist.

Der Pseudoleukämie ähnliche Hauterkrankung bei schwerer Anämie mit Leukopenie des Blutes (aplastische Anämie Ehrlichs?).

Von

Dr. **K. Touton** (Wiesbaden).

(Hiezu Taf. XI u. XII.)

Der im folgenden mitgeteilte Fall ist nicht abgeschlossen. Trotzdem erscheint er mir schon jetzt der Veröffentlichung in dieser Festschrift wert. Denn einmal ist er klinisch ungewöhnlich. Zum andern fußt das ungewöhnliche Hautleiden auf einer schweren und ebenfalls ungewöhnlichen Blutveränderung. Alle solche Fälle aber, in denen Hautkrankheiten und Blutanomalien zusammentreffen, sind — abgesehen von dem ihnen selbst anhaftenden Interesse — wertvoll als Anregung, den Beziehungen auch anderer bekannterer Hautaffektionen zu Erkrankungen innerer Organe, speziell der blutbereitenden, nachzuspüren. In dieser Richtung werden sich, wie ich glaube, abgesehen von weiteren mikroparasitären Studien, die Forschungen bewegen, die Licht in das Dunkel der Ätiologie der Dermatosen bringen sollen. Die an der Entdeckung einer ungemein großen Zahl klinischer und therapeutischer Tatsachen, an der Abgrenzung neuer Krankheitsbilder überaus fruchtbare Ära Ferdinand Hebras und seiner Schüler neigt sich ihrem Ende zu. Wir stehen — auch in der Dermatologie —

im Zeitalter der pathogenetischen und ätiologischen Forschungen. Diese Mitteilung möge ein kleiner Beitrag dazu sein.

Am 31. Juli d. J. sah zunächst mein Vertreter die der Praxis des Herrn Kollegen Badt in Alzey (Rheinhessen) entstammende 29jährige Patientin, eine Wagnersfrau, und nahm folgende Anamnese, die noch durch nachträgliche Mitteilungen des behandelnden Arztes ergänzt wurde, und Status auf.

Anamnese 31. Juli 1906:

Am 6. September 1905 1. Entbindung, normal verlaufend, dauerte 11 Stunden, ohne Kunsthilfe und ohne nennenswerten Blutverlust. Sechs Wochen später Knotenbildung an den Fingern beider Hände, ohne besondere Beschwerden. Während der 2. Hälfte der Schwangerschaft schon Taubheitsgefühl in den vordersten Fingergliedern und öfteren Krampf in den Händen. Am 3. Tage des Wochenbettes bekam sie Fieber, welches einige Tage anhielt und bis 39° stieg. Eine Entzündung war nicht festzustellen. Am 13. Tage konnte die Wöchnerin das Bett verlassen. Fünf Tage nach der Geburt Steifigkeit des rechten Armes. Patientin hatte kein Gefühl darin und konnte ihn nicht heben. In leichterem Grade dieselben Erscheinungen im linken Arm. Alle diese Symptome nach einwöchentlicher Massage geschwunden. Nach dem Aufstehen bis jetzt Gefühl der Schwere in den Händen und Füßen in wechselnder Intensität. Vor etwa sieben Monaten Ausschlag an den Beinen unter Jucken aufgetreten, allmählich nach oben fortschreitend, bis vor 6—7 Wochen eine allgemeine Eruption ausbrach. Am Tag und besonders in der Nacht Jucken. Bisher Arsenik innerlich und Jod äußerlich. Nach dem Wochenbett 26 Pfund abgenommen, in letzter Zeit wieder 6—7 Pfund zugenommen.

Status praesens 31. Juli.

An den Fingern beider Hände dicke derbe Knoten bis zu Haselnußgröße, auf beiden Armen, besonders auf den Streckseiten, auf dem Rücken (obere Teile frei), auf der Brust, weniger auf den Beinen, auf der Stirne, auf dem Nasenrücken in dichter Anordnung nebeneinander, an manchen Stellen strichförmig, besonders auf den Beugeseiten der Unterarme perlenschnurartig angeordnet, besonders auch auf dem Gesäß massenhaft kleine derbe, hellbraune bis bräunlich rote Knötchen; auf dem Gesäß sehen sie am meisten Lichen ruber planus-Knötchen ähnlich; auf dem Nasenrücken außer diesen Knötchen noch dicke, derbe, stark hervorspringende, etwa erbsengroße Knoten, die den dicken Knoten an den Fingern entsprechen, nur daß sie dünner sind.

Mund: Auf der Schleimhaut eigentliches Netzwerk an den Lieblingsstellen des Lichen planus nicht zu sehen, jedoch auf beiden Seiten an diesen Stellen deutlich unregelmäßig zackige Wucherungen; solche auch an beiden Seitenwänden der Zunge und auf dem Zungenrücken.

Therapie:

Arsenpillen à 0·005 dreimal täglich ein Stück.

Am 28. August und 8. September sah ich zuerst selbst die Patientin und notierte von da an folgende Befunde:

28. August. Pillen vertragen, Allgemeinbefinden wie voriges Mal, Jucken stark. An den Händen neue Knoten, diese eigentümlich glasig braunrot.

Rücken nur befallen, soweit Kratzen möglich, mit streifenförmig angeordnetenKnötchen, aber nicht wie Lichen ruber. Gelenkschmerzen an der rechten Schulter. Knoten an Zunge und Gaumen.

Therapie: Steigen mit den Pillen alle drei Tage um 1 bis zu 8 Stück.

8. September. Nimmt eben sechs Pillen à 0·005. Allgemeinbefinden besser, Jucken wechselt, in den Knoten juckt es jetzt mehr. Bis 10 Pillen steigen.

Status vom 8. September: Magere Frau mit scheinbar gesunder, weil gebräunter Gesichtsfarbe, Schleimhäute besonders der Conjunctiva sehr blaß. Am Kopf, besonders im Gesicht zwei verschiedene Arten von Eruptionen; am Nasenrücken, an der Nasenwurzel, an den Ohren, besonders links, eigentümlich glasige, bräunlich rote, ziemlich derb-elastische Knoten mit glatter bis glänzender Oberfläche, die meist in unregelmäßigen Gruppen zusammenstehen; ferner auf der Stirn, der rechten Backe, am rechten Ohr, hirsekorngroße und kleinere, bis fast stecknadelspitzgroße Knötchen von hellerer, mehr gelbroter Farbe und glänzender Oberfläche, hier und da stark an Lichen planus-Papeln erinnernd, aber nicht polygonal und auch ohne die abgeschliffene Oberfläche derselben, ohne Delle. Die Farbe der Knötchen unterscheidet sich z. B. an der Stirn manchmal nicht von der schon normalerweise gebräunten Haut.

Am Rücken eine freie Zone, die links zwei Hand und rechts etwas mehr wie eine Hand breit ist, darüber oben im Nacken, nach unten bis zum Gesäß dieselben beiden Formen von Effloreszenzen wie im Gesicht; davon sind die kleineren Knötchen exquisit streifenförmig angeordnet und zwar, wie aus der Richtung der Streifen und der Begrenzung der ganzen Fläche deutlich hervorgeht, vom kratzenden Nagel beeinflußt; die Erkrankung auf dem Rücken macht durch die enge Aneinanderlagerung der Effloreszenzen, bzw. Knötchenstreifen einen flächenartigen Eindruck. Größere Tumoren bis Erbsen- oder Bohnengröße finden sich nur in der Kreuzgegend; die kleineren überschreiten kaum das Maß eines Lichen planus-Knötchens. Rechts über dem Kreuzbein ein etwa zehnpfennigstückgroßer Tumor, mäßig derb, unter der Cutis deutlich verschieblich, dem subkutanen Gewebe angehörig.

Brust und Bauch fast nur mit kleineren Knötchen — und nur streckenweise — besetzt. Diese auch hier in Linien angeordnet; auf dem Bauche auch flache Effloreszenzen von kaum Linsengröße, die, wie es scheint, aus der Aneinanderlagerung mehrerer kleinerer Lichen planus-artiger Knötchen hervorgegangen sind.

Arme mit Ausnahme der Radialfläche, die beiderseits symmetrisch frei ist, mit besonderer Betonung der Ellenbogenbeuge mit recht derben, wie glasig glänzenden, durchscheinenden, etwas höheren Knötchen besetzt, an denen sich deutlich das halbkugelförmige Profil zeigt. Oft auch hier

reihenförmige Anordnung. Auch größere bis halberbsengroße Tumoren in Gruppen und Streifen und alle Übergänge zwischen diesen und den kleineren. Über dem Akromion, bzw. auf der Rückseite des Schultergelenkes, sowie unter dem Olekranon, über der Ulna bis 2 *cm* im Durchmesser haltende, derbere und weichere, in der Subcutis sitzende lappige Tumoren, über denen die Haut wie z. B. am Schultergelenk nur mit minimalsten Knötchen besetzt ist. An anderen Stellen (wie am Vorderarm) geht der subkutane Knoten scheinbar direkt in die äußerlich sichtbaren stark prominierenden, in Gruppen stehenden Cutisknoten über.

Die Hände sind am stärksten befallen. Auf dem Handrücken treten die kleinen und kleinsten Knötchen zurück und fehlen an den Fingern vollständig; dagegen finden sich dort beiderseits zahlreiche Knoten, kutane wie subkutane bis zur Größe von kleinen Haselnüssen. Die Finger sind stark deformiert durch über erbsengroße (auch kleinere linsengroße), stark glänzende Knoten, die zum Teil so dicht stehen, daß die Beweglichkeit in den kleinen Gelenken dadurch behindert ist; die Beugeseite ist weniger befallen. Dort haben die Knoten die Farbe der umgebenden Haut; auch auf den rechtseitigen Fingerrücken finden sich eine Anzahl mit der Haut fast gleichfarbiger Knoten.

Außen und innen an den Lippen bis hanfkorngroße Knötchen. Am Zungenrande eine Anzahl kleinerer bis erbsengroßer Knoten von der Farbe der Schleimhaut, auf der Kuppe weißlich, nicht ulzeriert, weicher Gaumen frei; Schlucken ist etwas behindert.

Rechter Malleolus externus ziemlich stark aufgetrieben, Haut darüber etwas infiltriert, schuppig und zerkratzt. Die kleinen Knötchen in der Umgebung dieser rauhen Stelle wie die am Rumpfe in kleinster Form.

Die Affektion ist nach unten zu in der Mitte der Unterschenkel ungefähr begrenzt und nimmt nach unten kontinuierlich ab, besteht zuletzt dort nur in minimalsten, in zerstreuten Längsstreifen angeordneten Knötchen.

Drüsen. Zervikal- und Submaxillardrüsen deutlich aber gering vergrößert, die axillaren kugelig (ca. $1^1/_2$ *cm* Durchmesser), keine Cubital- aber zahlreiche Inguinal- und Schenkeldrüsen.

Milz und Leber ohne palpable oder perkutorische Veränderungen.

Bewegung im rechten Schultergelenk schwierig; der Oberarmkopf ist rechts ziemlich deutlich aufgetrieben. Im linken Kniegelenk ebenfalls schmerzhafte Auftreibung am epicondyl. externus; außerdem kleines Ekzem am Kniegelenk.

Über der Jugularvene anämisches Geräusch.

8. Oktober. Allgemeinbefinden besser, aber Schwere in den Gliedern, Jucken weg oder fast weg. Schmerzen in den Knoten — besonders bei Druck — „Gefühl als ob alles gebrennt wäre". Viele große kutane Knoten in Reihen über beiden Ulnae. Eine ganze Zahl neuer subkutaner Knoten, diese lappig, weich, z. B. links auf dem Handrücken, über dem Schultergelenk. Die Humerusköpfe und die Knochenenden am linken Kniegelenk aufgetrieben und bei Druck schmerzhaft. Im ganzen wenig Besserung

der Hautaffektion, höchstens oben auf dem Rücken und der Brust und im Gesicht die Knötchen und Knoten flacher und blasser. Zunge wie früher. Hände eher noch mehr verunstaltet durch große Knoten auch in den Hohlhänden, wo auch die größeren weniger vorspringen. Jetzt Pillen à 0·01 Acid arsenic. bis zu 10 pro die (!) steigend.

1. November. Briefliche Miteilung von Kollegen Badt: „Seit Anfang der Woche — 26. Oktober — starke Ödeme der Unterschenkel, Theocin. — 1 Kilo Gewichtszunahme vorher."

8. November. Briefliche Miteilung von Kollegen Badt: „Ödeme der Beine ein wenig gefallen, aber noch starke Behinderung beim Gehen. Im Vergleich zu Ende September Zustand eher gebessert. Patientin wog früher $62^1/_2$ Kilo, im August $46^1/_2$, jetzt 52 Kilo, also im letzten Vierteljahr $5^1/_2$ Kilo Gewichtszunahme. Die am 26. Oktober bemerkte Anschwellung der Beine ging in einigen Tagen bis zur Kniebeuge hinauf. Vom 1. bis 3. November 3mal täglich 0·3 Theocin, worauf starke Urinausscheidung und beträchtliche Abschwellung der Unterschenkel. Außer sehr geringen Mengen Eiweiß keine abnormen Urinbestandteile. Seit 4 Wochen keine neuen Knoten am Körper. An den Händen, Armen und im Gesicht werden sie kleiner. Auch das Jucken ist in den letzten Wochen nicht mehr so quälend als vorher. Dagegen besteht jetzt große Trockenheit im Munde, schlechter Geschmack und viel Durst. Der Appetit ist außerordentlich gut. Stuhlgang 2—3mal täglich, diarrhoisch. Periode regelmäßig ohne Schmerzen, gewöhnlich 3 Tage. Schlaf seit Wochen sehr schlecht, erst gegen Morgen sich für kurze Zeit einstellend mit unruhigen Träumen und leichtem Aufschrecken. Die häuslichen Verhältnisse erlauben eine sorgfältige Pflege und Schonung nicht in dem Maße, wie es im Interesse der Patientin zu wünschen wäre."

12. November. Allgemeines Kräftegefühl besser. Schlechter Schlaf mit schreckhaften Träumen. In fünf Wochen + $4^1/_2$ Kilo. Jucken wechselnd aber nie so stark als anfangs. Ödem der Knöchel und der Unterschenkel noch vorhanden, aber nur in mäßigem Grade. Schmerzhafte Auftreibung des linken Malleolus externus. Die ganze Haut stark gebräunt. Rückgang der Knoten im Gesicht und an der Zunge. Schlucken frei. Oberkieferschleimhaut links über dem oberen Zahnfleisch mit einem neuen Knoten. Ausschlag an den Beinen mehr (kleine lichenoide Knötchen) und weiter heruntergehend. Therapie fünf Pillen à 0·01 pro die.

5. Dezember. Briefliche Mitteilung von Kollegen Badt: „Seit meinem letzten Bericht hat sich in dem Zustand wenig geändert. Die Ödeme sind bis auf geringe Schwellung der Knöchel und Kniee am Abend geschwunden, die Diurese ist reichlich; der Appetit ist sehr gut, der Schlaf jetzt ebenfalls. Das Gewicht hat seit den letzten Wochen wieder um einige Pfund abgenommen. Der Urin enthält immer noch etwas Eiweiß, sonst aber keine pathologischen Bestandteile.

Das Exanthem ist an den Händen sehr stark, an den Fingern und ringsum die Augen haben sich viele neue Knoten gebildet. Jucken besteht am Körper gar nicht, dagegen noch stark an den Füßen. Die

inneren Organe sind gesund, die Periode regelmäßig. Im Allgemeinen fühlt sich die Patientin gut, ihre Hauptklagen beziehen sich auf Schmerzen an den Füßen und schnelle Ermüdung nach leichtester Arbeit.

Ob die Patientin noch einmal nach Frankfurt (zur Blutuntersuchung T.) geht, weiß ich noch nicht, sie kann sich schlecht dazu entschließen, weil ihr das Reisen, Gehen und Ein- und Aussteigen so schwer fällt."

Da ich aus diesem Krankheitsbild sofort den Verdacht schöpfte, daß die Blutbildung nach irgend einer Richtung gestört sei, ließ ich am gleichen Tage, an dem ich die Patientin zum ersten Male sah — am 28. August d. J. — von Herrn Dr. Morck eine Blutanalyse machen, die folgendes Resultat hatte:

Hämoglobingehalt. 90—95% des normalen Bluts.

Rote Blutkörperchen: 4·5 Millionen.

Weiße Blutkörperchen: 9.000.

Die roten Blutkörperchen sind alle normal. Die weißen zeigen folgendes Verhältnis:

Polynukleäre neutrophile	49%
Lymphocyten	24%
Eosinophile Leukocyten	7%
Basophile Leukocyten (Mastzellen)	20%

Aus dieser Untersuchung ergibt sich, daß die normalen, polynukleären, neutrophilen Leukocyten an Zahl sehr zurücktreten (normal 70—75%). Die Lymphocyten und eosinophilen Leukocyten sind in normaler Zahl vorhanden; dagegen sind die — nicht normalen — Mastzellen bedeutend vermehrt (normal etwa 0·5%). Einkernige neutrophile Leukocyten (Myelocyten) und kernhaltige rote Blutkörperchen wurden nicht gefunden.

Am 12. November wurde im Königlichen Institut für experimentelle Therapie in Frankfurt a. M. von Herrn Dr. Apolant eine Blutanalyse gemacht. Der Bericht darüber lautet:

„Die Blutuntersuchung bei Frau A. hat ein ebenso ungewöhnliches wie überraschendes Resultat ergeben. Zunächst besteht eine ausgesprochene Leukopenie. Ich habe 2240 (nämlich Leukocyten) im *cmm* gezählt, also eine Verringerung auf etwa $^1/_3$ der Norm. Daneben fällt histologisch vor allem eine beträchtliche Größendifferenz unter den Erythrocyten auf. Neben deutlichen Mikrocyten findet man Formen, die wohl als Makrocyten angesprochen werden können. Kernhaltige Formen sah ich nicht. Was nun die Leukocyten betrifft, so ergibt sich aus zwei Deckglaszählungen folgendes Verhältnis:

Neutrophile	48½%
Lymphocyten	36½%
Eosinophile	18½%
Große Mononukleäre	2%
Übergangszellen	4%
Mastzellen	½%

Mithin beträchtliche relative Verminderung der neutrophilen, auf Kosten der Lymphocyten und vor allem der eosinophilen. Keine Vermehrung der Mastzellen.

Eine einheitliche Diagnose läßt sich natürlich bei diesem bunten Blutbild nicht stellen. Ich will übrigens nicht unterlassen, zum Schluß zu erwähnen, daß uns hin und wieder Zellformen begegnen, deren Rubrizierung Schwierigkeiten macht, die jedoch dem Myelocytentypus nahe stehen."

Ich wende mich nun zunächst zur klinischen Würdigung des vorliegenden Falles. Er erinnerte mich auf den ersten Blick an einen früher von mir publizierten: „Ein durch Arsen geheilter Fall von sogenannter allgemeiner Hautsarkomatose auf leukämischer oder pseudoleukämischer Grundlage. Protozoenähnliche Gebilde (Russellsche Körperchen) in den Hauttumoren." (Sep.-Abdr. aus den Sitzungsberichten der Gesellschaft für Morphologie und Physiologie zu München. 1892. Heft II, mit einer Farbentafel, pag. 86—104). Nach Abschluß der klinischen Beobachtung erkannte ich diesen Fall nachträglich im Lichte einer Demonstration und eines Vortrags von Arning auf dem III. Deutschen Dermatologenkongreß in Leipzig, als im wesentlichen identisch mit dessen Fall von Pseudoleukämie der Haut, Schleimhaut (und Muskulatur). Da der Fall inzwischen aus meiner Beobachtung gekommen, bzw. unter der von mir eingeleiteten energischen Arsenbehandlung geheilt war, so konnte ich trotz dieser nachträglichen Erkenntnis die während der Beobachtungszeit unterlassene Blutuntersuchung nicht mehr nachholen und machte deshalb in der Überschrift den Zusatz „auf leukämischer oder pseudoleukämischer Grundlage". Ob dieser Fall, der doch zu den ersten seiner Art gehört und der abgesehen von dieser hämatologischen Lücke klinisch recht genau beschrieben wurde und histologisch wie therapeutisch ganz bemerkenswerte Punkte darbot, wegen dieser offen gelassenen ätiologischen Frage oder wegen des etwas schwer zugänglichen Publikationsortes in der Literatur ziemlich unbeachtet blieb, weiß ich nicht. Ebensowenig ist es mir bekannt, warum der Fall, wenn er einmal zitiert wurde, in einer Weise entstellt wurde, daß etwa genau das Gegenteil von dem heraus kam, was ich publizierte. So z. B. bei Nékam (pag. 25 und 26),[1]) der von exulcerierenden Tumoren, die spontan verschwanden, spricht, der als Resultat der histologischen Untersuchung Erscheinungen von Lues und Spindelzellensarkom anführt und zu dem Schluß kommt: „Der Fall ist daher erwiesenermaßen Sarkom vielleicht auf luetischer Grundlage (!) welche jedoch keinerlei Anhaltspunkt für die Annahme einer Leukämie bietet." Alles was hier von Nékam zitiert ist, ist falsch zitiert, ja sogar geradezu ins Gegenteil verkehrt. Dafür kann auch

[1]) Erg.-Heft zu Monatsh. f. prakt. Dermat. 1899. II.

nicht als Entschuldigung dienen, daß Nékam nur den Auszug im Archiv für Dermatologie 1893, Ergänzungsheft pag. 187 benutzte. Hier ist zu lesen, daß nur die ganz großen „in geringer Zahl" vorhandenen, bis 2—3 markstückgroßen, ins Unterhautzellgewebe reichenden Tumoren unter einer dicken Kruste ein „unregelmäßiges, zum Teil sinuöses, dünnen sanguinolenten Eiter absonderndes Geschwür bergen, daß dagegen die Oberfläche des Gros der 600—800 Knoten, die im Durchschnitt erbsengroß waren, entweder ganz glatt, oder von einem dünnen weißen Schüppchen oder hier und da von einem bräunlich-schwärzlichen, oberflächlichen, dünnen, festhaftenden Schorf bedeckt" war, „nach dessen Entfernung es ziemlich stark blutete". Also das, was ich als Ausnahme angab, stellt Nékam als die Regel dar, zitiert sogar das Typische gar nicht. Dann soll nach Nékam der Fall „spontan" geheilt sein. Dagegen steht schon in der Diskussionsbemerkung auf dem Leipziger Kongreß (Verhandlungen pag. 215), schon in der Überschrift der Originalarbeit in den Sitzungsberichten der Münchner Gesellschaft für Morphologie und Physiologie sowie in dem von Nékam benutzten Auszug, daß der Fall durch Arsen geheilt wurde und zwar unter ganz besonderen, sehr bemerkenswerten lokalen Reaktionserscheinungen um jeden einzelnen Knoten. Nékam stempelt ferner meinen Patienten zum Luetiker, während es ausdrücklich heißt, daß er außer einer chronischen Bronchitis sonst immer gesund war, ja es heißt sogar bei der Diagnose ganz ausdrücklich: „nach Ausschluß von Syphilis". Ich kann N. versichern, daß ich der Frage der Lues in diesem Falle sehr genau nachgegangen bin, daß ich aber nicht einen einzigen Anhaltspunkt dafür fand. N. scheint die starke Leberschwellung und die Drüsentumoren, die Knochenschmerzen, vielleicht auch die ulzerierten weißlichgelben Infiltrate der Tonsillen und des weichen Gaumens, Dinge die ich zur Leukämie oder Pseudoleukämie rechne, als Grundlage seines Luesverdachtes angenommen zu haben. Außer den „Erscheinungen von Lues" soll nun „Spindelzellensarkom" vorhanden gewesen sein. Das kann nur eine Verwechslung mit dem ersten Köbnerschen Falle sein. Denn in meinem Auszug (offener Brief an die Redaktion) im Archiv steht, daß es sich „histologisch" um „gemischtes" Rund- und Spindelzellensarkom handelte und im Original pag. 96 heißt es: „Diese Nester und Züge erweisen sich unter dem Mikroskop als dichte Anhäufungen rundlicher oder durch gegenseitigen Druck leicht eckiger Zellen mit etwa ebensoviel oder etwas mehr Protoplasma, als der Kern Inhalt hat. Dieser ist rund, mit groben, sehr intensiv gefärbten Granulis. Mitunter finden sich auch größere derartige Zellen mit größerem hellen, chromatinarmen Kerne, sowie längere

spindelförmige Elemente. Also auch hier wieder die Ausnahme zur Regel, ja sogar zu dem einzig vorhandenen Befund erhoben.

Ich wende mich also auf Grund dieser nur kurz gehaltenen Berichtigung ganz entschieden gegen den Nékamschen Schluß: „Der Fall ist also erwiesenermaßen Sarkom, vielleicht auf luetischer Grundlage, welche jedoch keinerlei Anhaltspunkt für die Annahme einer Leukämie bietet." Ehe ich zur eigentlichen Widerlegung des Schlußsatzes Nékams übergehe, muß ich auch in diesem zuerst wieder das falsche Zitat meiner Arbeit berichtigen. Ich hatte nie und nirgends behauptet, daß es sich um Leukämie handle, sondern daß der Fall auf leukämischer oder pseudoleukämischer Grundlage entstanden sei. Die Gründe, warum ich diese Alternative offen ließ, habe ich im Eingang dieses Passus angeführt. Daß ich mich damals retrospektiv nicht strikte für eine dieser Möglichkeiten entschied, war bei dem damaligen Stand der Frage der Unterscheidung beider Affektionen — wenn auch damals schon von Übergängen berichtet war — nicht nur natürlich, sondern geradezu ein wissenschaftliches Postulat. Auf die inzwischen eingetretene Wandlung der Anschauungen in diesem Punkte, wie wir sie besonders klar in der Arbeit von Pinkus dargestellt finden, komme ich unten ausführlich zurück und wende mich jetzt wieder zu dem Schlußsatz Nékams am Ende des kurzen Zitates meines Falles. Ich glaube die von mir angegebenen „Mitosen" haben Nékam in erster Linie zu dieser Auffassung veranlaßt. Er sieht als Charakteristicum des leukämischen Hauttumors an: „aus Lymphocyten bestehende, lokal nicht wuchernde, das Gewebe rarefizierende, zu Veränderungen nicht geneigte Knoten stabiler Natur treten unter zahlreichen flüchtigen Erscheinungen auf." In diesen Tumoren fehlen Mitosen, Riesenzellen, Degenerationen, Plasmazellen gänzlich, hingegen läßt sich von Schritt auf Tritt Diapedese des Blutes verfolgen." Bei der Pseudoleukämie ist im Gegensatz hierzu „der Tumor das Resultat lokaler Wucherung, er besteht aus typischen Plasmomen, in welchen Leukocyten kaum vorkommen, hingegen sind Mitosen, Riesenzellen, Hypertrophie und Vermehrung des Bindegewebes anzutreffen". Ich will nun hier die Richtigkeit dieser, wie es auf den ersten Blick scheint, äußerst exakten, scharfen histologischen und histogenetischen Differenzialdiagnose leukämischer und pseudoleukämischer Hauttumoren an der Hand der neueren Untersuchungen und Auffassungen gar nicht prüfen, aber zugegeben, sie sei — damals — richtig gewesen, wie hätte Nékam dann bei einigermaßen genauer Lektüre meines Falles an der Hand seines Schemas über denselben urteilen müssen? Er hätte dann sagen müssen: „In dem Toutonschen

Falle ist der Mangel einer Blutuntersuchung höchst bedauerlich, aber die klinische Analogie mit den Arningschen und Josephschen Fällen von Pseudoleukämie der Haut im Zusammenhalt mit meiner histologischen Differenzierung veranlassen mich, die von Touton offen gelassene Frage der Leukämie oder Pseudoleukämie zu Gunsten der letzteren zu entscheiden. Für Lues liegt kein Anhaltspunkt vor, und wenn jemand von 600—800 erbsen- bis zweimarkstückgroßen Tumoren durch Arsen befreit wird, so kann trotz histologischer Ähnlichkeit von einem „Sarkom" im wahren Sinne des Wortes nicht die Rede sein, sondern höchstens von sarkoiden Tumoren im Sinne Kaposis." So wäre, glaube ich, zur Zeit der Abfassung der Nékamschen Arbeit mein Fall objektiv zu beurteilen gewesen. Und wie müssen wir ihn heute beurteilen und mit ihm die anderen analogen Fälle aus der Literatur?

Im gleichen Jahre 1899, als Nékams ausführliche Arbeit erschien, trat Pinkus im Archiv für Dermatol. u. Syph. mit einer äußerst gründlichen Arbeit — daran ändert auch der Umstand nichts, daß er meinen Fall gar nicht erwähnt — unter dem Titel: „Über die Hautveränderungen bei lymphatischer Leukämie und bei Pseudoleukämie" hervor und kam dabei ungefähr zu den entgegengesetzten Schlüssen wie Nékam, dessen ausführliche Publikation er übrigens noch nicht kannte. Pinkus schließt sich vor allem den Autoren (inneren Medizinern) an, welche die Pseudoleukämie nicht der Leukämie gegenüberstellen, sondern sie als eine Form derselben auffassen, bei der ebenfalls die Lymphocyten gegenüber den anderen Leukocytenformen vermehrt sind, ohne daß jedoch das Verhältnis der weißen und roten Blutkörperchen gestört ist, welch letztere prozentuale Verschiebung eben bei der Leukämie noch hinzukommt.

Der lymphatischen Leukämie und Pseudoleukämie auf der einen Seite ist auf der anderen die myelogene Leukämie entgegenzustellen, bei welcher übrigens noch keine Hauttumoren beobachtet werden. Im absoluten Gegensatz zu Nékam kommt Pinkus zu dem Schluß, daß die Lymphocytenanhäufung der leukämischen Hauttumoren in Cutis und Subcutis am Orte des Tumors selbst aus dort präexistierenden Spuren lymphatischen Gewebes (Ribbert, Marchand) gewachsen ist und nicht durch Zufuhr von Lymphocyten durch die Blutbahn entsteht. „Es handelt sich gewissermaßen um eine lymphatische Granulationsgeschwulst." Dazu kann auch eine verminderte Lymphocytenzerstörung im Körper beitragen.

Auch Linser, der im diesjährigen Maiheft des Archivs für Dermatologie und Syphilis einen bemerkenswerten Beitrag zu der Frage der Pseudoleukämie der Haut liefert, steht ganz auf Pinkus Standpunkt. Er veröffentlicht übrigens einen Fall

von Erythrodermia exfoliativa mit Pseudoleukämie, die in echte Leukämie überging. Nicolau dagegen hält die Existenz dieser lymphatischen Nester in der Haut für sehr fraglich und glaubt eher an die Auswanderung der Lymphocyten aus den Blutgefäßen. (Annales de Dermatologie. 1904. Nr. 8 und 9, pag. 776.)

Unter Anerkennung der Pinkusschen Gesichtspunkte bezüglich des Verhältnisses der Leukämie zur Pseudoleukämie ist, sowie einmal aus dem klinischen Untersuchungsbefund der Lymphdrüsen, der großen abdominalen Drüsen, Blutungen etc. und aus der Analogie nun schon ziemlich zahlreicher Fälle von Hautaffektion im Zusammenhalt mit dem ersteren die Diagnose des Zusammenhanges aller dieser Symptome mit einer Blutveränderung gestellt ist, eigentlich die Blutuntersuchung mehr der Schlußstein des diagnostischen Aufbaues als seine Grundlage, wohl gemerkt in manchen Fällen. Ich möchte hier nicht mißverstanden werden, als ob ich etwa ganz allgemein die hämatologische Untersuchung zur Diagnose entbehren zu können glaubte. Ich will nur sagen, daß es schon jetzt gewisse Krankheitsbilder — besonders aus der Gruppe der sarkoiden Geschwülste — gibt, bei denen man schon aus dem klinischen Bilde mit geringerer oder größerer Sicherheit auf eine Blutveränderung, in manchen Fällen sogar auf eine bestimmte Blutveränderung schließen kann. Dabei ist aber wohl zu merken, daß ein und dieselbe Blutanomalie verschiedene klinische Bilder liefern kann, z. B. die Leukämie echte circumscripte Tumoren und die diffuse Lymphodermia perniciosa Kaposi, ihre mildere Form, die Pseudoleukämie ebenfalls echte sarkoide Tumoren und lichenoide Exantheme (v. Recklinghausen, ich), mehr exsudative, meist urticarielle Ausbrüche („Prurigo" Wagner, Pinkus), diffuse Schrumpfungen mit Atrophie und breiten Fissuren (Wassermann), diffuse der Pityriasis rubra ähnliche Prozesse (Peter), Erythrodermie exfoliative généralisée (Nicolau). Andererseits können aber auch den gleichen oder sehr ähnlichen klinischen Hautbildern verschiedene hämopathologische Prozesse zu Grunde liegen, ein Faktum, was ja in eklatanter Weise durch meinen neuen Fall illustriert wird, der mich rein klinisch sofort die Diagnose Pseudoleukämie stellen ließ. Gerade aber an ihm habe ich den schließlich ausschlaggebenden Wert der Blutuntersuchung in eklatantester Weise von neuem kennen gelernt. Aber selbst dieser Satz ist cum grano salis zu verstehen, weil wir auch wissen, daß in einem Krankheitsfall zu verschiedenen Zeiten verschiedene Blutbilder vorliegen können, daß in einem und demselben Falle die Pseudoleukämie von der Leukämie, die perniciöse Anämie von der Leukämie, eine einfache schwere Anämie von perniciöser Anämie abgelöst werden können. Ich bedaure immer noch den Mangel der

Blutuntersuchung in meinem oben besprochenen ersten Falle und rechne ihn jetzt rein auf Grund der klinischen Analogien und des histologischen Befundes und mit Rücksicht auf die Heilung mit großer Wahrscheinlichkeit zu der als leichteren Grad der Leukämie aufzufassenden Pseudoleukämie, wenn er sich nicht etwa gar meinem jetzigen neuen Falle noch mehr nähert.

Man wird mir wohl die etwas lange Abschweifung auf einen früher veröffentlichten Fall aus den oben angeführten Gründen verzeihen. Abgesehen von den letzteren schien das Heranziehen dieses früheren mir genau bekannten Falles gerade auch als Vergleichsobjekt, wenigstens als klinisch-dermatologisches angebracht zur Illustrierung des nun vorliegenden neuen Falles.

Zunächst reiht sich dieser was die Art der Effloreszenzen betrifft, ziemlich eng an meinen oben besprochenen, früher publizierten an: miliare, stecknadelkopf- bis hanfkorngroße, kutane, sehr stark juckende Knötchen auf der einen, größere bis erbsengroße oder kleinhaselnußgroße Tumoren — ebenfalls kutan — auf der anderen Seite. Außerdem finden sich hier auch noch die bei Arning erwähnten subkutanen Tumoren. Wenn wir in den bis jetzt vorliegenden, hierher gehörigen Fällen die Eruptionen nach der Größe und dem Sitze in der Cutis und der Subcutis betrachten, so halte ich es nicht für angängig, hierauf etwa eine wesentliche Trennung auch nur verschiedener Varietäten zu fundieren, obwohl bei einigen der beobachteten Fälle die eine oder die andere Kategorie ganz oder fast ganz fehlt. So waren in dem ersten Falle von Joseph (1889) überwiegend kleine, etwa hanfkorngroße Effloreszenzen und nur etwa 10 kleinerbsengroße „Platten" vorhanden. In seinem zweiten Fall (1891) waren nur Tumoren von Erbsen- bis Wallnußgröße vorhanden und zwar nur kutane. Der oben beschriebene neue Fall nun weist ebenso wie mein früherer, erstens die kleinen dem Lichen ähnlichen, kutanen Knötchen, zweitens die bis erbsen- und kleinhaselnußgroßen Tumoren der tieferen Cutis und drittens die weicheren lappigen Geschwülste der Subcutis auf, stellt also, was die Art der Hauteffloreszenz anbelangt, eine Kombination sämtlicher in den klinisch hierher gehörigen Fällen beobachteten Formen dar.

Wie in den früheren Fällen so nehmen — auch vom Standpunkte der Patientin aus — klinisch die kleinen Knötchen ein ganz besonderes Interesse in Anspruch wegen des außerordentlich quälenden Juckens. Es sind dies diejenigen Effloreszenzen, die E. Wagner 1886 veranlaßten, direkt von „Prurigo bei lymphatischer Anämie" (Pseudoleukämie) zu sprechen und er ging so weit, die Pseudoleukämie als eine der verschiedenen Ursachen der Prurigo neu aufzustellen. Nun muß

aber ausdrücklich konstatiert werden, daß Wagner den Begriff Prurigo, wie aus der genaueren Lektüre seiner Arbeit hervorgeht, viel weiter faßt, als wir. Er nennt die Prurigo Hebra, die für uns eben allein Prurigo ist, die „gewöhnliche" Prurigo und giebt selbst die Unterschiede seiner Fälle von dieser echten Prurigo an (stärkere Ausbreitung, das nicht völlige Freisein der Beugeseiten, Entstehung im höheren Alter). Der pathologische Anatom, der seinen Fall sezierte, nannte die farblosen, teils geröteten Knötchen: Lichen der Haut. Wagner selbst sagt, daß die Knötchen histologisch eine gewisse Ähnlichkeit mit der Lymphdrüsenneubildung hatten. Als Ursachen der „Prurigo", „resp. des Pruritus mit folgender Prurigo" kommen nach W. in Betracht; das höhere Alter, Unreinlichkeit überhaupt, Hautparasiten, namentlich Läuse und Krätze, sonstige Hautkrankheiten, Ikterus, chronische Urämie, Diabetes. Hieraus erhellt deutlich, daß Wagner sich unter Prurigo einen Pruritus mit folgenden Kratzeffekten (Lichenifikation, Exkorkationen, Krüstchen, Bläschen, kurz das sogenannte Kratzekzem, die Ekzematisation vorstellt.

Mit Recht trat Joseph bereits in seiner ersten Publikation 1889 der Auffassung Wagners aus verschiedenen klinischen Gründen (Sep.-Abdr. pag. 10), vor allem aber aus pathologisch-anatomischen Gründen entgegen, indem er fand, daß auch in seinem Falle die kleinsten stark juckenden prurigoähnlichen Knötchen typische Lymphome vorwiegend um die Gegend der Schweißdrüsen darstellten und somit vollständig analog waren den durch die Pseudoleukämie in anderen Organen erzeugten Veränderungen. Fraglich bleibt aber eben, ob die Wagnerschen und die Josephschen Knötchen gleichwertig sind. Joseph betont ausdrücklich, daß in seinem Falle nicht die entfernteste Ähnlichkeit mit einem Lichen vorlag, weist aber gleichzeitig darauf hin, daß v. Recklinghausen auf Grund der anatomischen Untersuchung eines von Wolff beobachteten Falles von „richtigem Lichen ruber acuminatus" die Lichenknötchen sich als exquisite Lymphome darstellten, die nach v. Recklinghausen in Struktur und im Verlauf identisch mit leukämischen Lymphomen waren, wie sie in einem andern Falle konstatiert wurden, „so daß v. Recklinghausen auch diesen von ihm beobachteten Lichen ruber in die Gruppe der leukämischen und pseudoleukämischen Prozesse rechnet". Auf die Frage der Verwandtschaft dieser kleinen, stark juckenden, pseudoleukämischen Hautknötchen mit anderen papulösen Efflorescenzen möchte ich etwas näher eingehen. Zunächst möchte ich auch auf Grund meiner beiden persönlichen Beobachtungen die Beziehungen der kleinen stark juckenden Papeln mit den Knötchen der einzig echten Prurigo, nämlich der Hebraschen

durchaus in Abrede stellen. Seit den grundlegenden Arbeiten von Hebra und besonders Kaposi und dem Neisserschen Referate sind wir gewöhnt, die Prurigopapel als eine saftreiche, urticarielle Papel aufzufassen, deren Wesen am besten illustriert wird durch die Fälle von Strophulus infantilis oder Urticaria papulosa oder Lichen urticatus, welche später in echte Prurigo Hebra übergehen (Kaposi), sowie durch diejenigen, bei denen z. B. am Rumpf gleichzeitig echte Urticaria porcellanea oder rubra in Quaddelform, an den Extremitäten Urticaria papulosa vorhanden ist. Auch Jadassohn neigt der urticariellen Natur des primären Prurigoknötchens zu. Daß diesem nicht die charakteristische Flüchtigkeit der Urticariaquaddel innewohnt, ist uns allen bekannt, ebenso daß die oft an der Spitze ein minimales Bläschen besitzende Effloreszenz, die meist praller und derber ist als die Quaddel, ziemlich leicht zerkratzt wird und ein blutiges Schörfchen hinterläßt, welches mit Hinterlassung eines gelblich-braunen Pigmentfleckes abfällt. Wir wissen ferner, daß wenn die urticarielle Papel nicht zerkratzt wird, sie sich in einigen Tagen oder in 1—2 Wochen verliert. Diese urticarielle Papel stellt zunächst rein klinisch betrachtet eine Art Mittelding zwischen der ganz flüchtigen Urticariaquaddel und dem persistenten Lichenknötchen dar. Die kleine pseudoleukämische Papel aber ist in eminentem Maße persistent, schließt sich also hierdurch eng an die Licheneffloreszenz an. Nebenher kommen nun aber, wie Pinkus in seiner oben zitierten Arbeit sagt, „exsudative (meist urticarielle) Ausbrüche vor, die selbst nicht aus Ablagerungen leukämischen Zellmaterials bestehen, sondern in irgend einer indirekten Weise durch das Allgemeinleiden hervorgerufen zu sein scheinen, ebenso wie bei sonstigen Affektionen des Lymphapparates lang dauernde Urticaria entstehen kann: sog. Prurigo bei Pseudoleukämie. Bei dieser letzteren Form scheint Tumorbildung außerordentlich selten zu sein.“ Bei dieser Äußerung von Pinkus zeigt sich wieder so recht, wie schwierig der uns beschäftigende Gegenstand ist. Er spricht davon, daß die Prurigo bei Pseudoleukämie eine flüchtige, der Urticaria analoge Eruption sei. Dabei muß er etwas ganz anderes wie Wagner und wieder etwas anderes wie Joseph und ich im Auge haben. Unsere juckenden Knötchen bei diesen Fällen sind eminent persistent, auch bezüglich der Einzeleffloreszenz. Ebensowenig wie ich und, wie es scheint, auch Arning und Joseph und viele der anderen Autoren derartige Urticariaausbrüche konstatieren konnten, scheint Pinkus in seinen Fällen die kleinen derben, persistenten, kolossal juckenden Knötchen gesehen zu haben. Ich schlage vor, daß wir den Namen Prurigo für diese stark juckenden, persistenten Effloreszenzen jedenfalls streichen,

da es sich bei den Knötchen mit allergrößter Wahrscheinlichkeit um wahre Lymphome handelt. Kein Fall gleicht aber hier dem andern, so daß wir uns auch heute noch bei dieser Gruppe von Fällen sehr hüten müssen, allgemeine Sätze aufzustellen oder gar subtile Klassifizierungen vornehmen, insbesondere wenn wir erst — wie wir es weiter unten tun werden — die die klinische Wandelbarkeit fast noch übertreffende hämatologische in Betracht ziehen.

Über die von v. Recklinghausen angeschnittene Frage des Zusammenhangs der Pseudoleukämie mit dem Lichen ruber will ich mich heute keinen weiteren Spekulationen hingeben, so verlockend es wäre. Die oft schwere Störung des Allgemeinbefindens, die häufig vorhandene Anämie, das heftige Jucken, die Möglichkeit auch Knoten zu bilden (verrucosus, moniliformis), die Arsenwirkung, die Schleimhautaffektion etc. sind genügende Punkte, die Veranlassung geben sollten, in Zukunft die Lichen planus- und Acuminatusfälle mehr nach der Seite einer Allgemeinerkrankung klinisch, wie besonders hämatologisch zu untersuchen. Ich will hier im Gegenteil versuchen, zunächst die klinischen Differenzen der „lichenoiden" pseudoleukämischen Papel von dem echten Lichen planus-Knötchen zu präzisieren. Daß die Ähnlichkeit in meinem letzten Falle eine weitgehende ist, geht schon daraus hervor, daß der Kollege, der den Fall zuerst sah, ein älterer erfahrener Dermatologe, die Diagnose „Lichen ruber mit Tumorenbildung" stellte. Es schwebte ihm dabei eine Steigerung des Lichen ruber moniliformis nach der Seite des Geschwulstartigen vor. Farbe und Größe der Knötchen unterscheiden sich nicht wesentlich von denen des Lichen planus, sie sind eher heller braun, weniger rot, die kleinsten haben oft die Farbe der umgebenden normalen Haut, die besonders im Gesicht der Patientin von Natur etwas gebräunt ist. Die Knötchen sind immer rund, nicht polygonal und bilden eine scharfbegrenzte halbkugelige, nicht abgeschliffene Vorwölbung.[1]) Eine Delle konnte ich nicht wahrnehmen. Der Glanz ist wieder derselbe matte Wachsglanz der Lichen ruber-Knötchen. Es handelt sich um solide derbe Effloreszenzen, die vereinzelt stehen können wie im Gesicht, die aber auch zu kleineren, ihrerseits wieder isolierten, ca. linsengroßen Aggregaten zusammenfließen können (Bauch). Daneben finden wir nun große Flächen z. B. auf dem Rücken oben und unten bis über das Kreuzbein nach dem Gesäß, am Bauch, an den Armen, die sich beim Darüberstreichen wie ein Reibeisen anfühlen. In

[1]) In meinem ersten Falle (Sep.-Abdr. pag. 88) ist die Ähnlichkeit mit den Lichen planus-Knötchen weitgehender, indem sie als „mehr eckig", „flach" und „blaß gelbrötlich" bezeichnet wurden.

diesen Flächen stehen die Knötchen oft reihenförmig angeordnet und zwar entspricht besonders am Rücken die Richtung dieser Knötchenstreifen den kratzenden Fingernägeln. Man kann auf dem Rücken deutlich konstatieren, daß diesen sich oft kreuzenden Linien, welche in scheinbar regelloser Verschlingung sich zu der rauhen Fläche aneinander-, bzw. durcheinander lagern, einmal die Fingernägel der linken, ein andermal die der rechten Hand den Weg vorgezeichnet haben. Am Rücken befindet sich zwischen einer oberen und einer unteren größeren, scharf begrenzten, aus den streifig angeordneten Knötchen gebildeten erkrankten Flächen eine ganz gesunde quere Hautzone, an die die kratzenden Finger nicht herankonnten. Weniger kompliziert liegen zur Beurteilung dieser Entwicklung der Knötchenstreifen die Verhältnisse am Oberschenkel und dem Unterschenkel, wo die einzelnen Streifen isoliert stehen und zwar in der Längsrichtung der Extremität, wie dies der Richtung der kratzenden Finger entspricht. Also auch hier ein Analogon zum Lichen ruber, besonders dem planus, bei dem wir nicht selten diese Knötchen auf einem Kratzstrich aufschießen sehen. Mit dieser Auffassung habe ich auch gleichzeitig bereits zu erkennen gegeben, daß ich glaube, daß das Jucken an Stellen schon vorhanden sein kann, an denen wenigstens makroskopisch noch nichts verändert ist, daß also gewissermaßen die ganze Hautoberfläche sich in einem Zustand befindet, bei dem ein leichter äußerer Reiz genügt, um in der Richtung oder auf dem Gebiete dieses Reizes die „pseudoleukämischen" (nennen wir sie einmal vorläufig so) Knötchen erstehen zu lassen. Damit will ich natürlich nicht sagen, daß dies immer der Fall sein muß, daß alle Knötchen erst infolge eines primären Pruritus und des daran anschließenden Kratzens entstehen, sondern daß ebenso wie Psoriasis und Lichen ruber auch bei diesen Krankheiten der blutbereitenden Organe äußere Reize das spezifische Exanthem provozieren können.

Ein Wort noch über das Jucken. Trotzdem der Pruritus hier einer der intensivsten und quälendsten ist, die wir kennen, gibt es nur wenig Kratzeffekte, ein Beweis für die Derbheit der Knötchen, besonders auch für die Intaktheit der Hornschicht, die nicht wie beim Ekzem oder der Skabies oder der Dermatitis herpetiformis oder der Urticaria papulosa von einem serösen Exsudat durchtränkt und gelockert ist und leicht von dem kratzenden Nagel hinweggefegt wird, sondern die, wie bei Lichen ruber oder Lichen simplex chronicus einen erheblichen Widerstand leistet. Sehr eigentümlich ist in meinem Falle der Wechsel in der Intensität des Juckens in den verschiedenen Phasen der Erkrankung, so z. B. befand sich Mitte November die Patientin wieder in einer stärkeren Juckperiode, gerade

wo sie nach erheblicher Gewichtszunahme und Rückbildung vieler Effloreszenzen leichte Erscheinungen der Intoleranz gegen Arsen darbot. Möglicherweise ist diese schnelle Steigerung des Juckens bei gleichzeitiger diffuser Bräunung der Haut als eine Art Reaktionserscheinung aufzufassen, ähnlich wie in meinem ersten Falle von Pseudoleukämie und wie in einem Falle von Lichen ruber planus bei einer älteren Dame, wo aber gleichzeitig mit der Erhöhung der subjektiven Beschwerden rote kongestive Reaktionshöfe um die Knoten bzw. Flächen auftraten, mit deren Abblassen die subjektiven Beschwerden unter rascher Rückbildung der Hauterkrankung ebenfalls schnell zurückgingen. Hier fehlen allerdings die Reaktionshöfe und es wurde zuletzt auch mehr über Brennen als über Jucken geklagt.

Ich wende mich jetzt zu der Frage, ob diese kleinen lichenoiden Knötchen als die Primäreffloreszenzen aufzufassen sind d. h. mit anderen Worten, ob sich die Knoten aus ihnen entwickeln. Ich habe in diesem Falle nicht den Eindruck gewonnen, daß die lichenoiden Knötchen, die kutanen Knoten und die subkutanen Knoten verschiedene Entwicklungsstadien auseinander darstellen, sondern daß ihnen schon von vornherein durch den Sitz ihrer Entstehung ihr klinisches Gepräge aufgedrückt wird, was sie auch während ihres Bestehens beibehalten. Die lichenoiden Knötchen entstehen im Stratum papillare, die scharfbegrenzten, derben, glatten, glänzenden, hellbraunroten Knoten in stratum reticulare und die weicheren, gelappten, wenig scharf begrenzten in der Subcutis. Doch können sich die verschiedenen Arten der Neubildungen auch übereinander lagern und zwar so, daß sie nicht etwa aus einander hervorgewachsen, sondern unabhängig von einander zufällig übereinander in den verschiedenen Schichten entstanden sind. So sah ich an den Vorderarmen mehrere dicht gedrängte kutane Knoten, etwas *verschieblich* auf einem subkutanen aufsitzen. Hierdurch kann wohl der Eindruck der Entwicklung der einzelnen Effloreszenzenarten auseinander vorgetäuscht werden.

Ich bemerke hier noch, daß diese Patientin auch über „Jucken“ in den größeren Knoten klagt, während in früheren Fällen mehr über Schmerzen besonders bei Druck geklagt wurde, oder über Brennen, oder gar keine subjektiven Beschwerden an den Knoten bemerkt wurden.

Nicht häufig sind in den hierher gehörigen Fällen *Schleimhautknoten*. Ich sah sie in meinem ersten Falle, aber alle ulzeriert, hier dagegen sowie in dem *Arning*schen Falle sind sie geschlossen.

Ich wende mich jetzt noch zur Betrachtung des *blut- bzw. lymphbildenden Apparates*. Milz und Leber fand ich frei. Die Lymphdrüsen an den üblichen palpablen Stellen waren

mit Ausnahme der kubitalen alle vergrößert, die axillaren, inguinalen und femoralen stellten ziemlich erhebliche Tumoren dar, waren aber immer einzeln zu palpieren, nicht wie bei der eigentlichen Pseudoleukämie in großen voluminösen Paketen. Wie es sich mit den inneren Drüsen verhält, kann ich nicht sagen, erinnere aber hier an einen Fall von Wassermann (Derm. Zeitschr. Bd. I), der übrigens ein ganz anderes Hautbild darbot, bei dem keine der oberflächlichen Lymphdrüsen geschwollen war, bei dem sich aber post mortem die retroperitonealen Lymphdrüsen zu faustdicken Paketen geschwellt erwiesen. Ehrlich hatte hier aus dem Blutbefund (Lymphocytämie) bei Lebzeiten die Diagnose Pseudoleukämie gestellt. Sehr bedeutungsvoll scheinen mir die Veränderungen am Knochensystem, z. B. die zum Teil schmerzhaften Auftreibungen der Supraorbitalränder, der Humerusköpfe besonders links und der Epikondylen der Femora, überhaupt der Knochenenden an den Knien und der Malleolen der Tibia. Es war mir zwar bis jetzt nicht möglich, genauere Daten über ihre Entstehungszeit zu erhalten, sicher ist aber, daß vor der jetzigen Erkrankung von ihrer Exsistenz insbesondere von der Schmerzhaftigkeit der Patientin nichts bekannt war. Auch gibt die Patientin die Auskunft, daß die behinderte Beweglichkeit im Schultergelenk und die schmerzhafte Auftreibung des linken Kniegelenkes erst zur Zeit der jetzigen Erkrankung aufgetreten sind. Ich erinnere daran, daß auch in meinem ersten Falle „heftige Gliederschmerzen" vorhanden waren und „Kniegelenke und Ellenbogengelenke an den Knochenenden bei Druck sehr schmerzhaft" bezeichnet wurden.

Ich lasse nun die hämatologische Würdigung des Falles folgen. Am Schlusse der Krankengeschichte wurden zwei genaue Blutuntersuchungen registriert, die am 29. August und am 12. Nov. vorgenommen wurden.

Beiden Analysen gemeinsam ist die beträchtliche Verminderung der polynukleären neutrophilen (49% bzw. 38·5% gegen normal 70—75%) Leukocyten und zwar bei der ersten Analyse auf Kosten der Mastzellen, die mit 20% um das Vierzigfache gegenüber der Norm vermehrt erschienen. Eine derartige „Mastzellenleukocytose" wurde an dem Ehrlichschen Institute beobachtet, aber nicht publiziert, ferner soll Levaditi einen solchen Fall publiziert haben, Daten, die ich der Güte des Herrn Dr. Apolant (vom Ehrlichschen Institute) verdanke.

Ganz anders war nun das Blutbild am 12. November, welches an dem Ehrlichschen Institut für experimentelle Therapie in Frankfurt a. M. durch Herrn Kollegen Apolant erhoben wurde. In erster Linie wurde hier eine Verringerung

sämtlicher Leukocyten auf etwa $^1/_3$ der Norm (2240 im Kubikmillimeter) festgestellt, also eine sogenannte Leukopenie, dann aber eine beträchtliche Größendifferenz unter den Erythrocyten. „Neben deutlichen Mikrocyten fanden sich Formen, die wohl als Makrocyten angesprochen werden können." Kernhaltige Formen wurden nicht gefunden. Bezüglich des Zahlenverhältnisses der Leukocyten zu einander ergab sich eine beträchtliche relative Verminderung der neutrophilen auf Kosten der Lymphocyten und vor allem der eosinophilen, keine Vermehrung der Mastzellen. Zur Beurteilung dieser eigentümlichen Befunde lasse ich am besten Herrn Dr. Apolant, der mit Herrn Geheimrat Ehrlich den Fall besprochen hat, selbst sich äußern:

14. November 1906. „Die Tatsache, daß der vor einem Vierteljahr bei Frau A. erhobene Blutbefund von dem heutigen so wesentlich abweicht, hat an sich nichts wunderbares, da es sehr wohl möglich ist, daß die Erkrankung in ihren verschiedenen Phasen ein sehr wechselndes Blutbild darbietet. Eine exakte Diagnose ist weder aus dem ersten noch zweiten Blutbefund zu stellen. Wenn es sich im August tatsächlich nur um eine so beträchtliche Mastzellenleukocytose gehandelt hat, so kann daraus die Diagnose „Pseudoleukämie" nicht abgeleitet werden. Der jetzige Befund entspricht insofern mehr der Pseudoleukämie, als eine relative Vermehrung der Lymphocyten vorhanden ist, dagegen weist er die Besonderheit einer ausgesprochenen Leukopenie auf, die sonst bei Pseudoleukämie nicht angetroffen wird. Der Umstand nun, daß in unserem Falle neben der Leukopenie auch erhebliche Größenunterschiede der Erythrocyten vorhanden sind, zeigt, daß es sich jedenfalls um eine schwere Anämie mit ungenügender Funktion des hämatopoetischen Apparates handelt. Eine exakte Diagnose ist in dem vorliegenden Falle auch nach Ansicht von Herrn Geheimrat Ehrlich nicht zu stellen. Eine baldige abermalige Untersuchung wäre jedenfalls sehr erwünscht."

Wenn man den Fall Anfang der 80er Jahre klinisch zu diagnostizieren gehabt hätte, so würde man vom rein dermatologischem Gesichtspunkte aus haben sagen müssen, er gehört zu den Fällen von „idiopathischer allgemeiner Sarkomatose der Haut", wie Köbner schon früher und 1883 sie beschrieben hat, auch Kaposi sie kannte. Anfang der 90er Jahre hätte man ihn im Lichte der Josephschen und Arningschen Publikation zur Pseudoleukämie der Haut rechnen müssen, rein klinisch betrachtet und aus dem Grunde, weil keine Vermehrung der Leukocyten (Leukämie) vorlag. Ich selbst schrieb 1892 (Sitz.-Ber. der Gesellsch. f. Morphologie und Physiologie in

München. 1892. Heft 2, pag. 95): „Ich vermute, je genauer diese Fälle beschrieben sind und je genauer die neuen beobachtet werden, um so häufiger wird das Beiwort „idiopathisch" den „allgemeinen Hautsarkomatosen" entzogen werden und dieselben als der Ausdruck einer Erkrankung des Blutes oder der blutbereitenden Organe betrachtet werden müssen. Vielleicht wird sich dabei ein gewisses Wechselverhältnis in der relativen Intensität der Erkrankung insofern herausstellen, als dort, wo die Haut in ausgedehntem Maße ergriffen ist, Milz, Lymphdrüsen, Leber und Blut im Vergleich zu den nicht kutanen Fällen relativ gering affiziert sind." Ich denke mir dabei die Sache so, daß wenn das normalerweise nach Ribbert und Pinkus[1]) in Spuren die ganze Haut durchsetzende lymphatische Gewebe bei gleichzeitiger verminderter Lymphocytenzerstörung zu einer Unmasse kleinerer und größerer Lymphome herangewuchert wäre, der gleiche Prozeß dann gar nicht oder nur in relativ geringem Maße in den anderen speziell bei der Pseudoleukämie befallenen Organen vor sich ginge. Diese Möglichkeit halte ich auch heute noch ebenso aufrecht, ganz analog der verschiedenen Lokalisation bei den nicht kutanen Fällen: lienale, lymphatische, myelogene. Auch Linser betont diese Möglichkeit der selbständigen primären Entstehung der lymphatischen Hauttumoren unabhängig von den Hyperplasien der Milz, der Lymphdrüsen und des Knochenmarks. Es befindet sich mit mir hierbei im Gegensatz zu Paltauf, der von Leukämie bzw. Pseudoleukämie der Haut erst dann gesprochen wissen will, wenn die Hautaffektion im Verlaufe einer bereits diagnostizierten oder diagnostizierbaren Leukämie bzw. Pseudoleukämie auftritt.

Bei unserem Falle, dessen Beobachtung selbstverständlich noch nicht abgeschlossen ist, der mir aber auch schon in diesem Stadium der Veröffentlichung in dieser Festschrift wert erschien, ist ja immerhin die Möglichkeit nicht ausgeschlossen, daß wir z. B. in inneren, der äußeren Untersuchung unzugänglichen Drüsen (cf. Fall Wassermann) vielleicht auch im Knochenmark Stätten abnormer Produktion oder Zerstörung von Blutbestandteilen mit erheblichen, sinnfälligen, pathologischen Veränderungen finden. Wir wollen uns aber bei dem ganz eigenartigen Blutbefund gar keinen weiteren theoretischen Spekulationen hingeben, wollen insbesondere nicht die Frage zu beantworten suchen, ob hier nicht doch ein Fall von echter Pseudoleukämie vorliegt, der in seinen verschiedenen Stadien einen

[1]) Nicolau (Ann. d. Derm. 1904. 8—9. pag. 733.) hält das Vorkommen solcher lymphatischer Nester in der normalen Haut für sehr fraglich.

verschiedenen Blutbefund darbietet und der jetzt vielleicht gerade — bei dem gegenwärtig relativen Überwiegen der Lymphocyten — auf dem Wege zur echten Pseudoleukämie wäre. Ich glaube wir tun hier am besten, wenn wir uns an das Urteil des Altmeisters der Hämatologie Paul Ehrlich und seines Schülers Apolant halten, die den Fall hämatologisch als nicht sicher diagnostizierbar bezeichnen, aber annehmen, daß es sich jedenfalls um eine schwere Anämie mit ungenügender Funktion des hämatopoetischen Apparates handelt. Hiermit wird ein weiterer Ausblick in der Richtung des Zusammenhanges von Blut- und Hautveränderungen gegeben und es erwächst uns allmählich die Verpflichtung, bei allen möglichen Hautaffektionen aus unbekannter Ursache das Blut genau zu untersuchen oder noch besser von anerkannt sachverständiger Seite untersuchen zu lassen. Sehen wir uns in der Literatur nach Fällen um, die dem unserigen möglichst nahestehende Blutbefunde darboten — einen solchen mit gleichzeitiger, der unserigen entsprechenden Hautaffektion kenne ich nicht — so treffen wir zunächt in der klassischen Arbeit von Ehrlich und Lazarus über die Anämien und zwar in der II. Abteilung (Klinik der Anämien von Lazarus, Wien 1900) in dem Kapitel über progressive perniciöse Anämie von pag. 117—119 eine Anzahl Blutanalysen, die der zweiten bei meinem Falle sehr nahe stehen. Was zunächst die Herabsetzung der Zahl der Leukocyten im ganzen, die Leukopenie angeht, so hat Ehrlich in den Charité-Annalen 1888 einen Fall von schwerer, posthämorrhagischer, letal endigender Anämie beschrieben mit hochgradiger Verringerung der Leukocyten, von denen übrigens auch die polynukleären neutrophilen wie in unserem Falle auf Kosten der Lymphocyten (bei uns auf Kosten der Lymphocyten und eosinophilen) erheblich vermindert waren. Am meisten Ähnlichkeit hat der Blutbefund mit dem bei progressiver perniziöser Anämie (Biermer), wie schon oben angedeutet. Um es aber gleich vorweg zu nehmen, würde mit dieser Diagnose ein Hämoglobingehalt, wie ihn die erste Analyse (90—95%) lieferte, wohl kaum vereinbar sein.

In den meisten Fällen der Biermerschen Krankheit wird aber eine Leukopenie angegeben. In unserem Falle erreicht dieselbe, also die absolute Herabsetzung der Leukocyten — 2240 im Kubikmillimeter — fast die niedrigsten Werte von Hayem (1500—2000) gegen 7000—10.000 in der Norm. Einigermaßen könnte auch die Ähnlichkeit unseres Blutbefundes bezüglich der Verhältniszahlen der Leukocyten untereinander stimmen für die Diagnose der perniziösen Anämie, aber immer nur so weit, als eine verminderte Bildung der polynukleären neutrophilen in Frage käme. Es fehlen aber auch hier, wie in

den Ehrlichschen Fällen die Zeichen, welche auf eine Umwandlung des Fettmarkes in rotes Mark hindeuten. Diese Fälle hat Ehrlich wegen des Fehlens der bei perniziöser Anämie pathognomischen Metaplasie des Knochenmarkes als „aplastische Anämie" bezeichnet. Es fehlen eben] vor allem die kernhaltigen Erythrocyten und ganz besonders die pathognomischen Megaloblasten, das Zeichen des für den Erwachsenen pathologischen embryonalen Bildungstypus des Blutes im Knochenmark, wenn auch andererseits vereinzelte Megalo- oder Makrocyten sowie Zellen, die dem Myelocytentypus nahestehen, wiederum allgemein auf eine Beteiligung des Knochenmarkes hindeuten. Da auch Mikrocyten vorhanden sind, so kann man wohl auch von einem gewissen Grad von Poikilocytose sprechen, wie sie in stärkerer Betonung der perniziösen Anämie (Biermer) eignet.

Ob die in unserem Falle vorhandenen schmerzhaften Auftreibungen der Enden der großen Röhrenknochen etwa als einfacher Ausdruck dieser Erkrankung des Knochenmarkes aufzufassen sind, oder ob etwa gar ein Fall wirklicher Knochenmarktumoren (Nothnagel, Ehrlich, P. Grawitz) unter dem Bilde der „aplastischen Anämie" verlaufend, vorliegt, wage ich in dem gegenwärtigen Stadium der Krankheit nicht zu entscheiden. Ich enthalte mich auch aller Vermutungen darüber, in welcher Beziehung die Hautaffektion zu diesen möglichen Knochenmarktumoren stehen könnte, ob erstere insbesondere etwa als Metastase sarkomartiger Knochenmarktumoren aufgefaßt werden könnte (cf. Lazarus, Multiple Sarkome mit perniziöser Anämie und gleichzeitiger Leukämie. Inaug. Dissert. Berlin. 1890).

Was nun die Ätiologie angeht, so liegt es natürlich nahe, die 6 Wochen dem Beginn der Erkrankung vorausgehende Geburt, die übrigens nicht mit einer stärkeren Blutung einherging, mit der in diesen Kreisen üblichen mangelhaften Schonung im Wochenbett sowie überhaupt die ungünstigen Lebensbedingungen heranzuziehen.[1]) Ob die Gewichtsabnahme von 13 Kilo mit dem Wochenbett zu den ursächlichen Momenten zu zählen ist, oder ob sie bereits ein Symptom der schweren Blutkrankheit darstellt, will ich nicht mit Sicherheit entscheiden, beides ist möglich.

[1]) Am 5. Dezember schrieb mir Herr Kollege Badt: „Von irgend welchen schwächenden Momenten während der ganzen Zeit, schwerer Arbeit oder schlechter Ernährung, oder gar Blutverlusten kann keine Rede sein. Die Patientin war bis dahin eine kräftige, blühende Frau, die niemals krank war und auch jetzt keine Erkrankung der Milz, Leber oder des Knochenmarkes (? T.) aufweist."

Der therapeutische Erfolg der Arsenbehandlung ist jedenfalls — bei den großen Dosen bis 0·1 pro die (10 Pillen à 0·01) — lange kein so eklatanter wie bei meinem Fall von 1892, wenn auch eine Involution der Hautaffektion an manchen Stellen unverkennbar ist. Solche Involutionen kommen aber auch spontan vor. Das ist sicher, daß das allgemeine Kräftegefühl und der Appetit besser sind, und daß eine nicht unerhebliche Gewichtszunahme verzeichnet werden kann.

Nach Lage der Dinge wird man vielleicht gut daran tun, in nächster Zeit eine gemischte Arseneisenbehandlung einzuleiten.

Die Prognose scheint mir bei Zusammenhalt aller Pnnkte nicht absolut ungünstig, wenn sie auch immerhin zweifelhaft ist. Haben wir doch auch im Verlaufe der stets schlecht endigenden Biermerschen Krankheit erhebliche Remissionen zu verzeichnen.

Ich hoffe über das Schicksal der Patientin, deren Beobachtung sich durch die Entfernung ihres Wohnortes und durch ihren nicht immer reisefähigen Zustand, sowie besonders durch den Umstand, daß das Manuskript für die Festschrift schon jetzt fertiggestellt werden muß, größere Schwierigkeiten entgegenstellen, noch weiter berichten, insbesondere noch weitere Blutuntersuchungen, die ja wegen des in solchen Fällen bekannten Wechsels des Blutbildes nötig sind, ferner histologische und röntgographische Untersuchungen nachtragen zu können.

Herrn Dr. Badt (Alzey), der mir den Fall überwiesen und meine Krankengeschichte durch verschiedene Mitteilungen ergänzt hat, sowie Herrn Geheimrat Ehrlich und Herrn Dr. Apolant, die mir durch die Blutuntersuchung und Literaturhinweise ihre wertvolle Unterstützung liehen, spreche ich meinen besten Dank aus.

Nachtrag bei der Korrektur. Bericht des Herrn Kollegen Badt vom 14./III. 1907: Frau A. hat sich körperlich seitdem bedeutend erholt und an Gewicht um 8 Pfund zugenommen. Die Knoten am Rumpf sind vollständig geschwunden, nur an den Streckseiten der Vorderarme und Finger und an der Nase zwischen den Augenbrauen sind noch mehrere knotige Hautverdickungen vorhanden. Die Frau, die auf der Höhe der Erkrankung ganz entstellt und derartig abgemagert war, daß man sie gegen früher kaum noch erkennen konnte, hat jetzt fast ihr normales Aussehen wieder. Bei gutem Allgemeinbefinden hat sich jedoch vor 4 Wochen eine Drüsenschwellung der rechten Halsseite entwickelt, die Schwellung nahm bis zur Größe einer Faust zu und kam schließlich zur Abscedierung. Gleichzeitig blieben die Menses aus, die Frau wurde gravid, hat jedoch gestern ohne Ursache abortiert.

Die Erklärung der Abbildungen auf Taf. XI u. XII ist dem Texte zu entnehmen.

Touton: Der Pseudoleukämie ähnliche Hauterkrankung bei schwerer Anaemie mit Leukopenie des Blutes.

Touton: Der Pseudoleukämie ähnliche Hauterkrankung bei schwerer Anaemie mit Leukopenie des Blutes.

Kunstdruck v. Haase Prag

Ein Fall von seltener, chronischer progressiver Hautgangrän.[1]

Von

Dr. Y. Tsutsui,
Professor an der medizinischen Hochschule zu Chiba, Japan.

(Hiezu Taf. XIII u. XIV.)

Über eine seltne Hautgangrän und deren vermutlichen Erreger möchte ich eine kurze Mitteilung machen.

A. Klinische Beobachtung.

Anamnese: Patient, ein 39jähriger Bauer, am 20. April 1905 zum ersten Mal in die Klinik aufgenommen, stammt aus gesunder Familie, hat im Alter von 16 Jahren Masern gehabt, soll sonst immer gesund gewesen sein. Das jetzige Leiden datiert seit November 1904. Damals trat plötzlich ein erbsengroßes Knötchen etwas links von der Gegend des Processus xiphoideus sterni auf. Das Knötchen war rot, von einer etwa 1 *cm* breiten rötlichen Zone umsäumt. Subjektive Beschwerden fehlten. Allgemeinbefinden war gar nicht gestört. Der Kranke konsultirte einen Arzt, der ihm eine gelbe Salbe verordnete. Unter dieser Salbenbehandlung fing das Knötchen schon nach 3 Tagen an zu zerfallen und zu eitern und verbreitete sich allmählich in die Umgebung. Etwa einen Monat später kam eine glatte rötliche Narbe zum Vorschein. Wo das Knötchen und sein Hof lag, war schon zu derselben Zeit Gangrän der Haut zu voller Entwicklung gelangt. Das Allgemeinbefinden wär gestört, er fühlte sich matt und wurde anämisch, hatte aber kein Fieber. Der ganz schwarze, brandige, stinkende gangränöse Hautteil löste sich von der wallartig erhabenen stark infiltrierten, dunkelroten Umgebung ab. Hier bildete sich bald eine ganz reine granulierende rote Fläche und

---

[1]) Abgekürzt vorgetragen am 2. Sitzungstage des VI. Kongresses der Japanischen Dermato-Urologischen Gesellschaft zu Tokio, 6. April 1906.

schließlich weiter eine glatte blaßrote Narbe. 5 Monate lang wurde so diese Salbenbehandlung fortgesetzt ohne Erfolg; die Gangrän schritt immer fort nach der Umgebung, Anämie und Mattigkeit nahmen immer zu. Nun konsultirte er mich.

Status praesens: Patient ist groß, von grazilem Knochenbau, abgemagert, blaß. Die sichtbaren Schleimhäute sind auch blaß. Puls 90, Temperatur 36·3° C. Die Untersuchung der inneren Organe ergibt nichts Abnormes. Beiderseits hat er Nasenpolypen.

Die Haut des behaarten Kopfes und des Gesichtes zeigt bis auf die blasse Farbe nichts Krankhaftes. Die des Halses und der beiden Extremitäten ebensowenig.

Die Haut der vorderen und linken Brust, sowie des Rückens und Bauches zeigt, wie die Photographien uns zeigen, eine große glatte, blaßrote Narbe, die landkartenartig sich ausbreitet; die gesund gebliebenen Hautpartien sind wie Seen auf der Karte hier und da zerstreut. Diese schön geheilte große Narbe geht nach oben direkt unter der linken Clavicula in die gesunde Haut über. Nach rechts ist die Narbe über den rechten Rand des Brustbeins von der normalen Haut umgeben. Aber nach links wie nach unten grenzt sie sich an eine granulierende rote Fläche; die granulierende Zone ist 2—10 *cm* breit, geht in die schwarze, von stinkendem Eiter umspülte brandige Partie über, welche von dem rötlichen wallartig sich erhebenden Teil umsäumt ist. Dieser wallartige Teil bildet überall nach außen konvexe Linien von verschiedener Länge, was wohl aus der Abbildung ersichtlich ist, und geht allmählich in die gesunde Umgebung über. (Die farbige Abbildung ist die Reproduktion einer Moulage vom 19. Juni 1905, also aus einer Zeit, in der das Krankheitsbild schon sehr weit nach unten vorgerückt ist. Das Aussehen des narbigen Teils, der granulierten Fläche und entzündlichen Partie ist doch fast gleich dem aus der Zeit der ersten Untersuchung.)

Subjektive Beschwerden: Die entzündliche Haut macht nur erst beim Druck mäßige Schmerzen. Der Kranke fühlt sich immer matt. Sonst klagt er nicht.

Diagnose: Um welche Krankheit es sich hier handelt, läßt sich schwer sagen. Das Krankheitsbild ist ganz eigentümlich und paßt nicht in die bekannten klinischen Bilder ein. Nun machte ich mir die Vermutungen von folgenden möglichen Fällen.

1. Es kann hier um eine Krankheit sui generis sich handeln, welche mir noch unbekannt ist.

2. Es kann das serpiginöse, ulzeröse Syphilid mit abnormem Verlauf sein.

3. Es kann endlich das Leiden durch Idiosynkrasie des Kranken gegen angewandte Medikamente entstanden sein.

Zuerst behandelte ich nur mit Verbänden vom einfachen aseptischen Verband ohne Erfolg. Dann versuchte ich energische antiluetische Kur (zuerst Jodkalium, nachher Jodkalium und Schmierkur) lange Zeit auch ohne Einfluß auf den Verlauf. Da es sich weder um Idiosynkrasie gegen Medikamente noch um Syphilis hier handelt, so scheint es mir eine Hautkrankheit sui generis zu sein, wofür auch das Vorhandensein der eigentümlichen Bazillen spricht.

Therapie: Da die einfache, aseptische Behandlung und die antisyphilitische Kur ohne Erfolg waren und das Weiterwachstum der Bazillen die progressive Verbreitung zu verursachen schien, operierte ich etwa 1 *cm* weit von dem infiltrierten Teil im gesunden Gewebe und der Erfolg war glänzend; dem Fortschreiten der Gangrän machte es ein Ende. Die vollständige Heilung erfolgte am 10. Oktober 1905. 70 Tage nach der Genesung den 20. Dezember 1905 habe ich den Mann noch einmal untersucht und fand ihn wohl ernährt und nicht mehr anämisch.

B. Über den Erreger.

Zu wiederholten Malen habe ich Eiter und Gewebsstücke mikroskopisch untersucht und massenhaft Bazillen neben ganz wenigen Eiter-Staphylokokken resp. Eiterstreptokokken, aber im neuentzündlich infiltrierten Teil, d. h. in der Nähe der gesunden Partie, nur Bazillen gefunden. So scheint dieser Bazillus wohl der Erreger der Entzündung zu sein. Nun habe ich die erkrankte Haut gründlich mit Seifenspiritus desinfiziert, mit einer 1‰ Sublimatlösung abgespült, darauf eine Excision des Hautstückes mit dem sterilisierten Instrumente gemacht. Dieses excisierte Stück habe ich umgekehrt, also Epidermis nach unten gekehrt, in eine sterilisierte Schale gelegt, mit den anderen sterilisierten Instrumenten einen senkrechten seichten Schnitt darein gemacht und aus der Tiefe des Schnittes nach der gewöhnlichen Methode Kulturen angelegt; dann habe ich dieses Stück auch zu Material von Schnittpräparaten benutzt. Auf der Kultur wurden die Kolonien von kurzen Stäbchen ganz rein, ohne Beimengung von anderen Bazillen und Kokken, gefunden. In Schnittpräparaten wurden ebenfalls ausschließlich

die Bazillen massenhaft in Haufen zwischen den Zellen nachgewiesen. Das morphologische und kulturelle Verhalten dieses Bazillus, welcher zur Gruppe von Proteus gehört, läßt sich im folgenden kurz zusammenfassen.

1. Morphologie: Die Bazillen sind von mittelmäßiger Größe; die kleinen gleichen ihrer Größe nach Bacillus coli communis, die größten sind bei nahe 4mal größer als dieselben. Bisweilen sind sie kuglich, auch haben sie krumme Gestalt. Diese Veränderungen sieht man besonders bei Bouillonkultur.

2. Sporen. Sie bilden keine Sporen.

3. Bewegung. Die Geißeln sind über den ganzen Leib des Bazillus verteilt (peritrische Geißeln) und machen lebhafte Bewegungen.

4. Färbung. Sie färben sich mit den gewöhnlichen Anilinfarbstoffen.

5. Gramsche Färbung. Sie färben sich nicht nach Gram.

6. Verflüssigung der Gelatine. Gelatine wird sehr rasch verflüssigt.

7. Kulturelles Verhalten. *a*) Gelatinplattenkultur. Die Gelatinplatte zeigt in 24 Stunden im Brutschrank von 25 Grad C. eine oberflächliche Kolonie, die dellenartig die Gelatine verflüssigt.

b) Gelatinestichkultur. Nach 24 Stunden bei 25 Grad C. wird Gelatine trichterförmig und nach drei Tagen die ganze obere Schicht der Gelatine verflüssigt. Am 4. Tage zeigt sich weiße Trübung der Flüssigkeit. Das Wachstum der Bazillen ist an der Oberfläche bedeutend stark, während es in der Tiefe des Impfstriches sehr schwach ist.

c) Der Aufstrich auf Agar. Der Aufstrich auf Agar zeigt nach 24 Stunden eine feuchte, ganz dünne, leicht bräunliche, durchsichtige, schnell auf der ganzen Oberfläche sich ausbreitende Kolonie.

Im Kondenswasser findet man weiße Flocken.

Beim Zusatz von größerer Menge Kochsalz zu Agar wird das Wachstum schlecht. Die Bazillen werden plump. Je mehr Kochsalz vorhanden ist, desto mehr treten die Formveränderungen der Bazillen zum Vorschein.

d) Traubenzuckeragarkultur. Beim Traubenzuckeragarstich bemerkt man eine starke Gasentwicklung.

e) Kartoffelkultur. Auf Kartoffel bilden sie schmutzige, bräunliche, schmierige, dicke Pilzrasen.

f) Milchkultur. Milch wird koaguliert. Setzt man Milch drei Tropfen von der 10% Lackmuslösung zu, so wird sie nach 24 Stunden blaßrot.

g) Peptonwasserkultur. Gleichmäßige Trübung, keine Membran und kein Bodensatz.

h) Bouillonkultur. Wie beim Peptonwasser.

Tierversuch.

1. Maus. Bei subkutaner Injektion bei Mäusen entsteht Infiltration im geringen Grade nach 24 Stunden, aber sie geht in wenigen Tagen in Genesung über.

2. Meerschweinchen. Bei subkutaner Injektion bei Meerschweinchen erzeugen die Bazillen eine entzündliche Infiltration, die allmählich zur völligen Heilung gelangt.

3. Kaninchen. *a*) Bei Skarifikation und darauf folgender Einreibung von Bazillen am Ohr entsteht eine harte Infiltration, die in 2 Wochen abheilt.

b) Bei subkutaner Injektion der Bazillen am Ohr entsteht eine Infiltration; sie verändert sich zu einem Ulcus, das eine Zeitlang sich vergrößert und dann abheilt.

c) Bei der Skarifikation und darauf folgender Einreibung der Bazillen an der zarten Haut der Hodensackgegend zeigt sich starke entzündliche Anschwellung; sie bildet aber keinen Brand, heilt in 2 Wochen ab.

d) Bei subkutaner Injektion von Bazillen an der Hodensackhaut kommt die starke Infiltration nach 24 Stunden zum Vorschein, sie zeigt nach 3 Tagen die Eiterung im Zentrum der infiltrierten Herde, doch bildet sich keine Gangrän.

Widals Reaktion. 70 Tage nach gänzlicher Genesung der Gangrän erscheint noch, obwohl schwach, die Widal'sche Reaktion in 20facher Verdünnung des Serums, während das Serum der gesunden Menschen keine Reaktion, selbst nicht in 10facher Verdünnung zeigt.

Die Tatsachen, daß die oben erwähnten Bazillen nur im infiltrierten Gewebe liegen, kulturell aus dem Gewebe im reinen Zustande sich nachweisen ließen, für die Tiere pathogen wirken und das Vorhandensein der Widalschen Reaktion, wenn sie auch nicht in hohem Grade vorkam, wie es bei den Hautkrankheiten gewöhnlich der Fall ist, sprechen dafür, daß die gefundenen Bazillen die Erreger der betreffenden seltsamen Hautgangrän sind.

Deshalb möchte ich mit der größten Wahrscheinlichkeit den genannten Bazillus, eine Art von Proteus, als den Erreger dieser Krankheit ansehen.

Ich hoffe, daß weitere Beobachtungen meinen Befund bestätigen werden.

Die Erklärung der Abbildung auf Taf. XIII u. XIV ist dem Texte zu entnehmen.

Tsutsui: Fall von progressiver Hautgangrän.

K.u.K. Hofbuchdr. A. Haase, Prag

Tsutsui: Fall von progressiver Hautgangrän.

Aus der Heilanstalt für Hautkranke in Cannstatt.
(Geh. Hofrat Dr. Th. Veiel.)

Zur Infektiosität des Gumma.

Von

Dr. **Fritz Veiel** in Cannstatt.

In dem Vortrag, den Albert Neisser auf der diesjährigen Versammlung deutscher Naturforscher und Ärzte in Stuttgart über die experimentelle Syphilisforschung hielt, hat er am Schluß seiner Auseinandersetzung davor gewarnt, aus den bisherigen Resultaten der Affenimpfungen schon jetzt weitgehende Schlüsse zu ziehen oder gar dieselben schon auf die Praxis zu übertragen. Er wird mit dieser kritischen Beurteilung schwerlich auf Widerstand stoßen. Denn mehr als einmal haben wir es in der medizinischen Wissenschaft mit ansehen müssen, welch großer Schaden angerichtet wird, wenn Resultate, die auf experimentellem, speziell tierexperimentellem Wege gewonnen waren, ohne weiteres auf den Menschen und auf die Praxis übertragen wurden. So berechtigt uns also die Warnung Neissers erscheinen muß, so ist doch auch andererseits zu konstatieren, daß einige der durch die Affenimpfungen gewonnenen Resultate schon jetzt ihre große Bedeutung für die Praxis haben. Ich möchte hier besonders daran erinnern, daß Finger und Landsteiner[1]), sowie A. Neisser[2]) in ein-

[1]) Aus den Sitzungsberichten der kaiserl. Akademie der Wissenschaften in Wien. Mathem.-naturw. Klasse. Bd. CXIV und CXV; ferner Archiv für Dermatologie und Syphilis. Band LXXVIII und LXXXI.
[2]) Deutsche medizinische Wochenschrift. 1906. Nr. 13.

wandsfreier Weise nachgewiesen haben, daß es möglich ist, durch Impfung gummöser Produkte auf Affen eine zweifellose Syphilis bei diesen Tieren hervorzurufen. Allerdings gelingt dies keineswegs in allen Fällen, besonders Neisser hat neben einzelnen positiven Resultaten zahlreiche Mißerfolge zu verzeichnen. Allein es wird dadurch keineswegs die große Bedeutung der Tatsache, daß in einzelnen Fällen die Gummata noch infektiös wirkten, abgeschwächt. Denn es erscheint mir dadurch die alte, viel umstrittene Frage der Infektiosität der tertiären syphilitischen Erscheinungen endgültig entschieden zu sein. Wenn die tertiären Produkte bei Affen, sogar bei nicht anthropoiden Affen Syphilis hervorrufen können, so sollte man doch annehmen, daß dies beim Menschen, der doch für die Lues noch weit empfänglicher ist, viel eher der Fall sein könnte.

Wie steht es nun mit den klinischen Erfahrungen hierüber? So viel ich sehe, sind sich so ziemlich alle Autoren darüber einig, daß die tertiären Produkte, speziell die gummösen jedenfalls viel weniger infektiös sind als die der primären und besonders der sekundären Periode. Des weiteren gehen aber die Ansichten auseinander: die einen erklären die Gummen überhaupt für absolut ungefährlich und halten eine Infektion durch sie für ausgeschlossen, die andern erkennen einen diesbezüglichen prinzipiellen Unterschied zwischen den Früh- und Spätformen nicht an. Es kann nun m. E. kein Zweifel darüber sein, daß die Syphilis äußerst selten durch gummöse Produkte übertragen wird. Es mag dies zum Teil seinen Grund darin haben, daß, wie Neisser[1]) schon vor Jahren betonte, die gummösen Prozesse meist nur in wenigen Exemplaren zu gleicher Zeit auf der Haut vorhanden sind und daß sie sich im Gegensatz zu den sekundären Erscheinungen meist an Körperstellen finden, die für die Übertragung ungünstig sind. Es hat dies ja zweifellos seine Richtigkeit, aber wir sehen doch auch nicht allzuselten Gummata an Körperstellen, von denen aus eine Infektion wohl möglich wäre. So konnte z. B.

[1]) Ziemssens Handbuch der speziellen Pathologie und Therapie. Band XIV. pag. 681.

Max Joseph[1]) in 2 Fällen beobachten, daß sich am Penis eines Ehemannes ein Gumma bildete und daß beide Männer, trotzdem sie den ehelichen Verkehr fortsetzten, ihre Frauen nicht infizierten. Es muß also doch das syphilitische Virus der gummösen Produkte, wenn dieselben überhaupt noch Virus enthalten, nach irgendwelcher Richtung hin abgeschwächt sein. Das geht doch auch aus den vielen Mißerfolgen Neissers bei den Impfungen der Affen mit Gumma-Gewebe deutlich hervor. Nun haben wir ja aber gesehen, daß es Neisser, wie Finger und Landsteiner gelungen ist, in einigen Fällen durch Gummata Syphilis auf Affen zu übertragen. Wenn also auch das Virus, wie oben auseinandergesetzt worden ist, in den gummösen Produkten jedenfalls nur noch in abgeschwächtem Zustand vorhanden ist, so geht doch aus den positiven, an Affen gewonnenen Resultaten mit Sicherheit hervor, daß auch beim Menschen eine Übertragung der Syphilis durch gummöse Produkte möglich sein muß.

Es liegen nun auch tatsächlich, wenn auch nur in geringer Zahl, einwandsfreie Beobachtungen am Menschen vor.

Delbanco[2]) hat vor 2 Jahren die Fälle zusammengestellt, die einer strengen Kritik standhalten; es ist je einer von Ehlers, Landouzy, Fournier und Sack beobachtet worden; dazu kommt ein Fall von Delbanco. In allen 5 Beobachtungen ist die Infektion einer Frau durch ulzerierte Gummata an den männlichen Genitalien vermittelt. Mit mathematischer Sicherheit läßt es sich natürlich auch hier nicht beweisen, daß die Infektion tatsächlich durch das gummöse Gewebe zustande gekommen ist, doch sind diese Fälle so exakt beobachtet, daß wohl kaum ein Zweifel darüber sein kann, daß wirklich das Gumma infiziert hat.

Ich bin nun selbst in der Lage, über eine ähnliche Beobachtung zu berichten. Bei der geringen Anzahl der bisher beschriebenen Fälle und im Hinblick auf die im Tierexperiment

[1]) s. Zedlewski. Über die Infektiosität des Gumma. Inaug.-Diss. Leipzig. 1905.

[2]) Monatshefte für praktische Dermatologie. Band XXXVIII.

gelungenen Übertragungen erscheint es wohl zweckmäßig, von klinischer Seite über jeden derartigen Fall genau zu berichten. Denn nur dann können wir allmählich einen Überblick darüber gewinnen, wie häufig die Syphilis beim Menschen durch gummöse Produkte übertragen wird:

Ein 23jähriger Schuhmacher S. stellte sich am 1. April 1898 bei Herrn Dr. K. in U. zur Behandlung. Herr Kollege K. fand, wie er mir mitteilte, eine ungeheuere Balanitis. Erst 14 Tage später, nachdem die diffuse Balanitis einigermaßen zurückgegangen war, ließ sich ein Ulcus durum am inneren Vorhautblatt differenzieren. Die Inguinaldrüsen schwollen an und bald trat ein Exanthem auf, so daß an der Diagnose „Syphilis" nicht mehr gezweifelt werden konnte. Dr. K. gab dem Patienten Kalomel innerlich $2 \times 0{\cdot}2$ *g*. pro die und konnte am 14./VII. 1898 nach Verbrauch von insgesamt 22 *g*. Kalomel kein Zeichen von Lues mehr finden. Am 30. Oktober 1898 stellte der Patient sich wieder mit Halsbeschwerden und Afterschmerzen vor. Dr. K. konstatierte Plaques auf beiden Tonsillen und Condylomata lata ad anum, sonst kein Exanthem. Der Patient bekam wieder Kalomel innerlich und am 10. Januar 1899 waren nach Verbrauch von 21 *g*. Kalomel sämtliche Symptome verschwunden. Am 22. November 1899, am 1. Dezember 1900 und am 14. Juli 1901 zeigte sich der Patient wieder bei Dr. K., bei keinerder Untersuchungen wurden luetische Symptome gefunden. Bei der Konsultation am 1. Dezember 1900 legte der Patient dem Kollegen die Frage vor, ob er in einem Jahre heiraten dürfte. Die Frage wurde energisch verneint und der Patient stand deshalb auch zunächst von einer Heirat ab. Da sich nun in den nächsten Jahren keinerlei Erscheinungen der Krankheit mehr zeigten, entschloß er sich im Jahre 1905 zu heiraten. Um seiner Sache sicher zu sein, ging er, wie er berichtet, zu einem Arzt, der seine Genitalien genau untersucht und ihm, da nichts Verdächtiges zu finden gewesen, die Erlaubnis zum Heiraten gegeben habe. Am 29. April 1905 heiratete er ein Mädchen, das nach seiner bestimmten Angabe Virgo und völlig gesund war. Im Juli 1905 bekam er bei sehr regem sexuellem Verkehr geringfügige Schmerzen am Glied und es trat genau an der Stelle, wo der Schanker gesessen, ein Knoten auf, der allmählich aufbrach, etwas Eiter entleerte und langsam ohne Behandlung wieder ausheilte.

Am 13. Oktober 1905 kam nun die junge Frau in unsere Behandlung mit indurativem Ödem des linken Labium majus ohne ausgeprägten Primäraffekt, mit Papeln an der Vulva und den Innenseiten der Oberschenkel, Roseola, Plaques muqueuses im Munde, Polyskleradenitis, außerdem war sie gravida mens. V. Es wurde sofort eine Injektionskur eingeleitet (Hydrargyrum salicylicum 2: Paraffinum liquidum 18); die Erscheinungen, besonders die im Munde, schwanden sehr langsam. Am 29. November 1905 kam die Patientin nieder, das tote Kind entsprach einem

Foetus von 8 Monaten. Bei der Sektion war es trotz genauer Untersuchung aller Organe nicht möglich, einen Anhaltspunkt für Syphilis zu finden. (Auch die Untersuchung auf Spirochaete pallida Schaudinn fiel durchweg negativ aus.) Während des Wochenbetts traten die syphilitischen Erscheinungen bei der Frau wieder stärker hervor, so daß wieder injiziert werden mußte; es mußte dies mit großer Vorsicht geschehen, da die Patientin sehr zu Stomatitis neigte. Die letzte Injektion wurde am 15. März d. J. gemacht und am 11. April d. J. waren sämtliche Symptome verschwunden. Vom 23. Juli bis 14. August stand sie wieder wegen eines Furunkels am Scheideneingang in unserer Behandlung. Der Furunkel zeigte indes keinen spezifischen Charakter. Seither ist sie bis heute (24. Oktober 1906) frei von Erscheinungen geblieben.

Die Untersuchung des Mannes am 18. Oktober 1905 ergab außer einer zirka erbsengroßen, weichen Narbe am inneren Vorhautblatt nicht den geringsten Anhaltspunkt für Syphilis. Namentlich zeigten die Hoden und Nebenhoden nicht die geringste Veränderung. Der Patient sah indes sehr bleich aus und fühlte sich auch elend. Da der Patient aus geschäftlichen Gründen zunächst nicht die Zeit hatte, regelmäßig in die Sprechstunde zu kommen, bekam er Jodkali mit Zusatz von Hydrargyrum bijodatum (Kal. jodat. 10·0 : Hg. bijodat. 0·15 : Aq. dest. ad. 500; täglich 3 Eßlöffel). Ende Februar bis Anfang April bekam er dann eine Injektionskur mit Hydrargyrum salicylicum und es war nun ganz auffallend, wie sehr sich der vorher so elend aussehende Mann nach dieser Kur erholte. Ende d. J. soll nochmals eine Injektionskur gemacht werden. Trotzdem der ängstliche und über den ganzen Verlauf der Dinge äußerst deprimierte Mann öfters zur Untersuchung kam, konnte nie auch nur das geringste syphilitische Symptom an ihm entdeckt werden.

Fassen wir zusammen: ein glücklich verheirateter Mann von 30 Jahren, der vor 7 Jahren eine Syphilis durchgemacht hat, die nur im 1. Jahre Erscheinungen machte, und der intern mit Quecksilber behandelt worden war, bekommt nach vierteljähriger Ehe an der Stelle des früheren Schankers einen Knoten, der aufbricht und Eiter sezerniert, und ein Vierteljahr später zeigt die junge Frau syphilitische Erscheinungen, die auf ein Alter der Syphilis von ca. 3 Monaten hinweisen.

Ich glaube, wenn man nicht gerade den Dingen Gewalt antun will, gibt es hier nur eine Erklärung: durch den fortgesetzten Reiz, der durch den regen sexuellen Verkehr bedingt

war, bildete sich an dem Penis des Mannes und zwar an der Stelle des Primäraffektes ein kleines Gumma — die Franzosen würden es wohl Pseudo-Chancre redux nennen — und durch dieses Gumma wurde die junge Frau infiziert.

Kasuistischer Beitrag zum Herpes recidivans chronicus in loco.

Von

Friedrich Westberg
(Hamburg).

Wenngleich es kein Novum ist, daß eine Herpeseruption wiederholt an genau derselben Stelle rezidiviert, und wenngleich Unna[1]), gewiß ohne Widerspruch erwarten zu müssen, an den Kopf seiner Beschreibung über Herpes die Worte setzt: „Im Gegensatz zu Zoster disponiert einmalige Erkrankung zur Wiederholung derselben..", so erscheint es mir doch nicht überflüssig, wenn ich durch Mitteilung und angeregt durch Beobachtung eines Falles erstens dem Gedanken noch mehr Aufmerksamkeit zugewendet sehen möchte, daß eventuell auch auf autotoxischem Wege seitens der Haut selbst es zu herpetischer und in loco rezidivierender Erkrankung dieses Organes kommen kann; und wenn ich zweitens diese Krankengeschichte hier anführe wegen der doch immerhin selteneren Lokalisation der Rezidive. Ich will — soweit sich das durch Sprechstunden-Beobachtung erreichen ließ — möglichst genau wiedergeben, um durch klinische Präzision leider noch fehlende anatomisch-physiologische Beiträge zu ersetzen. Den Titel „H. r. ch. i. l." habe ich in Anlehnung an Vörners[2]) Bezeichnung von Herpes

[1]) „Histopathologie der Hautkrankheiten." 1894. p. 150.
[2]) Arch. f. Dermatol. u. Syph. Bd. LXXVIII. 1906. p. 105.

Zoster Eruptionen dieser Art gewählt und vornehmlich wegen seiner klinisch wahrnehmbaren Ausbreitung vermieden, diesen Fall als Zoster zu bezeichnen; ferner vermeide ich diese Bezeichnung auch deswegen, weil ich dahinneige, die Nervenwirkung hier nicht als das Primäre anzusehen, sondern weil ich hierbei eher an eine chemisch-toxische Erkrankung der Haut denke, vielleicht im Sinne einer Neuritis oder Perineuritis auf sehr begrenzter Strecke auf Grund konstitutioneller Erkrankung oder Diathese. Ich kann mir auch zur Frklärung der dabei auftretenden ausgedehnten Paraesthesien, also eventuell ausstrahlender Schmerzen, denken, daß diese Neuritis dieselbe erzeugt, und zwar, daß sie zentripetal (zum Ganglion hin und von da vielleicht wieder zentrifugal) fortzuschreiten Neigung hat oder auch nur „Anläufe" macht („unangenehme Empfindungen"), glaube aber, daß mit dem Abklingen der Hauterscheinungen (inkl. deren sekundärer, infektiöser Momente) es jeweils sein Bewenden hat, und daß dann ein locus min. resistentiae in der betr. Hautpartie und den sie versorgenden Hautnerven übrig bleibt, der bei nächster Gelegenheit, d. h. also bei erneutem Anfall des konstitutionellen Grundleidens, daselbst ein Rezidiv hervorruft.

Krankenbericht. J. H., 57jähriger, kräftig gebauter Mann, über Mittelgröße, Witwer und Vater mehrerer gesunder Kinder, Inhaber eines großen kaufmännischen Geschäftes, dessen persönlichster Leitung er sich vollkommen gewachsen fühlt, obgleich er als Kind die ganze Serie der Kinderkrankheiten (Scharlach [ohne Folgen], Masern etc. . . .) und in frühester Kindheit Lungenentzündung durchgemacht hatte; bis zum 12. Lebensjahre galt er als ausgesprochen schwächliches Kind und wurde wegen nichtausreichender Maße vom Militärdienst befreit. Dann ging er früh ins Ausland — unter anderem 5 Jahre nach Amerika — ist aber von der Zeit an immer ein allgemein gesunder Mensch gewesen, von dem es immer in seiner nächsten Umgebung hieß, daß er „keine Nerven kenne". Lues nie gehabt.

Erst seit ungefähr 3 Jahren haben sich, ohne ihm in seinem ihn vollauf in Anspruch nehmenden Beruf dauernd zu stören, rheumatische Beschwerden in der Schulter- und Oberarmmuskulatur und zuweilen auch in den betr. Gelenken eingestellt, die ihn zwar — wie er sagt — permanent (mehr oder weniger) belästigen und ohne Fieber verlaufen, aber öfter — in gleich näher zu beschreibender Form und Intervalle — Hauterscheinungen im Gefolge haben. Sein Vater war ausgesprochener Gichtiker, während ihm sonst keine Familienkrankheit bekannt ist und er ein durchaus regelmäßiges und nüchternes Leben führt. Sein Puls (im

Gange etwas langsam) hat nie Abnormitäten (Härte oder Unregelmäßigkeit) aufgewiesen und sein Herz ist bis heute intakt geblieben. Die Verdauung stets ausgezeichnet und, wie gesagt, keine Spur von Nervosität.

In größeren oder kleineren Zwischenräumen (von Wochen und Monaten), unabhängig von den Jahreszeiten, bemerkt er ziehende und bohrende Unbequemlichkeiten in der r. Glutaealgegend, die sich — wenn sie anhalten oder er gerade nicht sehr frisch ist (Arbeit) — eventuell bis ins Kreuz hinauf erstrecken; er hat sich schon daran gewöhnt, dieselben als Vorboten von Hauterscheinungen aufzufassen, welche stets genau an derselben Stelle auftreten, eventuell 5—6 Wochen mit neuen Nachschüben andauern und dann, wie gesagt, auf etwa Monate hinaus verschwinden. Die betreffende Stelle entspricht der von Bärensprung als Zona lumbo-femoralis bezeichneten Ausbreitung und liegt im Gebiete des Plexus sacro-coccygeus (spezieller in dessen Ischiadicus-Gruppe außerhalb des Beckens, zum Nervus glut. superior und inferior gehörend); klinisch ist sie beschränkt auf einen etwa gut 5 markstückgroßen Raum im oberen Quadranten der Glutealhalbkugel (R.) und auf dessen Höhe. — Den besagten Unbequemlichkeiten — man kann sie nicht direkt als Neuralgie oder neuralgische Schmerzen bezeichnen — folgt dann etwa über Nacht (ohne Fieber) leichte, ziemlich leichte umschriebene Röte (nicht Urticaria) der betr. Partie, erst in kleinem Umfang und dann in ein oder 2mal 24 Stunden unter subjektiv stärkerer lokaler Hautspannung ganz distinkte Bildung ziemlich derber Bläschen, ein oder mehrere Bläschen in einem roten Bezirk als Gruppe; in einem nach Stunden oder höchstens ein bis zwei Tagen zu veranschlagendem Zeitraum stellt sich dann Trübung und etwas später Zerfall der Bläschendecke ein, resp. die Decke der Bläschen wird matschig und unter derselben hat sich mehr oder weniger zäher Eiter gebildet. Es kommt auch vor, daß im letztgenannten Stadium die Bläschen konfluieren; so beobachtete ich einen Eiterherd von zirka 50 Pfennigstück-Größe. — Schon während des Ablaufes dieses Prozesses Entwicklung einer neuen bogenförmig nach außen sich daran schließenden Gruppe (3—4—5 Stück) Herpesbläschen innerhalb der gleichen Zone und mit demselben Schicksal. Während meiner Behandlung konnte ich keine Nekrose beobachten, und ich glaube diesen Umstand nicht zu Gunsten der Therapie, sondern eher als hier ätiologisch begründet deuten zu müssen. Allmählich also Zerfall der Decke und Vereiterung des Blasengrundes oder Eintrocknung der nicht eröffneten Bläschen nach mehrtägigem, hartnäckigem Bestande; nach Entfernung des Eiters oder der Decke Exkoriation und schneller Übergang in Heilung unter Bildung einer zartrötlichen, flachen Narbe, deren Reste noch nach Jahresfrist als leicht bräunliche Pigmentierung mit oberflächlichster Abschülferung besonders der Randpartien (bei absolut erhaltener Empfindungs-Qualität der Haut) bestehen; an diesen Narben, welche nach außen hin von konvexen Linien begrenzt werden, ist deutlich die Ausbreitung der Affektion abzulesen, und es ist

daher um so sicherer festzustellen, daß dieser Herpes in loco rezidiviert. Im Urin, der — wie Patient angibt — wiederholt vom Hausarzt untersucht sein soll, häufig zu gleicher Zeit mit den rheumatischen Anfällen Sedimentum lateritium, was ich zwar nicht bei ihm beobachten konnte; sonst habe sich nie etwas auffallendes darin gefunden und ich konnte auch nur folgende Analyse feststellen: Reakt. sauer, feste Bestandteile 5·18%, Albumen, Zucker und Acetone = 0, Harnsäure = 0·1412 *g*. pr. Liter, Indikan oder Scatoxylverbindungen nicht vorhanden (letzteres cf. Ullmanns Demonstrat. in Arch. f. Derm. und Syph. Bd. LXXVI. H. 3. pag. 425).

Urticaria factitia (durch Fingernagel) nicht mehr auslösbar als beim Durchschnitt hiesiger Patienten aus „besseren" Ständen, jedenfalls frei von folgendem Ödem oder Bläschenbildung oder irgend welcher konsekutiver Rötung und Schwellung der angrenzenden Hautpartien und auch subjektiv nicht die geringsten Beschwerden verursachend. Keine Gichtzeichen, ganz leichte Stauungsödeme (Alter oder Pince-nez?) der oberen und unteren Augenlider, aber sonst nirgends Gefäßstauung sichtbar. Nach Ablauf der Hauterscheinungen wieder gutes Allgemeinbefinden. Die zuerst von mir beobachtete Attacke dauerte 5—6 Wochen und eine zweite — wesentlich schwächere — erfolgte im selben Jahre (1905), 6 Monate später, nachdem Patient sich inzwischen zum zweiten Male verheiratet hatte, und erstreckte sich über einen 12 bis 14 Tage; wieder ca. 6 Monate später, im Sommer (nicht von mir beobachtet), sollen wieder Bläschen aufgetreten sein, die sehr schnell vorübergingen, und zwar während eines Erholungsaufenthaltes im Harz, zu einer Zeit also, wo von allgemeiner Abspannung der Nerven gar keine Rede sein konnte.

Therapeutisch bietet mir dieser Fall einstweilen noch nichts Bemerkenswertes, denn daß uns Antipyrin im Stiche ließ und die Heilung unter Aspirinerfolgte, beweist mir im einzelnen Falle noch gar nichts; ich schützte sowohl die geschlossenen Bläschen als auch die frisch exkoriierten Stellen durch Salizyl-Trikoplast unter fester Leukoplast-Decke (weil ich Infektion von außen möglichst abhalten und die Empfindlichkeit der erkrankten Partie herabsetzen wollte), aber ich glaube nicht, dadurch von dem physiologisch normalen Krankheitsverlauf etwas abgekürzt zu haben. Patient hat dann aus eigener Initiative das von mir verordnete „Pflaster" (Salizyltrikoplast) bei seinem letzten Anfall (Sommer 1906) angewandt und behauptet, es hätte ihm gute Dienste getan.

Erwähnenswert scheint mir noch, daß ich den Patienten, gleich bei der ersten Untersuchung, ganz genau daraufhin examiniert habe, ob er nicht etwa schon Antipyrin oder sonst ein Medikament genommen oder ob er bemerkt habe, daß diese Bläschen-Erkrankung vielleicht infolge eines Medikamenten-Gebrauches aufgetreten sei. Beides wurde strikte in Abrede gestellt, er habe wohl probeweise mal Levico genommen, aber das sei auch von keinem rechten Erfolg begleitet gewesen.

Rekapitulierend und auf Grund eigener Beobachtung dieses Falles (ich kenne jetzt den Pat. bereits $1^1/_2$ Jahre), muß ich also erstens eine medikamentös-toxische Ursache ausschließen, und zweitens noch extra betonen, daß wir es hier mit einem „nervengesunden" Menschen zu tun haben, daß wir also hier nicht etwa an eine Zirkulationsstörung auf nervöser Basis oder an nicht entzündliche herpetische Erscheinungen auf (spät-) reflektorischem Wege (Kreibich) zu denken brauchen. Es entsteht zuerst eine Hyperäthesie (Stechen und Kribbeln) in loko, ziemlich zusammenfallend mit allgemeinem Unbehagen, welches man als Folgeerscheinung der lokalen Affektion auffassen könnte, und erst (wenn auch ganz) kurz nachher ziehende Schmerzen im Verlaufe der Ischiadicusgruppe zentripetal. Man ist also darnach klinisch wohl berechtigt, an eine Neuritis oder Perineuritis der Endverzweigungen irgend eines Astes des Plexus sacrococcygeus zu denken, welche auf Grund toxischer, zirkulierender und sich auch in der Haut befindender Stoffe zu stande gekommen ist. Nach dem Abheilen der Hauterscheinungen fühlt sich Pat. wieder ganz wohl und merkt auch nichts mehr von Beschwerden in der betr. Gegend noch in deren Umgebung; mann könnte also daraus schließen, daß der Prozeß eben dort seinen Ausgang genommen hat, und aus dem Umstande, daß Patient niemals während oder außerhalb dieser Hauterkrankungen an anderen Stellen seines Integumentes eine gleiche Affektion beobachtet hat, scheint mir der Schluß erlaubt, das ursächliche Moment nicht in irgend welchen N. N.-Zentren suchen zu müssen.

Diese Auffassung kann uns bei einer arthritisch-rheumatischen Diathese um so weniger in Erstaunen setzen, als uns z. B. Eddowes[1]) (London) auf dem V. internationalen Dermatologenkongreß Präparate von chronischer Hautgicht demonstrierte, in denen in der Haut, in den Lymphspalten (durchgebrochen durch den oberen Teil der Drüse), kleine und größere eiförnig-kolloide Körperchen denklich sichtbar waren, die nur als (schöne) Kristalle von harnsaurem Natron gedeutet werden konnten. Hieher gehören auch Brunners

[1]) Verh. und Berichte des betr. Kongresses. II. Bd. I. Teil. p. 107.

Befunde (IX. Kongr. d. D. Derm. G. Bern): bei Dermatitis herpetiformis ist das Epithel der Blase und ihrer Umgebung deutlich glycogenhaltig, sowie die Leukocyten am Grunde der Blase. Daß schwere bullöse Hauterkrankungen (Pemphigus, Dermatitis herpetiformis usw.) auf „Intoxikationen, die nicht von Bakterieninfektionen herstammen, sondern auf Stoffwechselstörungen zurückzuführen," sind — also Autointoxikation — ist eine Anschauung, welche erst neuerdings wieder von Johnston) [1]), wie mir scheint, mit Recht gestützt worden ist. (Hätte übrigens die Hauterkrankung in meinem Falle jeweils länger angehalten und wären eventuell weitere Komplikationen durch Schädigungen von außen hinzugekommen, so kann ichs mir wohl denken, daß er von einem oder dem anderen Kliniker als Dermatitis herpetiformis angesprochen worden wäre.) Weiter ist es bekannt, daß der Diabetes schwere Veränderungen des peripheren N. N.-Systems hervorrufen, und daß es in Folge so entstehender Neuritis (Wolf-Sammelreferat[2]) zu Gangrän der Haut kommen kann. Und in einer Veröffentlichung von L. Talamon[3]) finden wir die Anschauung vertreten, daß Pneumokokktoxine eine Neuritis hervorrufen können, welche ihrerseits zu einer Bläschenerkrankung der Haut führte; während in einem Aufsatze von M. Fournier[4]) (allerdings schon 1896) der Verfasser sich beim „Herpès chez la femme" (spez. an der äußeren Genitelschleimhaut) [außerhalb der Periode] für eine direkte Beteiligung der Toxine für das Zustandekommen dieser Erkrankung ausspricht, wenn er am Schlusse sagt: „die Behandlung ... auch die Aetiologie, wobei Arthritismus und ähnliche Dyskrasen eine Rolle spielen, ist bei der Therapie

---

[1]) „Autointoxikation als Ursache von Hautkrankheiten." Brit. med. Journal. Nr. 2388. Ref. Literaturbeil. der deutschen med. Wochenschrift. 1906. Nr. 44.

[2]) Heinrich Wolf. Siehe Ref. im „Zentralblatt für Grenzgeb. der Med. u. Chirurgie". IV. 1901. p. 116 ff.

[3]) „Le zona pneumosique" in Soc. méd. des hôpitaux. 1901. 19./IV. Ref. eodem. loco wie [2]). p. 933.

[4]) M. Fournier. „Herp. ch. la femme" in La Médec. mod. 22./I. 1896. Ref. Arch. f. Derm. u. Syph. Bd. XXXV. p. 292.

zu berücksichtigen.“ Dubreuilh[1]) sagt am Schlusse seiner Zusammenstellung von 8 Herpès recidivants-Fällen: „. . . que l'herpès récidivant de la fesse est (aussi) une manifestation de la goutte latente on déclarée.“ — Es lassen sich so aus der Literatur eine Reihe von neueren Beobachtungen (dieselbe könnte selbstverständlich nötigenfalls — über den Rahmen dieser Mitteilung hinausgehend — noch bedeutend erweitert werden) anführen, die als klinische Analoga meine Auffassung stützen; als ätiologisch, m. A. n., gleichwertig und klinisch gewiß übereinstimmend erinnere ich an den noch einmaligem Auftreten auch genau in loko wiederkehrenden Herpes bei Antipyringebrauch, der auch bei nicht nervösen Menschen mehrfach beobachtet und mitgeteilt wurde. Es ist vielleicht möglich, den Menstrualherpes und den Herpes gestationis (Dermatite prourigin. récidiv. de la grossesse) in der Kategorie der Autointoxikationen in loko unterzubringen, oder die gleichen Affektionen nach Austern- oder Fischvergiftungen, doch erscheinen mir bei alle dem diese klinischen Symptome viel weniger der Ausdruck ursprünglich lokaler Intoxikationen zu sein, als die Folge von Alterationen der N. n.-Zentren; und deswegen sehe ich davon ab, sie als vollwertige Analoga zu unserem Falle gelten zu lassen. Auch die im Vordergrunde des klinischen Bildes bei Kohlenoxydvergiftung stehende Paralyse (der vegetativen Zentren und Gefäßverengerungen) spricht, m. A. n., dagegen, daß wir den dabei beobachteten Herpes als primär lokal stattgehabte chemische Giftwirkung ansprechen könnten. Ich scheide damit wissentlich eine große Gruppe von solchen Herpeseruptionen aus, die dem von uns mitgeteilten Krankheitsbilde durchaus ähnlich sind, um vielleicht durch Sammlung und allmählicher Zusammenstellung so streng begrenzter Fälle der Therapie von Nutzen sein zu können, und es erscheint mir daher nicht unerwähnenswert, daß in einer ganz neuen und sehr eingehenden Arbeit von Nestorowský[2]) (Petersburg) über Hautveränderungen bei Dysidrosis der Autor auch zu folgendem (17.) Schlusse kommt: „Entzündliche Erscheinungen können bei Dysidrosis zu

[1]) „Annales de Dermat. et de Syphiligr.“ Tome VI. Nr. 11. 1905. pag. 852.

[2]) „Dermatologische Zeitschrift.“ Bd. XII. 1906. H. 6. p. 435.

Beginn der Bläschenbildung nicht festgestellt werden. Nur bei der Bildung von großen Blasen können sie sich bemerkbar machen. Sie müssen als konsekutive Erscheinung angesehen werden."

Über Pagetsche Krankheit.

Von

Dr. **Hans von Winiwarter,**
Assistenten an der kgl. Staats-Universität in Lüttich (Belgien).

(Hiezu Taf. XV.)

Die überraschenden Mitteilungen welche drei englische Forscher, Farmer, Moore und Walker, über das Vorkommen sog. heterotypen (Reduktions)-Mitosen in den Geweben maligner Tumoren gemacht haben und in neuerer Zeit durch eine ganze Serie von Arbeiten zu stützen versuchen, bieten nicht nur an und für sich das größte Interesse, sondern sind auch geeignet, die ganze Lehre der Entwicklung der malignen Tumoren auf einen neuen Standpunkt zu versetzen. Wir wissen heutzutage ganz bestimmt, daß diese spezielle Form von Mitose ausschließlich in den Geschlechtszellen auftritt und auch hier nur in gewissen Perioden d. h. nur während der Reifeteilungen der Oocyten und Spermatocyten. Die bloße Tatsache, daß nun derartige Bilder sich auch in malignen Neubildungen vorfinden, würde genügen ihren Bestandteilen eine ganz besondere, wohl definirte Stellung anzuweisen gegenüber allen anderen Geweben. Nicht als ob es sich hier um ein „embryonales" oder „entdifferenziertes" Gewebe handeln würde; — denn gerade in der Anschauung der englischen Forscher ist jedes somatische Gewebe undifferenziert solange die Mitosen daselbst den gewöhnlichen Typus beibehalten; aber jedes von ihnen besitzt auch die Möglichkeit, mit dem Eintritt der heterotypen Karyokinesen sich in dem Sinne der Sexualzellen zu differenzieren und somit den Charakter einer malignen Neubildung anzunehmen. Es ist

überdies von großer Wichtigkeit zu bemerken, daß normaler Weise z. B. bei den Pflanzen die reifen Geschlechtszellen das benachbarte Gewebe wie ein wirklicher maligner Tumor beeinflussen und zerstören. Endlich bietet die Theorie Farmer, Moore und Walkers einen neuen Grund, den prinzipiellen Gegensatz zwischen Sarkom und Carcinom — zwischen Bindegewebs- und epithelialer Neubildung — fallen zu lassen, wie dies schon in anderer Beziehung von mehreren Anatomopathologen getan worden ist.

Diese überaus wichtigen Entdeckungen der englischen Forscher sind meines Erachtens noch nicht genügend nachgeprüft worden. Es gehören dazu mehrere Bedingungen, die nicht immer leicht zu vereinigen sind. Vor allem müssen feine histologische Methoden, was Fixierung und Färbung anbelangt, herangezogen werden und zweitens braucht es eine große Übung in der Analyse von normalen karyokinetischen Prozessen, um mit einiger Sicherheit so schwer entzifferbare Strukturverhältnisse in pathologischen Geweben nachzuweisen. Bei den Reifeteilungen der Geschlechtszellen sind die Elemente bei weitem größer und klarer, als dieses je in pathologischen Prozessen der Fall ist; trotz der Unsumme von Arbeiten, welche auf jenem Gebiet in den letzten Jahren geleistet wurde, ist noch keineswegs ein endgültiges Wort gesprochen worden.

Ich selbst beschäftige mich seit langem mit derlei oogenetischen Fragen und habe oft genug die Gelegenheit, die komplizierten Kernstrukturen und Veränderungen dabei zu studieren. Um so mehr fühlte ich den Wunsch den Entdeckungen Farmer, Moore und Walkers nachzuspüren und sie auf ihre Gültigkeit zu prüfen. In dieser Hinsicht habe ich ein reichliches Material an Carcinomen und Sarkomen gesammelt und in lange Serienschnitte zerlegt. Leider sind aus äußeren Gründen meine diesbezüglichen Untersuchungen noch nicht abgeschlossen. Trotzdem ich ein prinzipieller Feind aller vorläufigen Mitteilungen bin, gebe ich dem freundlichen Drängen der Promotoren dieser Festschrift nach und entschließe mich, einige Ergebnisse meiner Arbeit schon jetzt der Öffentlichkeit zu übergeben. Es wäre mir übrigens sehr leid gewesen, an dieser Festschrift nicht teilzunehmen und mein ehemaliger

Chef, Geheimrat Neisser, wird es mir wohl verzeihen, daß mein Beitrag so unbedeutend ausgefallen ist. Es war eben mein guter Wille, ihm für die liebenswürdige Aufnahme auf seiner Klinik meinen besten Dank auszusprechen.

Dem Fall, dessen histologische Beschreibung folgen soll, will ich einige klinische Bemerkungen vorausschicken.

Es handelt sich um eine vierzigjährige Frau, welche angibt, vor mehreren Jahren — genau ist leider nicht möglich zu eruieren — eine kleine Schrunde der rechten Brustwarze bemerkt zu haben. Die Wunde verursachte keinerlei Beschwerden und wurde nicht sonderlich beachtet. Da Monate vorübergingen, ohne daß sich die geringste Tendenz zur Heilung zeigte, wandte die Patientin eine Reihe von populären Heilmitteln an, ohne wahrnehmbaren Erfolg. Die Sache wurde nun wieder vernachlässigt, aber die Frau konstatierte, daß sich nach und nach die Brustwarze verkleinerte und zuletzt gänzlich einstülpte. Die kleine Schrunde bestand trotzdem fort und geriet umsomehr in Vergessenheit, als der Einsenkung wegen die wunde Stelle vor äußeren Reizen geschützter war. Pat. gibt an, niemals besonderes Jucken verspürt zu haben; gewöhnlich bestand etwas helle Sekretabsonderung, niemals eine wirkliche Eiterung.

Vor einigen Monaten änderte sich der Zustand mit unglaublicher Schnelligkeit. Die ganze rechte Brust vergrößerte sich zusehends; sie wurde hart, sehr schmerzhaft; es traten rötliche Stellen in der Haut auf, welche nicht nur die Brust selbst betrafen, sondern ebenfalls gegen die Achselhöhe hin auftauchten. Der rechte Arm wurde dann auch in Mitleidenschaft gezogen und das Allgemeinbefinden verschlimmerte sich derart, daß die Patientin rasch abmagerte, sich immer schwächer fühlte, bis sie sich endlich entschloß, in der chirurgischen Klinik Hilfe zu suchen.

Als sie damals mein Vater, Prof. A. von Winiwarter sah, war der Fall ein hoffnungsloser. Die Patientin, eine mittelgroße, sehr leidend aussehende, abgehärmte und abgemagerte Frau mit blasser, gelber Hautfarbe bot das typische Bild eines vorgeschrittenen Mammacarcinoms. Während die linke Brust mit erhaltener Warze schlaff herunterhing, war die rechte Brust in toto vergrößert und die Haut darüber prall gespannt. An Stelle der Warze ist eine Einsenkung wahrzunehmen, welche fest mit der Tiefe verwachsen ist und unmöglich ausgeglichen werden kann. Durch Pressen wird etwas gelbrötliches Sekret entleert. Äußerlich ist daselbst keine Exkoriation oder Ulzeration wahrzunehmen. Wie gesagt, zeigen sich an der Brust selbst und gegen die Achsel hin ca. 12 bis 15 rötliche Flecke, rund oder etwas in die Länge gezogen, von der Größe eines Pfennigstückes. Diese Stellen sind kaum merklich gegen die Umgebung erhaben, sind nirgends exkoriiert und weisen höchstens eine sehr leichte Abschuppung auf. Dagegen kann man sich durch Palpieren überzeugen, daß die Haut daselbst etwas verdickt ist, daß diese Knoten aber leicht mit der Haut gegen die tieferen Teile zu verschiebbar sind.

In der Brust selbst ist ein faustgroßer, harter, höckeriger Tumor zu fühlen, welcher mit der Haut nur im Bereich der Warze verwachsen scheint, dagegen aber mit der Muskelunterlage in festem Zusammenhang steht. Neben der eigentlichen Geschwulst sind unter der Haut unzählige kleine, verschiebbare Knötchen zu spüren; dieselben ziehen auch gegen die Achselhöhle hin, wo sich ebenfalls einige größere Drüsen vorfinden.

Der klinische Befund vereint mit der Anamnese, ließ keinen Zweifel bestehen, daß es sich hier um einen typischen Fall von Paget scher Erkrankung der Warze handle, welche sekundär die Brustdrüse und die benachbarte Haut befallen hatte. Der überaus weit vorgeschrittene Prozeß kontraindizierte selbstverständlich jede Operation. Es wurde aber dennoch operiert, aus rein humanitären Gründen; denn die Patientin selbst und deren Umgebung forderten ausdrücklich, einen Eingriff vorzunehmen auf welchen sie ihre letzte Hoffnung gesetzt hatten.

Die Operation erwies den Fall übrigens noch ungünstiger als geahnt wurde. Nach einer breiten Amputation der Mamma und einer Ausräumung der Achsel, fanden sich die tieferen Schichten, besonders die Muskeln, von massenhaften kleinen Knötchen — wie von Schrotkörnern — übersät. Was aufgefunden werden konnte, wurde exstirpiert; allein an ein sauberes, einwandfreies Herauspräparieren aller erkrankten Teile war nicht zu denken, so daß ein Rezidiv vorauszusehen war. Dasselbe stellte sich tatsächlich schon vier Wochen nach dem Eingriff ein, sowol in der Narbe selbst als im ganzen früher erkrankten Bezirk. Dazu gesellten sich Zirkulationsstörungen des rechten Armes; dieser schwoll stark an und wurde unbrauchbar, und noch einige Wochen später erlag die Patientin im gräßlichsten Marasmus.

Während der Operation, sofort nach der Amputation der Mamma, wurden sämtliche Präparate von mir in Flemmingscher Lösung fixiert. Es kamen zur Verwendung Stücke aus der Mammilla, aus dem Tumor der Brustdrüse selbst, Stücke der Haut mit darunter liegenden metastatischen Knoten, endlich Teile der rötlich verfärbten Hautstellen. Jedesmal wurden Randpartien entnommen derart, daß anscheinend gesunde und erkrankte Gewebe auf demselben Schnitt erhalten waren. Die excidierten Stücke waren alle ziemlich groß; ca. 1 *cm* bis $1^1/_2$ *cm*

Länge und 5—6 *mm* Dicke. Es ist übrigens ein Irrtum, zu glauben daß sich die Flemmingsche Lösung nur für ganz kleine Präparate eignet. Ich habe wiederholt recht beträchtlich große Objekte auf diese Art fixiert — z. B. mehrere Zentimeter lange Embryonen — und stets ein ausgezeichnetes Resultat erzielt. Nur muß man die Vorsicht gebrauchen, absolut blutreine Präparate zu erhalten durch leichtes Abwaschen in warmer physiologischer Kochsalzlösung. Das geronnene Blut setzt nämlich dem Eindringen der Flemmingschen Lösung eine wahre Mauer entgegen. In der Fixierungsflüssigkeit blieben alle Stücke mehrere Tage liegen und wurden dann 24 bis 48 Stunden in fließendem Wasser gewaschen. Dies ist ein zweiter, absolut wichtiger Punkt, damit die spätere Färbung schön gelingt.

Alle Präparate wurden in Paraffin eingebettet und in Serienschnitten von 5 μ bis $7^1/_2$ μ Dicke zerlegt, dann auf dem Objektträger mit der Flemmingschen Methode (Safranin, Gentianaviolet und Orange G.) gefärbt. Die klassische Dreifärbung von Flemming wurde durch Sainmont und mich etwas modifiziert. Ich will auf diese Details hier nicht näher eingehen; unser Verfahren wird demnächst in einer ausführlichen Arbeit beschrieben werden. Auch will ich an dieser Stelle nicht erörtern, warum ich die Flemmingsche Lösung den gewöhnlichen Fixierungsmitteln vorgezogen habe und weshalb die Dreifärbung im wesentlichen allein zur Geltung kam. Ich werde später Gelegenheit haben, mich darüber eingehender aussprechen zu können.

Der makroskopische Durchschnitt der exstirpierten Mamma zeigte die gewöhnliche Struktur eines typischen Carcinoms. Die Drüse selbst bestand aus einer Anzahl größerer und kleinerer Tumoren, welche selten im Zentrum etwas degeneriiert erschienen. Gegen die Warze setzte sich die ganze Masse in eine Art Stiel fort, welcher schließlich in einem harten, die Haut einziehenden Knoten endete. Beim Entfalten und Einschneiden der ehemaligen Warze kam daselbst eine leichte Erosion zu Tage, welche offenbar dem primitiven Herd entsprach.

Die in der Haut sitzenden, oberflächlichen, geröteten Stellen erwiesen sich makroskopisch als vollständig isoliert

ebenso in Bezug auf den Knoten der Warze wie auf den viel tiefer liegenden Tumor. Sofort nach der Amputation blaßten die roten Flecke so gänzlich ab, daß sie nur mehr durch die Palpation und auf dem Durchschnitt erkenntlich waren. Dies sprach für eine wirkliche Hyperämie daselbst, welche auch auf dem mikroskopischen Bild nachweisbar war. Im Durchschnitt stellen die Flecke flache, leichte Verdickungen der Haut dar, gegen die Mitte etwas weißlicher, gegen die Ränder zu unmerklich in die gelbere Farbe der Nachbarschaft übergehend. Jene Stellen lieferten mir die schönsten und klarsten Bilder; sie betrafen übrigens die jüngsten erkrankten Teile und im wesentlichen decken sich die Befunde mit jenen an der Mammilla. Ich will zunächst die ersteren Herde beschreiben.

Geht man von einem gesunden Punkt der Haut aus, um gegen die Neubildung fortzuschreiten, so bekommt man zuerst ein normales Bild der Haut mit den wohlbekannten Schichten, Papillen usw. zu Gesicht. Auch in der Cutis keinerlei Veränderungen. Je mehr man sich nun dem Rand der Neubildung nähert, nimmt die Haut unmerklich an Dicke zu. Bis jetzt sind es aber ausschließlich normale Bestandteile der Epidermis, welche diese Höhezunahme hervorrufen. Das Stratum granulosum ist sehr leicht verdickt; das Stratum lucidum besser ausgeprägt. Das Stratum corneum unverändert. Am meisten hat sich das Stratum mucosum vermehrt, zuerst dadurch, daß es zellenreicher geworden, die Papillen länger, breiter und häufiger, näher zusammengedrängt und daß die verschiedenen Zellen regelloser aneinander gereiht sind; dieses ist hauptsächlich an der Basalschichte bemerkbar, wo die palisadenartig aufgestellten, ovalen Kerne öfters in Unordnung geraten. Die Zellkerne sind tief dunkelblau gefärbt; das Kernkörperchen hellrot, das Protoplasma bräunlichgelb, besonders in den Stachelzellen in denen das Faserwerk auf das sichtbarste hervortritt. In den Granulosazellen ist das Protoplasma etwas violetter tingiert; diese Schichte sticht überhaupt durch die dunklere Farbe ab, wogegen die Kerne sich als hellere Punkte abheben, umgeben von den bekannten Eleidinkörnern.

Hin und wieder befinden sich zwischen den Epithelzellen einzelne Leukocyten (polynukleäre Form), deren kompakte Kerne gewöhnlich eine rote, brillante Farbe annehmen. Mitosen treten in diesen Teilen sehr spärlich auf; sie unterscheiden sich in keiner Weise von dem gewöhnlichen somatischen Typus.

Rückt man noch mehr gegen die Neubildung vor, ändert sich plötzlich das Bild: innerhalb der mittleren und tiefen Zone des Stratum mucosum sieht man jetzt große, runde Zellen, deren Konturen sich umso schärfer von der Umgebung abheben als das Protoplasma daselbst sehr fein granuliert und hellgelb gefärbt ist; die umliegenden Zellen erscheinen zusammengedrückt, sie behalten die bräunliche Färbung bei und ihre Stacheln sind derart aneinander gepreßt, daß sie ein völliges Netz um die helle Zelle herum bilden. Sie dürften stellenweise sogar etwas hypertrophiert sein, denn sie werden oft zu wahren Kanten, welche die hellen Zellen in langen Rinnen eindrücken.

Die Kerne dieser Zellen sind bedeutend größer als die der daneben liegenden. In die Länge gezogen oder sichelförmig oder unregelmäßig eingekerbt, besitzen sie eine deutliche Membran und einen sehr verschiedenen Chromatingehalt. Bald sind mehrere große Klumpen vorhanden und unzählige kleinere, feine Körner; oder das ganze Chromatin ist zu wahrem Staub zerfallen, der in dem Kern gleichmäßig verteilt ist; oder sie sind sehr chromatinarm und enthalten nur spärliche Brocken, welche meistens an der Membran ansitzen, seltener im Innern verstreut sind. Manchesmal liegt auch ein hellroter Nucleolus vor.

Diese Gebilde, allgemein als Pagetsche Zellen bezeichnet, treten, wie gesagt ganz vereinzelt auf und ich habe mich unzähligemale durch das Studium der Serienschnitte überzeugen können, daß sie an diesen Stellen ganz unabhängig von einander umherliegen. Je mehr man sich dem Zentrum der Neubildung nähert, desto größer ist selbstverständlich ihre Zahl. Aber auch hier kann man wieder Nester oder Stränge solcher Pagetzellen auffinden, welche in keinem Zusammenhange mit anderen gleichartigen Elementen stehen. Alle haben dieses gemein, daß die Stacheln hier absolut fehlen; der Zelleib ist aber stets gut konturiert und in den verschiedenen Gruppen sind die Zellen scharf gegeneinander abgegrenzt. Mehrkernige Zellen habe ich unzweifelhaft auch vorgefunden, aber wieder bei weitem seltener als gewöhnlich angenommen wird. Ich führe das eben wieder auf Fixierung und Färbung zurück, auf welche man nicht genug großen Wert legen kann. Auch ist nirgends etwas von Spalträumen zu bemerken; sind die Zellen normal — wenn man überhaupt von normal bei pathologischen Prozessen reden darf — so füllen sie genau den Raum der Alveolen aus; nur an degenerierten Punkten kommt es zu Lücken, welche nicht auf Schrumpfung zurückzuführen sind.

Ich will nun gleich zur Beschreibung der eigentlichen Neubildung übergehen. Von den Epidermiszapfen ist hier nichts mehr zu erkennen. Breite, ziemlich unregelmäßige

Kolben von Epithelzellen senken sich in die Tiefe, wo sie ungefähr alle auf ein selbes Niveau eindringen. Das ganze Stratum mucosum ist fast ausschließlich aus Pagetzellen zusammengesetzt. Recht spärlich sind feine, abgeplattete Stränge von Stachelzellen vorhanden. Am ehesten ist noch das Stratum lucidum und granulosum erhalten, wo übrigens auch zahlreiche Pagetzellen bestehen. Das Stratum corneum ist meistens abgängig. Übrigens sind öfters anch die zwei letztgenannten Schichten abgeschilfert, von Leukocyten durchsetzt, stellenweise leicht degeneriert. Fast immer bleiben die Pagetzellen dabei verschont. Sie können sogar direkt an der Oberfläche liegen ohne scheinbar im geringsten darunter zu leiden, wie dies schon Ehrhardt hervorgehoben.

So verschieden die Form der Epithelgebilde sein kann, alle hängen mit einander zusammen. Ich habe nirgends unterhalb der Epidermis Nester aufgefunden, welche nicht direkt mit dieser verbunden waren; dieses ist leicht zu erkennen da es überhaupt nicht zu besonders tiefer Wucherung kommt; ich habe schon angedeutet, daß die untere Linie der Epidermis fast parallel mit der oberen verläuft; es machen nur Ausnahme hierin die Mündung von Schweißdrüsen oder Haarbälgen. An diesen Orten sind Pagetzellen auch beträchtlich tiefer zu finden; die Ausführungsgänge sind verwischt oder gänzlich verschwunden und allmählich geht die Neubildung in die normalen Bestandteile dieser Gebilde über. Unterhalb solcher Punkte sind die Drüsengänge und Follikel vollkommen normal erhalten. Was nun das Aussehen der Pagetzellen betrifft, herrscht die größte Mannigfaltigkeit. Dieselben sind übrigens so oft schon beschrieben worden, daß ich mich eher an die angetroffenen Besonderheiten halten will, zuerst aber die Veränderungen der Cutis anführen möchte.

Im Bereich des zentralen Teiles der Neubildung, genau im Umfang des deutlich bestehenden Krankheitsherdes, liegt dicht an der Epidermis ein breites Band von Reaktionsgewebe, das an Höhe diejenige der Epidermis übertrifft. Höchst auffallend sind hier die unzähligen Blutgefäße, welche senkrecht gegen die Hautoberfläche verlaufen, kerzengerade nebeneinander liegend wie eine Palisade. Hart an der Epidermis bilden sie eine Schlinge um auf gleiche Weise zurückzukehren. Zwischen zwei Epithelsträngen, treten sie so nahe an die Oberfläche heran, daß kaum zwei oder drei Epithelzellen darüberliegen.

Dieses reiche Gefäßsystem ist umgeben von einer dichten Infiltration, welche größtenteils aus Plasmazellen besteht, aus mehrkernigen Leukocyten und einigen seltenen Mastzellen. Die Flemmingsche Dreifärbung bringt alle diese Gebilde zur

schönsten Geltung und es ist mir nicht gelungen mit speziellen Färbungen (z. B. polychromem Blau) bessere Bilder zu erhalten.

Unterhalb dieser ununterbrochenen Zone ist die Cutis von einzelnen Haufen kleinzelliger Infiltration durchsetzt, meistens lokalisiert an den Gefäßen oder in den Spalten längere Stränge bildend, wobei die Mastzellen bedeutend häufiger vorkommen. An mehreren Stellen habe ich deren 8 bis 10 in demselben Felde zählen können.

Innerhalb der Gefäße sieht man an Durchschnitten, daß die Leukocytenzahl vergrößert ist. Dabei sind vorwiegend die polynukleären vertreten und um die Gefäße herum die Plasmazellen und die Mastzellen. Je tiefer man in die Cutis eindringt, desto spärlicher werden die Infiltrationshaufen. Sie existieren übrigens nie um die Drüsen herum oder um die Haarwurzeln. Das Unterhautzellgewebe ist davon völlig frei.

An einigen Orten sind die oberflächlichen Gefäße derart umwuchert worden, daß es beinahe den Anschein hat, als ob sie frei innerhalb des Epithels lägen. In der Tat ist auch das Bindegewebe zum größten Teil verdrängt worden; nur die Gefäßwand ist erhalten, scheint aber dünner und unregelmäßiger zu sein denn bei den übrigen Gefäßen der Cutis.

Dieses ganz exquisit typische Bild einer Pageterkrankung wiederholt sich an allen Präparaten der rötlichen oberflächlichen Knoten sowie an der Warze selbst, welche den primitiven Herd darstellt. An letzterer Stelle sind die degenerativen Prozesse im Vordergrund, also liegen die Verhältnisse nicht so klar; aber von diesem abgesehen stimmen die sämtlichen Befunde überein.

Die Mammadrüse selbst sowie alle metastatischen Knoten welche unter der Haut lagen und mit dieser in keinerlei Beziehung standen, besitzen alle den typischen Bau eines Drüsencarcinoms. Hier ist nichts von Pagetzellen zu finden. Dieselben ziehen eine Strecke weit, von der Warze ab in die Milchgänge hinein; die letzteren sind gewöhnlich verstopft, durch die Neubildung geschlossen. Aber eine wahre Kontinuität zwischen dem Tumor der Warze und dem Carcinom der Mamma konnte nicht nachgewiesen werden, wenigstens nicht in dem Sinne, in welchen einige Autoren (Ribbert, Schambacher etc.) den Prozess aufzufassen geneigt sind. Die beiden Neubildungen gehen unmerklich ineinander über; aber daß die Pagetzellen in die Drüse eingewuchert wären und daselbst die Elemente verdrängt hätten, um sich so zu sagen an ihre Stelle zu setzen, konnte ich nicht mit Sicherheit feststellen.

Es ist in letzter Zeit vielfach der Versuch gemacht worden, die Pagetsche Krankheit als eine vollständig circumscripte Neubildung anzusehen, welche einerseits in die Mammadrüse

längs der Milchgänge eindringt, andererseits sich in der Haut selbst vorschiebt und zwar vorwiegend in dem Stratum mucosum, um sich auf diese Weise flächenhaft auszubreiten. Somit würden alle Gruppen und Nester von sog. Pagetzellen mit einander in direkter Verbindung stehen und nur die Ausläufer darstellen eines zuerst lokalisierten Tumors, welcher sich nur aus sich heraus vergrößert und vermehrt und überall auf seinem Wege die bestehenden Elemente zersprengt, beiseite schiebt, um sich auf dem eroberten Platz festzusetzen. Dieses ist die Ansicht von Ribbert, Jacobaeus, Schambacher und auf einem anderen Gebiete auch von Borst. In der Tat sprechen sämtliche von diesen Autoren beschriebene Fälle dafür. Es handelte sich stets um eine einzige äußerliche, ekzemartige wunde Hautfläche kombiniert mit einem mehr oder weniger ausgedehntem Mammatumor. Beide Neubildungen waren nur mittelst der Warzengegend zusammenhängig und bei sämtlichen Patienten war die Warze der Ausgangspunkt des ganzen Prozesses, welcher jahrelang nur in einer wenig beachteten Schrunde bestand. Daß die Serienschnitte — selbstverständlich sind nur diese ausschlaggebend — in diesen Fällen die Kontinuität der ganzen Neubildung dargelegt haben, wundert mich nicht im geringsten. Dieses hätte auch wahrscheinlich Ehrhardt beweisen können, dessen Beschreibung im großen und ganzen mit den ersteren übereinstimmt, obwohl er die Sache in einem anderen Sinne auffaßt. Ich bezweifle auch gar nicht die Richtigkeit aller dieser Befunde und kann mir sehr wohl vorstellen, wie die Neubildung auf den durch die Drüse vorgeschriebenen Weg eindringen kann; mir ist schon weniger klar, daß sich dasselbe in der Haut selbst abspielt, wo der Widerstand ungleich viel größer ist.

Was nun dagegen meinen Fall anbelangt, ist jene Deutung inbetreff der Hautaffektion absolut unzulänglich. Makroskopisch und mikroskopisch sind die Hautknoten isoliert; sie hängen nur durch gesunde normale Haut mit der Warze, ebenso wie untereinander zusammen. Es kann auch von keinem Durchbruch des Mammatumors von der Tiefe auf die Haut die Rede sein, da ich, in lückenloser Serie niemals eine derartige Kontinuität gesehen habe.

Soll man nun diese Herde als Metastasen auffassen durch verschleppte Zellen des primitiven Knotens der Warze? Wenn auch theoretisch möglich, ist für diese Hypothese auf anatomischer Basis kein Beweis vorhanden. Welchen Weg schlagen diese Zellen ein? Wandern sie innerhalb der Epidermis große Strecken weiter? Ich besitze eine große Anzahl Schnitte gesunder Haut und nirgend befinden sich hier Pagetzellen. Schreiten sie durch die Cutis, um aufs neue in die Haut einzubrechen? Auch dafür fehlt jeder Anhaltspunkt, denn weder in den Blutgefäßen noch in Lymphspalten noch auch in den Drüsen konnten sie aufgefunden werden.

Ich kann mich also unmöglich der Ansicht Ribberts und der übrigen anschließen, wohl verstanden in Bezug auf meinen Fall und im besonderen was die Knoten der Epidermis anbelangt. Ich gebe gern zu, daß sie inbezug auf die Genese des Mammatumors ihre Gültigkeit hat; aber die Hautknoten kann ich nur als lokale Differenzierung oder „Entdifferenzierung", wie sich Ehrhardt ausdrückt — es sind ja doch bloße Worte — auffassen. Die Faktoren, welche dabei für mich besonders wichtig sind, sind folgende: die durch große Serienschnitte genau festgestellte Tatsache, daß die Knoten der Epidermis nicht miteinander verbunden sind; daß in der Nachbarschaft der Neubildung die Epidermis verändert ist, bevor die Pagetzellen auftreten; sind diese einmal vorhanden, bleiben sie zuerst vereinzelt, auch wieder unabhängig von einander, wie die Serienschnitte beweisen; endlich — wie ich sofort feststellen will — sind die Mitosen keineswegs so zahlreich, um auf eine ungewöhnliche Vermehrung der Zellen schließen zu können und überdies meistens degenerativer Natur. Ihre Volumszunahme genügt vollständig in den Anfängen der Neubildung, um die Verdickung der Epidermis herbeizuführen. Erst später, wenn sie einmal aufgetaucht sind, beginnt eine wirkliche Vermehrung der Epithelzellen.

Der Einwand daß die ausgesprochenen Pagetzellen so Grundverschieden sind von den übrigen Epithelzellen und vor allem von den Stachelzellen, ist schon deshalb nicht stichhaltig, weil ich ganz bestimmte Übergangsformen beobachtet habe. So sieht man z. B. in dem Stratum mucosum Zellen, welche

noch Stacheln besitzen, aber schon etwas aufgequollen sind. Der Kern ist größer, runder; das Chromatingerüst deutlicher, insofern als das Chromatin nicht ausschließlich in einigen größeren Brocken angesammelt ist, den Kernraum besser ausfüllend. Auch hat es den Anschein, wie ich schon früher betont, als ob die Hypertrophie die Stacheln ebenfalls beeinflussen würde; gerade um die Pagetzellen sind gewöhnlich Fasern zu wahren Balken ausgewachsen, welche, dunkel gefärbt, deutlich den Zelleib eindrücken: sind sie schräg getroffen, so ziehen sie über die Zelle hinüber, manchesmal bis zu dem Kern hin und können Chromatinsträngen täuschend ähnlich sehen.

Und gibt man endlich auch zu, daß in vielen Fällen — gewiß nicht in allen, wie der meinige beweist — die Neubildung einzig aus sich heraus wächst und sich aktiv in jeder Richtung ausbreitet, so muß man trotzdem annehmen, daß in dem primitiven Herd eine lokale Umwandlung stattgefunden habe. Daß an mehreren Punkten zugleich oder nacheinander ein solcher Prozeß einsetzt, ist folglich nicht nur möglich, sondern auch klinisch durch einige unzweifelhafte Fälle von multiplen Carcinomen bewiesen.

Was die Deutung des Pagetschen Übels anbelangt, schließe ich mich ganz der heutzutage herrschenden Ansicht an, daß es sich hier um ein wirkliches Carcinom handelt. Allerdings ist der anatomische Befund ein etwas aparter; die Pagetzellen sind nirgends anders beschrieben worden außer von Borst, welcher etwas ähnliches in einem Tumor der Unterlippe sah und ebenfalls auf ein Carcinom schloß. Etwas ekzemartiges war in meinem Fall nicht vorhanden. Dagegen sind die Allüren der Krankheit ganz diejenigen eines Carcinoms und weicht auch das anatomische Bild etwas von dem typischen Bau eines Carcinoms ab, so kann doch meines Erachtens in klinischer Richtung kein Zweifel über die Malignität der epithelialen Neubildung bestehen.

Ich komme nun zu einer höchst wichtigen Frage, derjenigen der Mitosen. Was mir zuerst beim Durchmustern der Präparate auffiel, war die geringe Anzahl von Zellteilungen. Bei einer anscheinend so intensiven Vermehrung der Zellen

würde man erwarten, zahlreiche Mitosenbilder zu finden, ohne besonders danach zu suchen.

Das ist aber keineswegs der Fall. Auf Schnitten von ca. 13 bis 14 *mm* Länge treten deren durchschnittlich fünf oder sechs auf, viel seltener mehr, höchstens acht oder zehn. Entweder gehen die Mitosen äußerst rapid vor sich, was ich nicht recht glauben kann, oder die Multiplikation der Zellen ist wirklich ziemlich gering, so daß die enorme Größezunahme der Zellen fast in gleicher Weise die Verdickung der Epidermis hervorruft.

Unter diesen Kernteilungen sind nun deutlich zwei Gruppen zu unterscheiden: die ersten verlaufen normal d. h. die Zellen sind gut lebensfähig gewesen im Augenblick der Fixation und die Teilung des Kernes hätte sich vollzogen, gleichviel mit oder ohne Beteiligung des Zelleibes. Die zweiten sind dagegen degenerativer Art oder besser gesagt, die Zelle geht zu Grunde, während sie im Begriff war sich zu teilen. In Präparaten, welche mit Flemmingscher Lösung fixiert und mit der Dreifärbung weiter behandelt wurden, tritt der Unterschied zwischen beiden deutlich zu Tage.

In den normalen Mitosen — ich nenne sie trotzdem so, obgleich sie im Grund genommen schon nicht mehr ganz normal sind — sind die Chromosomen tief dunkelblau gefärbt, das Protoplasma hellgelb und aus höchst feinen, winzigen, gleichmäßigen Granulationen gebildet, welche nur um die Zentralkörner etwas dichter gelagert sind. Die Form der Chromosomen ist gewöhnlich diejenige eines Hufeisens oder langen Stäbchens. Meistenteils ist schon vor der Äquatorialplatte die Längsteilung eingetreten so daß Doppelschleifen oder Stäbchen vorliegen (Fig. 1). Der Größe nach sind die einzelnen Chromosomen ziemlich verschieden, wie das überhaupt bei den typischesten Mitosen zu beobachten ist, auch möglicher Weise durch die Schnittrichtung zustande kommt. Dabei habe ich höchst selten andere Formen gesehen; z. B. das in der Abbildung gezeichnete achterförmige Chromosom ist vielleicht nur auf ein Übereinanderlegen zweier Schleifen zurückzuführen; ich konnte mit den stärksten Vergrößerungen nicht absolut entscheiden, was der Wahrheit entspricht. Jedenfalls ist das

Bestehen eines einzelnen achterförmigen Chromosoms unter allen übrigen gewöhnlichen nicht genügend, um diese Bildm den Charakter einer heterotypen Mitose zu geben.

Ganz anders verhält es sich mit den degenerierenden Mitosen. Hier ist das Protoplasma unregelmäßig mit groben Körnern übersät; es haben sich Lücken gebildet, welche nur von dem Zellsaft ausgefüllt sind. Das Ganze nimmt eine schmutzige dunklere gelbe Farbe an mit einem leisen Stich ins blaue oder violette. In gleicher Weise sind die Chromosomen verändert. Anstatt lange Schleifen zu bilden, sind es kürzere, derbere Stäbchen, manchesmal an den Enden etwas verdickt. Daneben gibt es andere, die fast ganz abgerundet sind, ohne einen Längsspalt aufzuweisen. Außerdem sind noch andere, die eher den längeren Doppelstäbchen gleichsehen, wo der Längsspalt aber nicht überall gleichmäßig ausgeprägt ist. An vielen Stellen sind die Chromosomen etwas verklumpt und nicht so regelmäßig ausgebreitet wie gewöhnlich. Während einige scharf konturiert sind, erscheinen andere wieder etwas verschwommen. Sämtliche Chromosomen besitzen eine violette oder rötliche Farbe.

Es unterliegt somit meines Erachtens keinem Zweifel, daß wir es wirklich hier mit degenerierenden Mitosen zu tun haben (Fig. 2 und 3). Ich habe wiederholt solche Bilder im Kaninchen- und Menschenovarium beobachtet und gezeichnet und ihre Deutung ist in diesen Objekten von niemandem widerlegt worden. Vergleicht man z. B. die hier beigefügte Abbildung mit den Fig. 46, 48, 58 und 60 meiner Ovarienarbeit, so ist die Ähnlichkeit eine frappante, in derselben Weise übrigens wie die normalen Mitosen in beiden Fällen übereinstimmen (cf. Fig. 26 und 27 l. c.).

Wo sind nun darin die heterotypen Mitosen zu suchen? Nach den Bildern Farmer und Moores sowie denjenigen von Bashford ist das wichtigste Kennzeichen einer sogen. heterotypen Mitose in pathologischen Neubildungen die Form der Chromosomen: Anstatt langer Schleifen sind es kurze biskuitförmige Stäbchen, parallel zur Spindel gelagert — ich sehe hier von der Zahl der Chromosomen ab, auf welche ich noch zu sprechen kommen werde. Man vergleiche in dieser

Hinsicht die Fig. 13, 22, 24, 25, 28 von Bashford mit meinen Fig. 2 und 3, es sind ein und dieselben Bilder. Nun bin ich aber überzeugt, daß es sich bei meinen um Degenerationsprozesse handelt und ich kann mich nicht der Idee erwehren daß es bei denen der englischen Forscher auch so steht. Übrigens stimmen unsere Befunde, was die Mitosen von somatischem Typus betrifft (meine normalen Teilungen) völlig überein. Ich kann also nicht zugeben, daß meine degenerativen Bilder als heterotype Mitosen zu deuten wären. Schon die Analogie mit den Kaninchen- und Menschenovariumbefunden würde genügen, diese Interpretation sehr ins Schwanken zu bringen. Denn in diesem Fall handelte es sich um Kernteilungen von Oogonien, wo schon eo ipso nicht von Reduktion die Rede sein kann und zweitens befinden sich diese Bilder in Ovarien, wo überhaupt noch keine Follikel bestehen, geschweige denn sprungreife Follikel, wo man die erste Richtungsspindel verfolgen könnte.

Ich wäre schon weniger kategorisch, wenn ich ringförmige oder Achterchromosome aufgefunden hätte. Diese Form ist allerdings viel charakteristischer für heterotype Mitosen. Die wenigen Fälle sind aber auch nicht beweisend, weil sie nur vereinzelt unter vielen anderen schleifenartigen Chromosomen lagen und auch nicht sicher als solche zu deuten, da eine Verwechslung mit bloß überlagerten Chromosomen möglich ist.

Auf diese Verwechslung hat Bashford selbst schon hingewiesen und in seinen letzten Arbeiten viel von der Idee einer Reduktion fallen gelassen. Bei einer neuen Durchsicht seiner Präparate und stärkerer Differenzierung, bemerkte er, daß anscheinend einheitliche Chromosome eigentlich aus zwei unabhängigen bestanden, welche an und für sich kein heterotypes Bild ergaben.

Kurz ich habe die feste Überzeugung, daß vielfach anormale Mitosen (degenerierende) für völlig normal ablaufend angesehen wurden. Die Methoden, welche alle diese Forscher angewandt haben, bestärken mich darin um so mehr, als ich sie selber stets zur Kontrolle herangezogen habe. Die Haidenhainsche Eisenhämatoxylinfärbung ist ein ausgezeichnetes Verfahren, um speziell die achromatischen Bilder aufs schönste hervorzuheben.

Aber sie ist im Grunde eine brutale, physikalische Methode, wo es darauf ankommt, daß je kompakter ein Bestandteil ist, er desto langsamer das gefällte Hämatoxylin in der Alaunlösung wieder abgibt. Von Elektion im wahren Sinne des Wortes ist hier nicht die Rede, schon darum nicht, weil man ganz grundverschiedene Präparate erzielt je nach dem Grad der Differenzierung. Das Verfahren gelingt übrigens in allen Fällen, bei guter wie bei schlechter Fixation, und trotz aller Vorsichten bestehen immer etwas künstliche Fällungsprodukte, die oft sehr schwer von den natürlichen, körnigen Bestandteilen des Protoplasmas zu unterscheiden sind. Dagegen werden die feinsten Unterschiede durch die safranin-gentianaviolett-orange Methode hervorgehoben. Die verschiedensten Nuancen der Färbung spiegeln genau die Variationen speziell des Chromatins ab und ich bin überzeugt, daß sie auf die chemische Zusammensetzung der Bestandteile, die während der Lebens- und Zerfallserscheinungen der Zelle großen Schwankungen unterworfen ist, zurückzuführen sind. Schon die Tatsache allein, daß die Färbung nur gelingt, wenn eine genügende Fixation und gute Auswaschung der Objekte stattgefunden, beweist, daß sie auf einer wirklichen Elektion beruht. Ich habe das neuerdings wieder in Ovarien beobachtet: die gleichen Stadien auf gleiche Weise und selbst zu gleicher Zeit fixiert und eingebettet, sind viel schwerer zu entziffern, wenn sie mit Eisenhämatoxylin behandelt wurden als mit der Dreifärbung. Man wird oft nur spezielle Vorgänge in den ersteren wiederfinden, wenn man zuvor durch die anderen darauf aufmerksam gemacht wurde.

Für mich ist nun die Tatsache ungemein wichtig, daß nur degenerative Mitosen einige Analogie mit den als heterotypen Teilungen erklärten aufweisen, um der ganzen Anschauung Farmer und Moores höchst skeptisch entgegenzusehen. Mir wird das umso schwerer, als ich im vorhinein erwartete ihre Befunde bestätigen zu können; aus ihren immer erweiterten Ergebnissen, welche anscheinend neue Stützen ihrer Theorie vorbrachten, konnte man schließen, daß doch etwas Wahres in allen diesen Befunden sei, obwohl theoretisch sich jedenfalls große Bedenken dagegen erhoben. Schon Hansemann sprach

sich sehr behutsam darüber aus und die angekündigte Entgegnung der englischen Forscher ist noch nicht erschienen.

Schon eines ist höchst auffallend in den malignen Tumoren, daß sich die angeblichen heterotypen Mitosen bei Zellen einstellen können, welche in dieser Hinsicht keineswegs vorbereitet waren. Die Reifeteilungen der Geschlechtsprodukte werden durch einen langen, überaus komplizierten Prozeß eingeleitet, welcher im Synapsisstadium am deutlichsten ausgeprägt ist und der darin gipfelt, daß es zu einer „Konjugation" der Chromosomen kommt und dadurch ihre Zahl auf die Hälfte der Norm herabsinkt. Ich gehe hier nicht näher darauf ein, daß Farmer und Moore noch immer an der Idee festhalten, daß sich die Chromosomen „end to end" verkleben — obwohl ich nachgewiesen habe, daß es sich hier um eine laterale Juxtaposition handelt, was neuerdings in schönster Weise von Schreiner, Janssens etc. bestätigt wurde. In den pathologischen Prozessen ist von allem diesem nichts zu sehen, obwohl Moore den schwachen Punkt deutlich fühlte und sich auch in dieser Hinsicht bemühte, das Vorkommen von Synapsis zu beweisen. Aber auch diese Bilder sind ungenügend bestätigt, können also keinen sicheren Stützpunkt bieten.

Die einzige wirkliche Tatsache, die nun zurückbleibt, ist die Zahlenverschiedenheit der Chromosomen, welche allerdings in weiten Grenzen schwankt. In dieser Hinsicht will ich sofort hervorheben, daß ich noch nicht genügend viel Numerationen vorgenommen habe, um ein endgültiges Urteil abzugeben. Eines kann ich aber schon jetzt versichern, daß in den normalen Mitosen die Zahl der Chomosomen beträchtlich groß ist, gewöhnlich 40 oder 50 und mehr. Aus diesem Grund bezeichnete ich schon früher die normalen Mitosen als nicht mehr so absolut regelmäßig verlaufend, da jetzt z. B. Duesberg gefunden hat, daß in den Spermatocyten des Menschen sich 12 Chromosomen vorfinden, folglich die somatische Anzahl sich auf 24 belaufen würde. In den degenerierenden Mitosen ist meistens die Zahl annähernd so groß wie bei den normalen, manchesmal aber geringer, was aber bei der Verklumpung und größeren Undeutlichkeit dieser Formen noch immer auf einer unvollständigen Zählung beruhen kann. Wie gesagt, muß ich

noch umfangreichere Untersuchungen vornehmen, um einen genügenden Schluß daraus ziehen zu können.

Ein anderer Umstand, den ich ebenfalls für sehr wichtig halte, ist folgender: gewisse Abarten der Teilungen finden sich auch nur in bestimmten Formen von Mitosen wieder. Die multipolaren Teilungen treten zum Beispiel ebenso in den normalen wie in den degenerierenden Mitosen auf, mit anderen Worten, sie können normal zu Ende geführt werden und sind keineswegs der Ausdruck eines baldigen Zerfalls oder Zugrundegehens der Zelle. Dagegen habe ich asymmetrische Mitosen oder abgesprengte Chromosomen ausschließlich in degenerierenden Zellen beobachtet, so daß ich gezwungen bin die Frage aufzuwerfen, ob diese Formen nicht allein dadurch entstünden, weil die Zellen im Absterben begriffen sind. Träfe dieses zu, so müßten selbstverständlich alle diesbezüglichen Schlußfolgerungen, welche von Hansemann in prägnanter Weise zur Darstellung brachte, abgeändert werden. Daß es dazu aber neuer und eingehenderer Untersuchungen bedarf, braucht nicht betont zu werden. Ich gestehe aber, daß ich immer mehr und mehr überzeugt bin, daß in dieser Richtung abermals geforscht werden muß, mit Zuhilfenahme der feinsten histologischen Methoden und mit einer genauen Kenntnis der normalen Verhältnisse z. B. der Entwicklung der Geschlechtsprodukte und der dabei vorkommenden Abweichungen, welches alles Tatsachen sind, die nicht genügend von den Anatomopathologen zu Rate gezogen werden. In allen neueren Arbeiten finde ich, daß die Präparate in Müllerscher Flüssigkeit oder in Formalin oder gar nur in absolutem Alkohol aufbewahrt wurden. Als Färbung dienen Hämatoxylin-Eosin oder Hämalaun; Ehrhardt, welcher zwar Flemmingsche Lösung benutzte, färbte nur mit Safranin nach. Kurz alle diese Methoden können zu diagnostischem Zweck höchst brauchbar sein, weil es gewöhnlich darauf ankommt, so rasch wie möglich einen mikroskopischen Befund zu erhalten, aber es erscheint mir geradezu kindisch, wenn man bedenkt, welchen Höhepunkt heutzutage die Technik erreicht hat, mit ihnen in die feineren strukturellen Verhältnisse eindringen zu wollen. Auf Grund meiner eigenen Erfahrungen kann ich nur wiederholen, daß gegen die Resultate derartiger Methoden die äußerste Vorsicht am Platz ist.

Ich möchte noch einiger Befunde erwähnen, welche die Morphologie der Pagetzellen betreffen. Um mit den Mitosen abzuschließen, will ich hinzufügen, daß selbstverständlich alle Stadien davon zu Gesichte kommen, am häufigsten jedenfalls Equatorialplatten, aber auch Spireme, Tochterplatten, Rekonstitution der Tochterkerne, Abschnürung der Zellen, wobei gewöhnlich ein typisches Flemmingsches Zwischenkörperchen gebildet wird. Der ganze achromatische Apparat ist deutlicher in Haidenhainschen Präparaten, aber auch gut sichtbar bei Dreifärbung.

Ein sogen. Synapsisstadium habe ich niemals gesehen; ich kann kaum als solches ansprechen das Bild, welches auf Figur 4 wiedergegeben. Es fehlt hier die Kernmembran und gerade in den Geschlechtszellen tritt dieses Stadium lange vor der Mitose auf, zu einer Zeit, wo die Membran noch deutlich erhalten ist. Ich kann auch deswegen die Figuren 9 und 10 von Walker nicht beweisend finden, denn selbst die Längsspaltung des Fadens ist nicht für diesen Vorgang charakteristisch.

Die Kerne der Pagetzellen sind gewöhnlich große runde oder ovale Gebilde. Manchmal erreichen sie ganz kolossale Dimensionen und nehmen dann gewöhnlich eine Halbmond- oder unregelmäßig gelappte Form an. Daß sich die Kerne amitotisch teilen, wird von vielen Autoren angenommen und das Zustandekommen von mehrkernigen Zellen dadurch erklärt. In dieser Hinsicht beweisen die Einschnürungen oder Incisionen der Kerne absolut nichts. Die mehrkernigen Zellen sind überhaupt nicht häufig, die Zellmembran ist immer sehr deutlich sichtbar. In den ganz großen Zellen liegt der sichelförmige Kern gewöhnlich an der Peripherie, während das Zentrum von zwei oder mehreren Zentralkörnern eingenommen wird.

Man kann häufig beobachten, daß mitten in einer großen Zelle eine zweite kleinere, wohl abgegrenzte Zelle eingeschlossen liegt. Es handelt sich hier keineswegs um wirklich eingeschachtelte Zellen. Studiert man die Serienschnitte genau, so stellt sich heraus, daß dies auf einer optischen Täuschung beruht. Die Zellen sind derartig auf einander gewölbt, daß die eine auf die daneben liegende gestülpt ist, und ein senkrechter Schnitt beide Zellen auf einmal trifft (Fig. 5).

In den meisten Kernen ist das Chromatin in einem deutlichen Gerüst ausgebreitet, ein oder zwei Kernkörperchen einschließend und um diese herum etwas dichter gelagert. Daneben finden sich auch blasse, hypochromatische Kerne oder andere, in welchen das Chromatin ganz fein verstreut ist, so daß der ganze Kern eine dunklere kompaktere Farbe erhält. Diese letzte Art ist viel seltener und entspricht meiner Ansicht den dunklen Kernen, welche Bashford beschrieben hat und die wanderungsfähig sein sollen. Allerdings haben diese Kerne oft sehr unregelmäßige Ausläufer und keine Einschnitte, wie sie die gewöhnlichen Kerne besitzen.

Konjugierende Kerne sind mir niemals zu Gesicht gekommen; diese Form ist übrigens bis jetzt nur bei transplantierten Mäusetumoren beschrieben worden (Bashford).

Was Zelleinschlüsse betrifft, habe ich bei meinem Falle nichts ungewöhnliches beobachtet. Die größte Anzahl besteht aus eingedrungenen Leukocyten, die aber nie mit dem Protoplasma des Wirtes verschmelzen, sondern ihre Selbständigkeit bewahrt haben (Fig. 6). Dieselben sollen nach Farmer und Moore nicht nur die befallene Zelle nicht schädigen, sondern gleichzeitig mit dem Kern in Mitose übergehen wobei sich die Spindeln vereinigen können und zu einer Art Befruchtung führen.

Auch über diesen Punkt kann ich nur aussageu, daß die Zellen nicht immer von den Leukocyten beeinträchtigt werden, obwohl das in der Mehrzahl der Fälle doch geschieht.

Dann hat der Kern das besondere Aussehen eines nicht mehr normalen Gebildes und das Protoplasma ist gröber gekörnt und dunkler tingiert.

Was die Plimmerschen Körper anbelangt, war vorauszusehen, daß in den Pagetzellen keine anzutreffen wären; es hat Nösske besonders hervorgehoben, daß sie sich vorwiegend in den Drüsenkarcinomen befänden, am allerhäufigsten in dem Mammacarcinom. In diesem konnte ich derartiges beobachten, aber nicht in ganz typischer Form. In den Pagetzellen waren keine vorhanden.[1]

Sehr frequent sind dagegen hyaline Körper. Sie kommen einzeln oder zu mehreren in einer Zelle vor, sind gewöhnlich

runde Gebilde und liegen innerhalb einer Delle des Protoplasmas.

So komplizierte Formen von Hyalinerdegeneration wie sie Unna beschreibt, konnten nicht aufgefunden werden, ebenso keine X-Zellen.

Zum Schlusse möchte ich noch erwähnen, daß es mir unmöglich war irgendwelche Befunde zu machen, die auf einen eventuellen Parasiten der Krankheit zu schließen erlaubt hätten. Weder zwischen noch innerhalb der Epithelzellen waren mit möglichst variierten Methoden, welche zur Kontrolle von Haidenhain und Dreifärbungpräparaten gemacht wurden, Bilder sichtbar, die in irgend einem anderen Sinn als dem oben beschriebenen zu deuten gewesen wären. Es fanden sich keine Kapseln, keine Rosetten, keine Anhäufungen von winzigen Körpern, die etwa bekannten Parasitenformen entsprochen hätten. Ich führe das nur an, weil immer noch sogen. Carcinomerreger beschrieben werden, obwohl gerade in den letzten Jahren die im ungeheueren Maßstabe unternommenen Transplantationsversuche von Jensen, Borrel, Ehrlich und hauptsächlich Bashford bewiesen haben, daß es keine Parasiten gibt: man überträgt Tumorzellen, aber man inokuliert nicht die Krankheit.

Wie leicht es ist, in dieser Hinsicht irregeführt zu werden, möchte ich durch folgendes, von mir selbst erlebtes Exempel illustrieren: als ich Schnitte eines branchiogenen Carcinoms machte, fielen mir in den Krebsalveolen eigentümliche kleine ovale Körper auf, welche in Haufen oder in unregelmäßigen Reihen im Tumor zerstreut herumlagen. Ich hatte damals gerade Max Schüllers letzte Artikel gelesen und einige Erläuterungen seiner neuesten Befunde von ihm selbst in liebenswürdigster Weise erhalten. Diese Körper glichen nun ganz den Sporozoiten Schüllers, wenigstens der Beschreibung nach, da keine Abbildungen beigefügt waren. Ich forschte nun eifrig nach, konnte aber niemals andere Formen finden. Ich erstaunte nicht wenig, als sich diese Organismen nun auch zwischen den aufgeklebten Schnitten zeigten, also wahr-

scheinlich keine Bestandteile des Tumorgewebes darstellten. Da stiegen mir doch große Bedenken auf und um Gewißheit zu erlangen, nahm ich einen Objektträger ohne Schnitte und behandelte diesen absolut wie die übrigen; ich färbte und schloß in Kanadabalsam ein und siehe, auch hier fanden sich die bewußten Körper, welche übrigens nichts als Sporen von Pilzen waren, die überall, in der Luft und dem Staub des Laboratoriums vorkommend, während des Trocknens der Schnitte auf die Objektträger fielen, dort haften blieben und mit den Schnitten gefärbt wurden. Seither gebe ich speziell acht, so grobe Verunreinigungen zu vermeiden; ich will auch gar nicht behaupten, daß Schüllers Befunde in derartigen Artefakten bestehen, meine aber, daß man in Bezug auf die immer unwahrscheinlichere parasitäre Ätiologie des Carcinoms, gegenüber solchen Zufälligkeiten nie genug vorsichtig sein kann.

Literatur.

(Nur die zitierten Arbeiten sind in dieser vorläufigen Mitteilung angegeben.)

1. Bashford, E. F. Canc. Res. Fund. Lond. 1904.
2. — Canc. Res. Fund. Lond. 1905.
3. — Trans. Med. Soc. Lond. 1905.
4. Bashford u. Murray. Proc. Roy. Soc. Lond. 1905.
5. Borrel. Annales Inst. Past. 1901.
6. — Annales Inst. Past. 1903.
7. Borst. Cit. bei Schambacher.
8. Duesberg, J. Anat. Anz. Mai 1906.
9. Ehrhardt. Deutsche Zeitschr. f. Chir. Bd. L. 1899.
10. — Deutsche Zeitschr. f. Chir. Bd. LIV. 1900.
11. Ehrlich. Berl. klin. Woch. 1906.
12. Farmer, Moore und Walker. Proc. Roy. Soc. Lond. 1903, 1905, 1906.
13. v. Hansemann, D. Mikr. Diagn. d. Geschw. 1897.
14. — Biol. Centr. 1905.
15. Jacobaeus. Virch. Arch. Bd. CLXXVIII.
16. Janssens. F. A. La Cellule. T. XXII. 1905.
17. Jensen. Centr. f. Bakt. 1901.
18. Nösske. Deutsche Zeitschr. f. Chir. Bd. LXIV. 1902.
19. Plimmer. The Pract. spec. canc. numb. 1899.
20. Ribbert, H. Die Geschwulstlehre.
21. — Die Entwickl. des Carcinoms.
22. — Deutsche med. Woch. 1905.
23. Schambacher. Deutsche Zeitschr. f. Chir. Bd. LXXX. 1905.
24. Schreiner, A. u. K. E. Arch. de Biol. T. XXI. 1904. T. XXII. 1905. T. XXIII. 1906.
25. Schüller, M. Centr. f. Bakt. Bd. XL. 1906.
26. Unna. Zeitschr. f. Krebsf. 1905.
27. Walker. Proc. Roy. Soc. Lond. 1906.
28. — Trans. Path. Soc. Lond. 1905.
29. v. Winiwarter, Hans. Arch. de Biol. T. XVI. 1899. T. XVII. 1900.
30. — Ann. Soc. Méd. chir. Liége. 1906.

Erklärung der Abbildungen auf Taf. XV.

Sämtliche Zeichnungen, mit Ausnahme von Fig. 5, wurden mit Zeiss Homog.-Immers. 2·00 *mm*, Apert. 1·30, Ocul. 8 comp., Abbéschen Zeichenapparat-Papier auf dem Arbeitstisch (× 1700) aufgenommen. — Fig. 5 = Ocul. 4 comp.; sonst auf gleiche Weise (× 1050).

Fig. 1. Normale Mitose; Äquatorialplatte von Polansicht; rechts unten ein achterförmiges Chromosom (cf. Text), ca. 40 Chromosome.

Fig. 2. Degenerierende Mitose; Äquatorialplatte in Polansicht.

Fig. 3. Degenerierende Mitose; Äquatorialplatte in Seitenansicht; Biskuitförmige (sogen. heterotype) Chromosomen; der größte Teil der Äquatorialplatte im folgendem Schnitt gelagert.

Fig. 4. Spiremstadium (Synapsis? nach Farmer und Moore).

Fig. 5. Anscheinend eingeschachtelte, in Wirklichkeit aber übereinandergelagerte Pagetzellen.

Fig. 6. Normale Pagetzelle mit eingeschlossenen Leukocyten.

Fig. 7. Dunkelgefärbter Pagetkern (Wanderkern von Bashford?) daneben Spiremstadium. Die Membran zwischen den Zellen fehlt im unteren Teil der Zeichnung. — Das Protoplasma beider Zellen daselbst in direkter Kontinuität.



Fig. 1.

Fig. 2.



Fig. 3.

Fig. 4.

Fig. 5.

Fig. 6.

Fig. 7.

Einige Bemerkungen über Urticaria arteficialis.

Von

Privatdozent Dr. **Rudolf Winternitz,**
Leiter der Hautabteilung an der deutschen Universitätspoliklinik in Prag.

Das Problem der Urticaria kann in zwei Fragen zerlegt werden, von denen die eine sich auf die örtlichen Ursachen und Verhältnisse der Quaddelbildung, die andere auf den Zusammenhang der letzteren mit inneren Vorgängen bezieht. Bei der Ähnlichkeit der durch äußere und innere Ursachen entstandenen Quaddeleffloreszenzen liegt es nahe, den Entstehungsmodus beider zu identifizieren und mit Philippson (1), Török und Hari (2) das wichtigste Moment in der Anwesenheit eines reizenden Stoffes zu suchen, der von außen oder durch den Blutstrom zugeführt als Produkt einer entzündlichen Gefäßwandalteration die Quaddel erzeugt. Eine Stütze für diese recht bestechende Anschauung haben die genannten Autoren mit dem Nachweise geliefert, daß eine größere Reihe von Stoffen, deren Anwesenheit im Blute man in Fällen von Urticaria sicher annehmen kann (gewisse Substanzen des normalen Organismus, Ptomaine, Toxine, Antitoxine, Medikamente) nach ihrer Einführung ins Corium tatsächlich Quaddeln hervorbringt. Der durch Wägung [Török und Vas (3)] und refraktometrisch [Kreibich und Polland (4)] erhobene größere Eiweißgehalt des Quaddelblaseninhaltes könnte in gleichem Sinne gedeutet werden: das Quaddelödem sei kein einfaches Transsudat, sondern ein entzündliches Exsudat. Und diese Beweisführung

könnte durch Philippson als vollständig geschlossen angesehen werden, dem es gelang, durch Injektion einiger Stoffe ins periphere Arterienende im zugehörigen Hautgebiete Urticaria hervorzurufen.

Der einfachen Übertragung dieser experimentellen Ergebnisse auf die Erklärung der Urticariagenese ist jedoch auch in neuerer Zeit [Jadassohn (10), Jarisch (5), Wolff (6), Kreibich (7)] widersprochen worden und dürfte gegenwärtig eine kombinierte Erklärung, welche die toxisch reizenden Eigenschaften der eingeführten Stoffe und die eigentümliche Reaktion der Gefäßnerven gleichzeitig berücksichtigt, die meiste Geltung beanspruchen.

Ich (8) habe bereits vor längerer Zeit (1890—94) behufs Prüfung entzündungserregender Eigenschaften eine größere Reihe von Stoffen subkutan eingeführt, darunter auch solche, welche die früher genannten Forscher für Quaddelerzeugung benutzt haben; es erschien mir daher von Interesse, unsere Resultate, soweit mit ähnlichen Stoffen erhalten, zu vergleichen und so gewissermaßen der urticariogenen Wirkung mancher Substanzen an der Haut die entzündungserregende am Unterhautzellgewebe gegenüberzustellen. Behufs eigener Information habe ich manche Quaddelversuche angestellt. Ich begnüge mich hier mit der Angabe meiner Resultate und mit einer kurzen Beurteilung ihrer Verwertbarkeit für die Urticariafrage. Nach Abschluß noch im Gange befindlicher Versuche hoffe ich, später eingehender berichten zu können.

Bezüglich des Methodischen sei erwähnt, daß Philippson und Török ihre Versuchsstoffe mit feinster Glaskapillare in die Cutis eingeführt haben, — Török verwendete konzentrierte Lösungen, — die Kapillare $^1/_2$—1 Minute daselbst beließen, so daß nur minimale Mengen in die Haut gelangten. Diese Versuche habe ich in gleicher Weise bei einigen Personen und bei Hunden angestellt, wobei ich mich auch öfter bemühte, durch möglichst flache Einführung mit der Kapillare in der Epidermis selbst zu bleiben.

Die Versuche an der Subcutis habe ich mit Pravazspritze und mehreren Kubikzentimetern der betreffenden Lösungen ausgeführt. (Die von mir angezogenen Versuchsprotokolle sind bisher nur zum Teile veröffentlicht worden).

Meinen nur auszugsweise angeführten Versuchen, welche bei chemisch einfacheren Stoffen beginnen, füge ich jene Töröks zum Vergleiche an.

Versuche.

1. Subkutane Injektion von 30 cm^3 auf 60° C. und darüber erwärmten Wassers ergab beim Hunde eine leichte Infiltration des subkutanen Gewebes (verdickte Hautfalte), die bald schwand.

2. Bei Injektion von je 5—6 cm^3 0·6—5%iger Kochsalzlösung fehlte in 4 Versuchen jede Localerscheinung; dagegen ergaben die in acht Versuchen gemachten Injektionen von konzentrierten Lösungen von Neutralsalzen (20—33% Kochsalz, 17¾% Natriumsulfat, 35% Natriumnitrat) in Mengen von 2—4 cm^3 leichte, mäßig ödematöse Schwellungen, welche in 24 Stunden spurlos schwanden. Zwei dieser Schwellungen ergaben bei der Inzision Zeichen von leichter Anätzung des Gewebes in Gestalt weißer Verfärbung; aus dem umgebenden ödematösen Zellgewebe entleerte sich, wie in einem Falle verzeichnet ist, seröse leicht getrübte Flüssigkeit.

Török sah nach heißem Wasser nur eine 4 *mm* große flache Erhebung, bei 25%iger Kochsalzlösung an einzelnen Stellen eine Quaddel.

3. Mit Alkalien und Säuren ($^1/_{10}$—$^4/_{10}$ Normalnatronlauge, $^1/_{10}$ Normalsalpetersäure, $^1/_{10}$—$^1/_1$ Normalmilchsäure, zusammen neun Versuche) erhielt ich Nekrosen und perinekrotische Entzündungserscheinungen.

Töröks diesbezügliche Resultate lauten nicht einheitlich, indem $^1/_{10}$ N. Kalilauge nicht anders wie destilliertes Wasser wirkt, 30%ige Kalilauge auch keine typischen Quaddeln erzeugt, ebenso eine $^1/_{10}$ Normalsalzsäure; trotzdem verzeichnet Török unter den Substanzen, welche typische Urticariaquaddeln verursachen, Salzsäure (mit gesperrten Lettern.) Auch Milchsäure ist von ihm unter den urticariogenen Substanzen (ohne gesperrte Lettern) angeführt.

Also könnte man von Stoffen, welche ätzen und hiedurch Entzündung erregen (Alkali und Säure) nur aussagen, daß sie teils nicht, teils mehr oder weniger deutlich urticariogen wirken. (Salz- und Milchsäure.)

4. Von Proteinsubstanzen verzeichnete ich bei Eiereiweiß geringe, in 1 Tag schwindende Schwellung (ein Versuch von sechs), bei neutralisiertem Natriumalbuminat Schwellungen mit geringer oder größerer Schmerzhaftigkeit (3 Versuche), mit Pepton schmerzhafte,

weiche Schwellungen, die in 24 Stunden zurückgingen.

Török beobachtete bei Casein geringes Ödem (mit gesperrten Lettern); Pepton erzeugt nach ihm und Philippson typische Urticariaquaddeln.

Proteinsubstanzen resp. das von uns beiden verwendete Pepton machen somit rasch vorübergehende Reizungen (seröse Entzündung) im Unterhautzellgewebe und externe Urticaria.

5. Mit Staphylokokkentoxin erhielt ich bei subkutaner Injektion von 5—10 cm^3 eines (auf $^1/_3$ eingeengten) fraktioniert steriliserten Filtrats unter 3 Versuchen einmal bedeutende Schwellung mit Ödem und Rötung der oberliegenden Haut, einmal leichtes, entzündliches Ödem; stärkere Einengungen (auf $^1/_{12}$) machten bedeutend heftigere Entzündungserscheinungen — sehr schmerzhafte, über faustgroße Schwellungen — die aber nach 2 Tagen vollständig oder mit Rücklassung eines kleinen, knopfförmigen Infiltrats schwanden.

Wie heftig, gewebsreizend dieses toxinhaltige Filtrat war, ergab sich aus der zum Teil nekrosierenden Wirkung von Alkohol- und Ätherextrakten des betreffenden Filtrats.

Mit staphylokokkentoxinhaltiger Bouillon hat Török typische Quaddeln erzeugt:

6. Morphin und Atropin. Diese Stoffe habe ich in Lösungen von 1:100 und 1:1000 in Kapillarversuchen, wie Philippson, Török und Hari verwendet und kann die betreffenden Angaben bestätigen. Dabei war bei verschiedenen Personen bei möglichst gleichem Vorgehen die Größe der Quaddeln resp. ihre Ausbildung verschieden. An meinem eigenen Arm variierte dies so sehr, daß auf einander folgenden Tagen bei gleicher Konzentration Quaddeln entstanden, die so verschieden aussahen, daß sie von demselben Beobachter als echte Quaddeln oder als bloß flache Erhebungen hätten diagnostiziert werden können. Auch der Zusammenhang von Konzentration und Quaddelentwicklung war nicht immer ausgedrückt, indem z. B. nach 10fach geringerer Stärke der Morphinlösung eine weit schönere Quaddel entstehen konnte, als bei Verwendung der Mutterlösung (0·1 : 10).

7. Urtica urens. Typische Quaddeln wurden sowohl mit den an den Blättern als am Stengel sitzenden Brennhaaren erzeugt. [Außerdem versuchte ich, den eigentümlichen Reizstoff der Pflanze zu entziehen. Ich konnte beobachten, daß vollständiges Eintrocknen das Brennvermögen der Haare vernichtet, Aufquellenlassen der noch nicht ganz vertrockneten Pflanze dieses Vermögen wieder zum Teil herstelle.

Der Reizstoff ist nicht sehr flüchtig, denn nach einer mit physiologischer Kochsalzlösung vorgenommenen Erwärmung (Destillation im Vakuum) hatten die Haare der nicht vollständig untertauchten, resp. nachher wieder abgetrockneten Blätter ihr Brennvermögen nicht eingebüßt.

Durch Verreibung mit physiologischer Kochsalzlösung, Ol. olivarum, Ol. vaselini ließ sich der reizende Körper in Emulsion bringen und die Filtrate der letzteren gestatteten in typischer Weise die äußerliche Quaddelerzeugung. Extraktion der feinzermahlenen Pflanzenteile mit 96%igem Alkohol ließ den Reizstoff absondern, der nach Abdunsten des Alkohols, in physiologische Kochsalzlösung oder Wasser aufgenommen, die gleichen Experimente gestattete, die bedeutend prägnanter ausfielen, als die Kontrollversuche mit physiol. Kochsalzlösung, verdünntem Alkohol, sehr verdünntem Ammoniak etc. Der Reizstoff scheint thermostabil zu sein, denn 5 Minuten langes Kochen der Extrakte zerstörte die Fähigkeit der Quaddelbildung nicht.] Durch intravenöse Injektion des Alkoholextraktes (in Wasser aufgenommen) war beim Hunde weder allgemeine Urticaria noch Reizung der Schleimhaut (Nießen) zu erzeugen (9). Die beobachtete Herzwirkung des Urticariaextraktes wurde als Kaliwirkung erkannt. Peripherwärts in eine Schenkelarterie eingespritzt, war der Urticariaextrakt wirkungslos.

Schlußbemerkungen.

Aus den vorliegenden, fremden und meinen Versuchen erhellt die somit leichte Möglichkeit, Effloreszenzen, welche man Urticariaquaddeln nennt, hervorrufen zu können. Hiebei ist ein Zusammenhang mit dem Reiz- oder Entzündungsmoment deutlich. Reize geringer Stärke, die man auch ganz vernachlässigen zu dürfen glauben könnte, sind im stande ein qualitativ gleiches, quantitativ geringeres Phänomen zu erzeugen. Mit der trockenen Kapillarspitze, mit der als indifferent geltenden physiologischen Kochsalzlösung erhält man, wie übrigens auch Török verzeichnet, nach etwas längerem Intervall, kleinere und rascher verschwindende Effloreszenzen, die man kaum anders denn als Quaddeln bezeichnen kann. Hiebei ist kurze Zeit nach dem Stich dieselbe sensible Reaktion der Haut, nämlich ein Kitzelgefühl zu verzeichnen, wie bei Versuchen mit wirksameren Substanzen, wenn auch viel schwächer und kürzer dauernd. Stärkere Konzentrationen solcher Stoffe und stark reizende, ätzende Substanzen, die

entweder selbst leicht diffusibel sind oder leicht lösliche Anteile enthalten, erzeugen schöne, typische Quaddeln. Letztere können jedoch insoferne aus dem Rahmen der Quaddelcharakteristik treten, als sie in der Mitte der Quaddel tiefgehende Gewebsalterationen z. B. Nekrosen zeigen. Wie Török bei Verwendung der konzentrierten Karbolsäure nekrotische Spitzen der sonst typischen Effloreszenzen findet, so konnte ich sie bei Salz- und Essigsäure sehen und gerötete, entzündete Fleckchen waren noch nach mehr als 24 Stunden an den betreffenden Stellen vorhanden.

Es ist also bei Berücksichtigung dieses Parallelismus von Reizstärke (Konzentration) und Entwicklung von Effloreszenzen, die als verschieden große Quaddeln ohne oder mit rückbleibenden Veränderungen — Nekrose, Entzündung — sich präsentieren, gestattet die Quaddel als eine der Haut eigentümliche Reaktion auf Entzündungsreize anzusehen.

Doch ist dieser Gesichtspunkt selbst bei der Urticaria arteficialis nicht ausschließlich festzuhalten. Auch Stoffe, die selbst in konzentrierter Gabe örtlich keine Entzündung, Eiterung oder Nekrose hervorrufen, gestatten in verdünnter Lösung Quaddeln zu erzeugen, so Morphin und Atropin.

Hiebei variiert Größe und Schönheit der Quaddelentwicklung bei an verschiedenen Personen gleich ausgeführten Versuchen, bei einer und derselben Person an verschiedenen Tagen. Auch die Konzentration der Lösung scheint nicht immer für die Schönheit der Quaddel maßgebend zu sein. Erwägt man die Faktoren, die in den Capillarversuchen bei der Morphinquaddel in Frage kommen, so ist der mechanische durch die Verletzung gesetzte Reiz derselbe, wie bei jeder indifferenten Kapillareinführung, der sensible aber stärker als bei der Einführung von physiologischer Kochsalzlösung. Ob diese Empfindlichkeit nicht doch auf eine stärkere Gewebsreizung im Sinne der Entzündung zu beziehen ist, vermag ich nicht zu entscheiden, möchte es aber bezweifeln, weil eine Entzündungswirkung des Morphin (und Atropin) auf das Gewebe unbekannt ist und es mir auch nicht gelungen ist, dieselbe durch direkte Versuche an der Schwimmhaut des kurarisierten Frosches nachzuweisen.

Es scheint somit, daß nicht einmal für jede Art von äußerer Quaddelbildung die Entzündung als solche als ausschließliches, resp. primäres Moment in Frage kommt.

Die Verwendung des Entzündungsmomentes, das bei der Urticaria externa im Vordergrund steht, als eines ausschließlichen und wichtigsten Faktors zur Erklärung der Urticaria interna, ist also schon deshalb nicht ganz gerechtfertigt. Konzentriertere Lösungen mit ausgesprochenen Lokalwirkungen zirkulieren gewiß nur zum geringeren Teile bei den klinischen Urticariafällen im Blutstrome. Die Wirkung träte dann gewiß mit jener annähernden Gleichmäßigkeit und Sicherheit bei allen Menschen auf, wie dies bei der Urticaria arteficialis der Fall ist.

Bei Zirkulation einigermaßen konzentrierter Lösungen reizender Substanzen im Blute ist aber mindestens ebenso früh eine Reizwirkung auf zentrale und periphere vasomotorischen Apparate als auf das Wandgewebe der Gefäße zu erwarten, da die nervösen Apparate auf jede Änderung des Gasgehaltes des Blutes, auf jede physikalische Änderung — Kälte, Wärme u. a. — prompt reagieren.

Einige Substanzen, die Urticaria erzeugen, weisen schon durch ihre bekannte Wirkung auf nervöse Apparate und Vorgänge auf diese Erklärungsmöglichkeit hin, wie beispielsweise Morphin und Atropin. Bei anderen ist neben örtlich reizenden Eigenschaften, die Fähigkeit, eine Gefäßerweiterung in der Peripherie herbeizuführen, bekannt, so bei der Salizylsäure und Antipyrin, worauf auch die antipyretische Wirksamkeit dieser Stoffe beruht. Aber noch mehrere Momente, wie die Idiosynkrasie bestimmter Individuen für ganz bestimmte Stoffe, die begünstigende Wirkung gewisser Nervenreize, wie Abkühlung und Erwärmung der Hautoberfläche, auf das Auftreten der Urticaria, das sogenannte reflektorische Auftreten von Urticaria, ihre Häufigkeit bei nervösen Erkrankungen, rücken die Wichtigkeit der Beeinflussung der Gefäßnerven durch die im Blute zirkulierenden Substanzen in den Vordergrund. Mit einer bei empfindlichen Personen besonders leicht eintretenden Erweiterung der Hautgefäße ist auch die Möglichkeit einer bedeutenderen Anhäufung der die Gefäßwand reizenden oder schädigenden

Substanzen gegeben. Von der Art der Stoffe muß dann die Intensität der Gefäßwand- und Gewebsläsion abhängen und je nachdem die betreffenden Substanzen auch in anderen Geweben die verschiedenen Grade der Entzündung vom einfachen entzündlichen Ödem bis zur Eiterung und Nekrose erzeugen, werden sie dies nach ihrem Austritt aus den erweiterten Gefäßen in der Haut bewirken.

Daß im allgemeinen nicht sehr reizende Stoffe in sehr verdünnten Konzentrationen aus den erweiterten Gefäßen austreten und bald aufgesaugt werden, erklärt den leichten Entzündungsgrad und die Flüchtigkeit der Erscheinungen bei der Urticaria; heftiger auch schon in sehr verdünntem Zustande wirkende oder schwer lösliche Stoffe, wie Toxine, Terpene u. a. können länger dauernde und tiefere Entzündungen an der Haut hervorrufen.

Literatur.

1. Philippson. Über Embolie und Metastasae in der Haut. Arch. f. Dermat. u. Syph. LI. p. 33.

2. Török und Hari. Experimentelle Untersuchungen über die Pathogenese der Urticaria. Ebenda. LXV. p. 21.

3. Török und Vas. Über den Eiweißgeh. des Inh. verschiedener Blasen etc. Festschrift für Kaposi.

4. Kreibich und Polland. Refraktometrische Unters. exsudat. Dermat. Arch. f. Derm. u. Syph. LXXV. 1. H.

5. Jarisch. Hautkrankh. 1900. p. 163.

6. Wolff. Capit. Urtic. in Mračeks Handbuch. 1902. I. p. 583.

7. Kreibich. Die angioneurot. Entzünd. 1902. p. 62.

8. Winternitz, R. Über Allgemeinwirk. örtl. reiz. Stoffe. Arch. f. exp. Path. u. Ph. XXXV. p. 77.

9. Perret, A. H. Recherch. d. poissons pruritans dans les veget. Compt. rend. Soc. biol. Bd. LIX. 36. p. 602.

10. Jadassohn. Berl. klin. Woch. 1904.

Wirksamkeit der Excision syphilitischer Primäraffekte.

Von

Dr. **P. Witte,**
Posen.

In einer Zeit, wo wir durch Versuche an antropoiden Affen in der Lage sind, die Wirksamkeit oder Unwirksamkeit irgend welcher Eingriffe nach einer syphilitischen Infektion durch das Experiment zu prüfen, scheint es mir nicht ohne Wert, über Erfahrungen kurz zu berichten, die ich in dieser Richtung bei Menschen gemacht habe.

Von der Überlegung ausgehend, daß die völlige Entfernung von Ulzerationen, die auf syphilitische Primäraffekte verdächtig sind, nie schaden kann, sofern nur nicht der Sitz der Affektionen Gewebszerstörungen erheblicher Art bei dem Eingriff erfordert, habe ich im Laufe der vergangenen 7 Jahre bei 57 Patienten aus meinem Privatklientel solche verdächtigen Stellen entfernt.

Die Überzeugung, daß in keinem Falle hieraus eine Schädigung resultiert, hat mich sogar bewogen, in Fällen, bei denen die Diagnose Syphilis schon fast gesichert schien, z. B. ganz typische indolente sklerosierte Drüsen in den Leisten und an anderen Teilen des Körpers, wie Hals- und Bicipital-

furche, zu fühlen waren, oder ein beginnendes aber noch nicht ausgesprochenes makulöses Exanthem im Erscheinen war, gut sitzende Primäraffekte radikal zu entfernen; und ich habe nie die von einigen Autoren behauptete verminderte Heiltendenz beobachten können, bleibe allerdings bei dem Eingriff stets weit im Gesunden.

Als Art des Vorgehens wählte ich in allen Fällen die blutige Excision mit folgender Naht. Erstens bin ich der Überzeugung, daß die Ausschneidung mit Messer und Schere, bei Blutleere ausgeführt, die beste Übersicht über das Operationsfeld erlaubt, besser als die z. B. von Klingmüller geübte und empfohlene Methode, die darin besteht, daß die zu entfernende Stelle mit der Hakenpinzette hochgezogen und der Grund mit dem Paquelin durchgebrannt wird. Der Einwurf, daß durch die schneidenden Instrumente vielleicht das syphilitische Gift in die neuen Wundränder implantiert werden könne, scheint mir nicht stichhaltig, wenn man, wie ich es stets tue, weit im Gesunden operiert. Zweitens wird die Heildauer bei der Excision kürzer sein, als bei der Brandwunde, die sich vom Rande her epithelisieren muß, und zum dritten ist das kosmetische Endergebnis nach Naht zweifellos besser als die Narben nach anderen Eingriffen.

Zur Anästhesierung mache ich nach Anlegung eines nicht zu dicken Gummischlauches an der Basis des Gliedes vier Einstiche, und injicire im ganzen zirka 2 *ccm* einer 2% Cocainlösung, in letzter Zeit mit Zusatz von Adrenalin. Die Gefühllosigkeit ist beinahe stets eine vollkommene; daß in einzelnen Fällen dennoch über geringe Schmerzen geklagt wird, darf bei der so überaus verschiedenen Schmerzempfindlichkeit der Menschen nicht wundernehmen. Irgendwelche üblen Zufälle wie Cocainintoxikationen usw. sind mir nicht begegnet. Die Schleichsche Infiltrations-Anästhesie habe ich vermieden, da hierbei die Möglichkeit, Infektionsmaterial beim Einstich der Spritze in die Tiefe zu bringen, nicht ganz ausgeschlossen scheint.

Die Heildauer betrug 3—13 Tage, unter 10 Tagen bei 48, über 10 Tage bei 9 Fällen. Wie an allen Stellen, wo keine Spannung der Wundränder besteht, versuche ich auch hier stets schon nach 2 Tagen die Nähte zu entfernen und habe feststellen können, daß das Endresultat bei diesem Vorgehen in kosmetischer Beziehung ein besonders gutes wird. Daß in einigen wenigen Fällen die Heilung bis 13 Tage in Anspruch nahm, liegt daran, daß trotz aller Vorsicht eine prima Intentio nicht immer zu erreichen ist.

Bevor ich zur näheren Besprechung der drei Fälle übergehe, welche für die Frage der Wirksamkeit der Excision für

die Verhütung der Syphilis von Wichtigkeit sind, muß ich kurz berichten, daß von den 57 Fällen sieben ausscheiden müssen, da bei ihnen der Beweis, daß es sich um Lues handelt, nicht schlüssig erbracht werden kann. Von den 50 sicher syphilitischen Fällen haben 47 trotz der Eingriffe sekundäre Erscheinungen bekommen, z. T. allerdings schon zur Zeit der Eingriffe solche im Beginn gezeigt. Einen Einfluß der Excision auf den weiteren Verlauf der Syphilis habe ich nicht feststellen können, abgesehen davon, daß bei dem Fehlen des Primäraffektes die sonst selbst bei energischer Behandlung ab und zu auftretende Reinduration an der Stelle der Initialsklerose in diesen Fällen nie auftreten konnte. Daß sich die ganze Excisionsstelle sklerosiert und in einen Primäraffekt verwandelt hätte, ist mir nicht begegnet.

In den nun noch restierenden drei Fällen scheint mir ein positiver Erfolg der Excision vorzuliegen, und es sei mir gestattet die Krankengeschichten dieser Fälle zu berichten.

1. Dr. B., prakt. Arzt in einer kleinen Stadt der Provinz, besuchte mich am 13./IX. 1900 und gab an, er habe vor 15 Tagen gelegentlich eines Aufenthaltes in Kopenhagen zum letztenmal koitiert, sich unmittelbar nachher mehrfach mit Seife gründlich gereinigt, bemerke aber seit 3 Tagen ein kleines Knötchen auf der Vorhaut. Am freien Rande des Präputiums sitzt ein klein-erbsengroßes, mäßig hartes Infiltrat, die Inguinaldrüsen scheinen unbeteiligt. Ich riet zur sofortigen Excision, die gleich vorgenommen wurde. Die kleine Wunde wurde durch 3 Seidenknopfnähte geschlossen und mit Airolpaste bedeckt. Am dritten Tage konnten die Nähte entfernt werden, die Heilung war per primam intentionem erfolgt.

Im Laufe der folgenden 3 Monate kam der Herr Kollege 2mal wöchentlich, später mindestens einmal in der Woche zu mir, so daß neben seiner eigenen bei der Sachlage gewiß sorgfältigen Beobachtung auch ich selbst dauernd Gelegenheit hatte, ihn zu untersuchen. Noch jetzt stehe ich in freundschaftlichem Verkehr mit ihm, und er ist dauernd frei von irgendwelchen Syphiliserscheinungen geblieben.

Die Untersuchung des excidierten Stückchens ergab nun folgendes: In einem netzförmigen Bindegewebsstroma liegen Epitheloidzellen, Lymphocyten und einzelne Riesenzellen. Die durch die Weigertsche Färbung auf elastische Fasern leicht zu differenzierenden Lymphgefäße und Venen zeigen deutliche Peri-, Meso- und Endolymphangitis und Phlebitis. Auch an den Arterien zeigen sich Verdickungen an Intima und Adventitia, richtige obliterierende Endarteritis ist nicht zu finden.

2. A., Kaufmann in Posen. Konsultation am 2./VI. 1903. Letzter Coitus 8 Tage vorher. Erbsengroße Infiltration auf dem Präputium, keine erhebliche Drüsenschwellung. Excision, Heilung per primam. P. blieb bis April 1904 dauernd in meiner Beobachtung, hatte nie Erscheinungen von Syphilis.

Das excidierte Stückchen wurde von mir und ein Teil von Herrn Prof. Lubarsch, damals Vorsteher der pathologischen Abteilung des hiesigen königlichen hygienischen Institutes, untersucht. Derselbe Befund wie oben. Herr Prof. Lubarsch schreibt unter dem 6./VI. 1903 „Ein Teil der im Granulationsgewebe befindlichen Gefäße zeigt Verdickung der Intima und Adventitia, einige weisen richtige obliterierende Endarteritis auf. Stellenweise sind in den gefäßlosen Partien des Granulationsgewebes auch Riesenzellen eingesprengt. Wenn auch ganz typische gummöse Veränderungen fehlen, so entspricht doch das Bild am meisten einer syphilitischen Entzündung (mehr sekundäres Stadium)."

3. M., Leutnant in Posen. Konsultation am 8./V. 1905. Letzter Coitus 14 Tage vorher. Kleinbohnengroßes Infiltrat auf dem Präputium, keine suspekte Drüsenschwellung. Excision, Heilung in 4 Tagen. P. ist dauernd in meiner Beobachtung gewesen, steht jetzt wegen anderer Affektionen in meiner Behandlung und ist frei von Syphilis.

Abgesehen davon, daß in diesem Falle die Infektionsquelle gesichert werden konnte, bei dem jungen Mädchen, das in Frage kam, konnte ich floride Lues feststellen, zeigte die mikroskopische Untersuchung auch hier das gleiche Bild wie in den beiden ersten Fällen. Granulationsgewebe mit Epitheloid- und Riesenzellen, im Gegensatz zur Tuberkulose reichliche Entwicklung von papillären und kleineren Gefäßen, Peri-, Meso- und Endolymphangitis und Phlebitis, an einzelnen Stellen auch hochgradig erkrankte, nur noch an dem Kranz elastischer Fasern erkennbare Venen, wenig endarteriitische Vorgänge.

Mir ist außer der Syphilis keine Granulationsgeschwulst bekannt, auf welche das mikroskopische Bild, das ich beschrieben habe, zutrifft, und ich bin der Überzeugung, daß es sich in allen 3 Fällen um Primäraffekte gehandelt hat.

Acht, vierzehn und fünfzehn Tage nach der Infektion hat die völlige Entfernung der Initialsklerosen dazu geführt, daß die Infizierten von weiteren Syphiliserscheinungen verschont blieben.

Auch Finger, der früher die Ansicht vertrat, ein Erfolg von Frühexcisionen sei immer zweifelhaft, da primäre und

sekundäre Erscheinungen ausbleiben und dennoch später manifeste Lues sich herausstellen könne, hat in letzter Zeit der Überzeugung Ausdruck gegeben, daß das Auftreten von tertiären Symptomen bei Individuen, die nachweislich keinerlei sekundäre Erscheinungen gehabt haben, unwahrscheinlich sei.

Wenn nun auch der letzte meiner 3 Fälle erst 1½ Jahre zurückliegt, so bürgt mir doch die unausgesetzte Beobachtung dafür, daß kein Symptom übersehen ist, so daß ich der Meinung bin, alle drei Patienten sind frei von Syphilis. Der Erfolg scheint mir um so bemerkenswerter, als wir ja von Neisser wissen, daß Impfstellen schon nach 14 Stunden excidiert worden sind, daß aber trotzdem die Lues sich generalisiert hat, was durch den positiven Ausfall der Serodiagnostik bewiesen wurde; Hilfsmittel wie Spirochaetenbefund und Serodiagnostik haben mir bei meinen Fällen ja leider noch nicht zur Verfügung gestanden.

Daß der normale Befund an den Drüsen, den ich in allen drei Fällen erheben konnte, von Wichtigkeit war, ist mir sicher; ob aber die geringe Beteiligung der Arterien, die ich im mikroskopischen Bilde nachweisen konnte, für die Frage ob der Prozeß schon weit vorgeschritten ist oder nicht, von Wert ist, möchte ich dahin gestellt sein lassen. Immerhin neige ich zu der Ansicht, die auch Rieder in seinen histologischen Untersuchungen im Primärstadium der Syphilis vertritt, daß die besonders ins Auge fallende Beteiligung der Venen und Lymphgefäße als pathognomonisch für syphilitische Eruptionen anzusehen ist, daß dagegen die Endarteritis erst später als Folge des lokal lange genug bestehenden Prozesses auftritt.

Die Zahl der Beobachtungen, über die ich berichtet habe, ist viel zu gering, als daß ich irgendwelche prozentuale oder sonstige statistische Verhältnisse herausrechnen möchte, das positive Resultat scheint mir aber dafür zu sprechen, daß man in jedem Falle, wo der Sitz der Infektionsstelle es erlaubt, zur sofortigen Excision schreiten sollte; die 30% Kalomelsalbe, über deren Wirksamkeit

Metschnikow auf dem diesjährigen Kongreß in Bern so überzeugend berichtete, kann man ja trotz der völligen Entfernung der Ulzeration auch noch anwenden.

Aus der kgl. dermatol. Universitätsklinik zu Breslau.

Zur Kenntnis der malignen Schweißdrüsentumoren.

Von

Dr. **Richard Wolfheim,**
Assistenten der Klinik.

(Hiezu Taf. XVI.)

Nachdem die entwicklungsgeschichtliche Forschung über die Abkunft der Haare und Hautdrüsen vom Oberflächenepithel Aufklärung geschaffen hatte, mußte es nahe liegen, bei der Häufigkeit der Hautkarzinome die Frage aufzuwerfen, ob überhaupt und wie häufig wohl die Hautdrüsen den Ausgangsgunkt solch maligner Geschwulstbildungen darstellen. In der Tat ist schon frühzeitig dieser Überlegung Ausdruck verliehen worden, und während Lebert (1845), Führer (1851) und Robin (1852) die Möglichkeit einer solchen Geschwulstbildung seitens der Talgdrüsen in den Kreis ihrer Betrachtung zogen, waren Remak und vor allem Verneuil ungefähr gleichzeitig (1854) die ersten, die eine Krebsgeschwulst der Haut von den Schweißdrüsen abzuleiten versuchten. Remaks Erwägungen, welche so weit gingen, daß er jedes „tiefe Epitheliom" seines Systems auf eine primäre Schweißdrüsenerkrankung zurückführen wollte, waren rein theoretischer Natur; er bezeichnete diese Tumoren als Hautdrüsengeschwülste, Adenome. Verneuil dagegen publizierte neben einer großen Anzahl gutartiger

reiner Adenom-Bildungen (im heutigen Sinne des Wortes) 2 Fälle derartiger maligner Schweißdrüsentumoren, die wir heute als solche nicht mehr anzuerkennen vermögen, weil er seine Behauptung allein mit der Ähnlichkeit der gefundenen epithelialen Tumorzapfen mit Schweißdrüsenschläuchen zu beweisen sucht und weil wir wissen, daß alveolär gebaute Krebszapfen, die solchen drüsigen Gebilden zum Verwechseln ähneln können, im Bilde zahlreicher gewöhnlicher Hautcarcinome zu finden sind.

Eine Reihe ähnlicher Beobachtungen, die Verneuil durch mehrere seiner Schüler hat publizieren lassen (Humbert, Jourdan, Gambier, Molinier, Le Teinturier u. a.), halten aus demselben Grunde einer wissenschaftlichen Kritik ebenso wenig stand, wie eine Anzahl weiterer Veröffentlichungen (Thierfelder, Lotzbeck, Hoggan), deren Zuverlässigkeit Darier in seiner grundlegenden Arbeit über das Schweißdrüsencarcinom (1889) mit Recht in Zweifel zieht. Eine weitere Reihe derartiger zweifelhafter Fälle wird von Petersen in seiner klaren Darstellung der Schweißdrüsenerkrankungen (1893), sowie in den 1904 gleichzeitig erschienenen ausführlichen Publikationen von Pick und Klauber angeführt. Während die beiden ersten Arbeiten sich hauptsächlich mit den adenomatösen Neubildungen der Schweißdrüsen befassen und die Frage der Carcinomentwicklung nur im Vorübergehen streifen, beschäftigen sich Klauber und etwas vor ihm Deichstetter (1902) in seiner Dissertation, in welcher er einen selbstbeobachteten Fall von Schweißdrüsencarcinom beschreibt, eingehend mit der Literatur über den Schweißdrüsenkrebs und scheiden eine große Anzahl weiterer Fälle als nicht bewiesen oder in andere Geschwulstgruppen gehörig aus.

Nur verhältnismäßig wenige der bisher veröffentlichten Beobachtungen halten den Anforderungen, welche diese Autoren an den sicheren Nachweis einer derartigen Genese stellen, stand, und selbst von diesen müssen wir abermals eine weitere Anzahl ausscheiden, weil sie besser und ungezwungener in anderer Weise zu erklären sind, oder weil zu ihrer histologischen Prüfung die exakten neueren Untersuchungsmethoden nicht herangezogen wurden. Unter diesen mag, wie ich gern

glauben will, diese oder jene Beobachtung sein, die auch einer exakten histologischen Nachprüfung gewachsen sein möchte, aber wenn wir in die große Verwirrung, mit der wir immer noch bei der Beurteilung geeigneter Fälle als genuiner Schweißdrüsenerkrankungen zu kämpfen haben, einige Ordnung und Klarheit bringen wollen, ist es dringend notwendig, alle Zweifel, die sich geltend machen können, vorher zu beseitigen.

So bleiben von der großen Zahl der Beobachtungen nur folgende bisher unter dem primären Schweißdrüsenkrebs geführte Publikationen übrig: die von Thiersch, Waldeyer, Darier, Malherbe, Deichstetter, Unna, Wierzbowski, Morisani, Campanini, Antonelli und Fordyce. Dazu kommen die bei Tieren beobachteten Tumoren, welche Liénaux und Creighton beschrieben haben.

Die Beobachtungen von Thiersch und Waldeyer sind zu einer Zeit gemacht, als noch nichts darüber bekannt war, daß auch die gewöhnlichen Hautcarcinome, besonders das sogenannte Ulcus rodens unter dem Bilde eines tubulösen Krebses auftreten können. Aus ihrer Beschreibung glaube ich nun entnehmen zu dürfen, daß es sich bei der Beobachtung von Thiersch und dem einen Falle Waldeyers um derartige Formen des gewöhnlichen Hautkrebses handelt, während das Bild, in welchem Waldeyer seine zweite Beobachtung veranschaulicht, bei der gegebenen geringen Vergrößerung und dem Mangel jeder Beschreibung eine sichere Deutung nicht zuläßt.

Ebenso ist es unmöglich, den von Unna angeführten Fall Riehl seiner Beschreibung nach als einen sicheren anzuerkennen.

Auch Deichstetters Beobachtungen kann ich auf Grund der Schilderung und zweier histologischer Präparate, die mir durch die Güte des Herrn Privatdoz. Oberndorfer zugänglich waren, als eindeutig bewiesen nicht gelten lassen. Einen Zusammenhang der oberflächlichen Plattenepithelcarcinom-Alveolen mit den „von den Drüsen ausgehenden Epithelstraßen" habe ich in dem Präparat nirgends nachweisen können. Auch halte ich die in der Tiefe der Subcutis liegenden soliden Schlauchbildungen nicht für Drüsenelemente, da sich nirgendwo eine Membrana propria und die typische Doppelschichtung der Schweißdrüsenkanäle nachweisen läßt, sondern für tubulöse Carcinomzapfenbildungen, wie sie wohl mit der Beurteilung des Falles als sogenantes Ulcus rodens zu vereinbaren sind.

Die von Darier ausführlich zitierte Beobachtung Malherbes, die dieser selbst nur in einer Fußnote erwähnt, halte ich nicht für einen primären Schweißdrüsenkrebs, sondern für ein Hautcarcinom, das durch ein Weiterwuchern in Lymph- und Bindegewebsspalten drüsenschlauchähnliche Bildungen produziert.

Die übrigen, von Petersen und Klauber ausführlicher zitierten Arbeiten waren mir im Originale nicht zugänglich.

So bleibt als einzige einer ausführlichen kritischen Besprechung würdige Beobachtnng der auch sonst bisher einzige Fall maligner Schweißdrüsengeschwulstbildung übrig, den Darier als „Epithéliome diffus des glandes sudoripares“ beschreibt.

Es handelt sich um einen 71jährigen Mann, bei dem seit drei Monaten ein hartes Sykosis-ähnliches Infiltrat am Kinn bestand und einige Wochen später unter nervösen Symptomen und allgemeiner Überempfindlichkeit der Haut im Verlauf weniger Tage ein pastöses Infiltrat in der Tiefe der Bauchhaut und zahlreiche tief liegende Knötchen in der Haut des Rumpfes auftraten, die den Eindruck machten, „als ob eine Menge Schrotkörner in die Haut eingeschlossen wäre“. Sie boten klinisch das Bild zahlreicher Tuberkula dolorosa, bzw. schon öfter beschriebener Adenombildung der Schweißdrüsen, und wurden, besonders in den stark befallenen Achselhöhlen, schon bei Lebzeiten in den Schweißdrüsenknäueln lokalisiert. Als vier Monate später der Kranke einer allgemeinen Erschöpfung erlag, fand Darier bei der Untersuchung zahlreicher Tumoren stets das Bild einer von den Schweißdrüsenknäueln ausgehenden malignen Neubildung, die nach Durchbrechen der membrana limitans in dichten Zellzügen das Zwischengewebe der Drüsen ergriff und auch zahlreiche in der Tiefe der Subcutis gelegene Fettläppchen infiltrierte. Wenn nun zwar die gegebenen Bilder eine Deutung im Sinne rein entzündlicher Neubildungen nicht ausschließen und das plötzliche gleichzeitige Auftreten so vieler Tumoren mit dieser Deutung sich eher vereinbaren ließe, handelt es sich nach Dariers vorzüglicher Darstellung zweifellos um einen Hautkrebs, der sich infolge einer unbekannten Ursache annähernd gleichzeitig multipel aus Schweißdrüsenknäueln entwickelte.

Es ergibt sich aus dieser historischen und kritischen Betrachtung die bemerkenswerte Tatsache, daß die nachweisliche Entstehung der Hautcarcinome von den Schweißdrüsen aus zu den größten Seltenheiten gehört, entgegen der theoretischen Annahme, daß diese epithelialen Anhangsgebilde der Haut häufig genug den Ausgangspunkt einer Krebsgeschwulst bilden möchten. Noch Cornil und Ranvier waren der Ansicht, daß jedes „Epithelioma tubulosum“ primär in den Schweißdrüsen gesessen habe, während andere Autoren besonders die Entstehung des Ulcus rodens in nahe Beziehung zu den Schweißdrüsen bringen wollten. Beide Anschauungen haben sich nicht beweisen lassen; bei beiden Tumorbildungen handelt es sich wohl um eine meist nur sekundäre Einbeziehung des Schweißdrüsenapparates in die carcinomatöse Wucherung. (Bei der Abstammung des Epithels der Schweißdrüsen und ihrer Gänge vom Stratum granulosum des Epidermis ist einer

ausgebildeten Geschwulst eben vielfach nur die epitheliale Herkunft anzusehen, nicht aber, ob sie dem Oberflächenepithel oder dessen Anhangsgebilden ihre Entstehung verdankt.)

Es erscheint daher immer noch lohnend, einen Beitrag zu dieser Frage zu liefern, und ich lasse deshalb die Beschreibung eines meiner Ansicht nach sicheren Falles folgen. Für die Überlassung des Materials und die liebenswürdige Förderung der Arbeit bin ich dem derzeitigen stellvertretenden Direktor der Klinik, Herrn Privatdozenten Dr. Zieler, zu größtem Danke verpflichtet; die Anfertigung der den Fall erläuternden Abbildungen verdanke ich der Güte des Herrn Kollegen Dr. G. Hahn.

Die kleine Geschwulst entstammt der etwas schlaffen Wangenhaut einer älteren Frau und wurde wegen des Verdachtes einer beginnenden Carcinombildung entfernt, obwohl sie, abgesehen von einer kleinen Hervorwölbung, klinische Erscheinungen nicht hervorgerufen hatte.

Die Geschwulst bildet innerhalb des excidierten Hautstückchens ein etwa linsengroßes, das Niveau der übrigen Haut kaum überragendes Knötchen, das sich auf einem Durchschnitt durch seinen größten Umfang als deutlich abgegrenztes ovales Gebilde von seiner Umgebung abhebt.

Im mikroskopischen Bilde erweisen sich die benachbarten Hautpartien nur wenig verändert; die Epidermis zeigt wenig ausgebildete Papillen, spärliche Follikel mit Lanugohaaren und reich entwickelten Talgdrüsen und in den tieferen Schichten des Corium einige wenige, durchaus normal gestaltete Schweißdrüsen.

Erhebliche Entzündungsprozesse treten im histologischen Bilde kaum hervor, nur finden sich mit bemerkenswerter Regelmäßigkeit um alle, selbst die kleinsten Talgdrüsenlappen stärkere Rundzellenanhäufungen, aber nur in allernächster Nähe der Geschwulst. Auch die Zahl der überall verstreuten Mastzellen erscheint deutlich vermehrt. Nur in unmittelbarer Nähe des Tumors, in den an seine Kapsel grenzenden Partien stößt man auf parallel zur Hautoberfläche angeordnete, in den Spalten des Bindegewebes verlaufende, fast durchwegs aus Rundzellen bestehende mäßige Infiltrate, die dann in schmäleren, meist nur aus einer Zellreihe bestehenden Zügen innerhalb der Geschwulstkapsel weiter ziehen und so den ganzen Tumor gleichsam mit einem schmalen Lymphocytenwall umstellen. Dabei werden durch das halbkugelige Vordringen des Tumors gegen die Hautoberfläche die Anhangsgebilde des Oberflächenepithels, Haarfollikel, Talg- und Schweißdrüsen einfach zur Seite geschoben; besonders deutlich macht sich diese Verdrängung bei den Talgdrüsen

bemerkbar, die parallel der Tumorkapsel schräg ins Oberflächenepithel einmünden.

Bemerkenswerte Veränderungen lassen sich weiterhin an den elastischen Fasern im Sinne der als Altersmetamorphose wohl gekannten „colloiden Degeneration" nachweisen. Statt der zierlichen subepithelialen Netze feiner und feinster elastischer Fasern findet sich eine breite, fast $^1/_2$ *mm* starke Lage dichter zusammenhängender Faserzüge, welche ein unentwirrbares Knäuel bilden. Die einzelnen Fasern, welche sich in diesem Geflecht elastischen Gewebes immer nur auf kurze Strecken isoliert verfolgen lassen, erscheinen bedeutend verbreitert, gequollen, stellenweise brüchig, und entsprechen in ihrem Umfange den stärksten, sonst in den elastischen Netzen der Subcutis anzutreffenden Faserzügen. Die höchsten Grade dieser Veränderung finden sich gerade über dem Tumor in den Cutispapillen in Gestalt größerer und kleinerer, bald rundlicher oder zylindrischer, bald ganz unregelmäßig gestalteter strukturloser Schollen, die in der Regel eine sehr deutliche Elastinfärbung annehmen.

Im Bereiche der Geschwulst aber ändert sich das Bild mit einem Schlage. Das vorher durchaus regelmäßige niedrige Epithel verbreitert sich auf das 2, 4 bis 6fache, ohne daß entzündliche Prozesse, wie Leucocyteneinwanderung oder seröse Durchtränkung, die regelmäßige Schichtung der Zellen irgendwie beeinflussen. Auch die Entwicklung der in der Umgebung des Tumors nur spärlichen, interpapillären Zapfen erfährt eine bedeutsame Erweiterung, indem hie und da von der Basalzellenlage des Epithels mehr minder breite Zellzüge ihren Ursprung nehmen, die bis in die obersten retikulären Schichten des Corium herabreichen. Hier aber sieht man diese Zellstränge in fast rechtem Winkel abbiegen und durch verschieden umfangreiche Anastomosen mit einander und mit dem eigentlichen Tumorgewebe in Verbindung treten (vgl. Abbildung I).

Im ganzen also halten sich diese epithelialen Wucherungen an die obersten Cutisschichten und steigen niemals über die Kuppelwölbung des Tumors herab; die senkrecht zur Oberfläche verlaufenden Anfangsstücke erscheinen daher relativ kurz gegenüber den seitlichen Anastomosen, die ein fest zusammenhängendes, parallel der Hautoberfläche verlaufendes Band epithelialer Zellen darstellen (s. Übersichtsbild). In ihrem Bau entspricht jede Zelle — mit der später zu machenden Einschränkung — den Zellen der Basalschicht; dabei besteht eine bemerkenswerte Gleichheit der einzelnen Elemente untereinander: Jede Zelle gleicht der anderen, jeder Kern seinem Nachbar. Mitosen sind äußerst spärlich zu finden. Kurz es fehlen alle diejenigen Merkmale, wie sie für die Elementarbestandteile carcinomatöser Wucherungen beschrieben worden sind.

Während sich danach zuerst der Eindruck geltend machen könnte, daß diese Zellstränge, die sich in der Tiefe mit dem eigentlichen Tumorgewebe vereinigen, vielleicht den Ausgang der Geschwulst darstellen, stellt sich diese Annahme bei genauerem Nachforschen und stärkerer Vergrößerung als irrig heraus. Denn einmal erscheinen die epithelialen Zellmassen von so regelmäßigem Bau, frei von allen atypischen Wachstums-

vorgängen und so oberflächlich gelagert, daß sie sich zwanglos als „kollaterale Hyperplasie" (Hansemann), also als eine durch den „Reiz" des nach oben vordringenden Tumor ausgelöste Wucherung auffassen lassen. Weiterhin aber würde ein Tumor, der vom Epithel aus in die Tiefe wuchert, eher eine keilförmig von oben nach unten gehende Wachstumsrichtung aufweisen, während hier die Tumormassen im Gegenteil die oberflächlichen Hautschichten halbkugelig vor sich her wölben. Vor allem aber glaube ich, diesen Zusammenhang der Tumormassen mit der Oberflächenbekleidung als einen sekundären dadurch nachweisen zu können, daß sich in zahlreichen Schnitten bei genauerer Betrachtung stets eine scharfe Grenze zwischen den Zellen der interpapillären Zapfen und denen der tiefer liegenden Epithelstränge nachweisen läßt. Die Abbildungen 2 und 3 erläutern dies, wie ich hoffe, mit wünschenswerter Deutlichkeit. Wir sehen in der ersteren einen Tumorabschnitt samt den zur Basalzellenschicht des Epithels führenden Verbindungssträngen; indes besteht hier kein unmittelbarer Zusammenhang, sondern die vom Tumor zur Oberfläche ziehenden epithelialen Gebilde stellen sich, so sehr sie in ihrem Bau den Zylinderzellen der untersten Epithelschichten gleichen, färberisch so weit verschieden von ihnen dar, daß sich deutlich erkennen läßt, wie der Zusammenhang nicht ein kontinuierlicher ist, sondern ein per contiguitatem vermittelter. Die von unten kommenden Zellstränge lehnen sich an die Basalzellenschicht an und wölben diese vor sich her; schließlich entsteht dann, wie Figur 3 beweisen soll, ein sekundärer unmittelbarer Zusammenhang, indem sich die von 2 Seiten einander entgegenwachsenden Zellen wechselseitig abschleifen und bei ihrer, wie wir sehen werden, gemeinsamen Abstammung vom äußeren Keimblatt und Oberflächenepithel einander bis zum Verwechseln ähnlich werden; aber auch dann noch erscheinen die Oberflächenzellen etwas größer, mehr in Reihen angeordnet, protoplasmareicher und weniger intensiv gefärbt als die dunkleren, mehr unregelmäßig durcheinander gewürfelten, kleineren, protoplasmaärmeren Zellen, die ihnen von unten her entgegengewachsen sind und hier zwischen der Basalschicht und den nachwachsenden Tumorzellen komprimiert erscheinen.

Der Papillarkörper, welcher sich zwischen diese verbreiterten Epithelzapfen vorschiebt, ist von Rundzellen-Infiltraten erfüllt, die den ganzen ihnen gebotenen Raum in Anspruch nehmen. Dabei sind die Kapillarschlingen erweitert und strotzend mit roten und massenhaft weißen Blutkörperchen erfüllt. Das breite Band der elastischen Faserzüge verschmälert sich rasch, sobald es den Tumor erreicht, um teilweise in die Geschwulstkapsel auszustrahlen, teilweise in feinen, weniger verändert erscheinenden subepithelialen Fäserchen über sie hinweg zu ziehen.

Der Tumor selbst ist von einer deutlichen Kapsel umscheidet, die sich aus mehreren zirkulär verlaufenden Lamellen ziemlich festen Bindegewebes und feiner elastischer, normal gefärbter Fasern zusammensetzen. Einige wenige gröbere Septen, die sich von der Kapsel aus

zwischen die Tumormassen vorschieben, geben der Geschwulst einen grob-lobulären Bau. Hie und da aber erscheint diese Kapsel gelockert oder gar hochgradig aufgefasert, an den Stellen eben, an welchen sich das fortschreitende destruktive Wachstum des Tumor geltend macht, an denen er die zunächst vom Körper als Schutzwall aufgeworfenen Mauern zu durchbrechen vermochte oder eben im Begriffe steht, einzelne Zellhaufen zum Angriffe vorzuschieben; einmal also dort, wo er sich durch die epithelialen Verbindungsstränge mit der Epidermis in Verbindung setzt, und dann überall da, wo es ihm gelungen ist, in das Gebiet der angrenzenden normalen Haut seine Fortsätze hereinzustrecken.

Das Grundgewebe des Tumor erscheint besonders bei seiner Darstellung nach van Gieson so durchaus verschieden von dem der Umgebung, daß man daraus an denjenigen Stellen, an welchen sich der Durchbruch der Geschwulstmassen vollzieht, mit absoluter Sicherheit erschließen kann, ob man sich noch im Tumorgebiet befindet oder es bereits verlassen hat. Es stellt sich abgesehen von den hie und da in Bindegewebsspalten verlaufenden Anhäufungen von Rundzellen als ein durchaus zellarmes, fast zelloses Bindegewebe dar, das nur noch eine geringe Faserzeichnung erkennen läßt und eine Schichtung nur insofern, als es die Geschwulstalveolen wie den ganzen Tumor in breiten konzentrischen Lagen umgibt. Bei van Gieson-Färbung nimmt es besonders in seiner Schichtung um die Tumorschläuche, in den breiten Fasern einen leuchtend dunkelroten Farbenton an, wie er dem hyalin degenerierten Bindegewebe eigen ist, an anderen Stellen findet man in den feineren Fasern alle Übergänge von diesem leuchtenden Rot zu dem mehr zartroten Farbenton, in welchem das Bindegewebe der Umgebung gefärbt erscheint. Außerordentlich wichtig verhält sich die Verteilung des elastischen Gewebes, das sich in dichteren Zügen nur innerhalb der Kapsel und der von dieser ausgehenden Septen, sowie an den Knotenpunkten stärkerer Bindegewebszüge findet Im übrigen ist die Tumorgrundsubstanz — besonders gegenüber dem sonstigen Reichtum der Wangenhaut an elastischem Gewebe — auffallend arm an elastischen Fasern. Wo es jedoch innerhalb der Geschwulst in spärlichen Resten erscheint, hält es sich mit Vorliebe an die das Tumorgewebe unmittelbar umscheidenden Bindegewebszüge. Besonders deutlich läßt sich das an denjenigen Zellschläuchen nachweisen, welche eben erst in die carcinomatöse Wucherung einbezogen erscheinen; es gilt mir dies als ein Beweis für die Abstammung des Tumor von den Schweißdrüsen, welche stets von feinsten elastischen Faserringen umrandet sind. Nerven und Gefäße besonders solche größeren Kalibers, enthält der Tumor nur in sehr geringer Anzahl, woraus auch — neben der deutlichen Abkapselung — die relative Gutartigkeit dieser Geschwulstbildung erhellt.

In dieses Grundgewebe sind die Tumormassen eingebettet, deren alveoläre Anordnung besser als viel Worte die Übersichtszeichnung I veranschaulicht. Sie stellen sich im Schnitt als kreisrunde oder ovale oder einem Kreissegment ähnliche Zellkomplexe dar, welche ein äußerst

vielgestaltiges und bizarres Bild annehmen können, indem sie allenthalben zusammenfließen, daß schließlich auf einzelnen Schnitten fast die ganze Tumormasse zusammenhängt.

Im einzelnen stellen sich diese Stränge auf dem Querschnitt als kompakte rundliche Zellmassen dar, auf dem Längsschnitte als völlig solide Schläuche, die sich durch seitliche Ausläufer mit einander verbinden. Nur an den Randpartien, an denen kein so fest geschichtetes Grundgewebe wie im Innern die freie Entwicklung der Tumormassen behindert, finden sich sekundäre Veränderungen, vor allem Cystenbildungen verschiedenen Umfanges.

Es entsteht dabei in der kompakten Zellmasse zentral oder exzentrisch durch Einschmelzung einiger Tumorzellen ein kleines Lumen, das sich allmählich vergrößert, dann vielleicht ein zweites und und drittes, — ich habe deren 20—30 in einer Alveole gezählt — die ebenfalls an Umfang zunehmen, schließlich konfluieren und eine mehr weniger deutliche Kleeblattform annehmen. Oder das eine wächst exzessiv, während die anderen ihren bescheidenen Umfang behalten, bis schließlich die Geschwulstmasse durch diesen sekundär entstandenen Hohlraum ersetzt ist und auf wenige oder gar nur eine Reihe aufs äußerste abgeplatteter Zellen beschränkt wird. Vielleicht ist auch ein Teil der Cysten derart entstanden zu denken, daß die Tumorzellen funktionelle sekretorische Eigenschaften behalten, durch deren Entfaltung es zur Bildung von Hohlräumen kommt, die sich durch das nachrückende Sekret vergrößern. Derartige Andeutungen spezifischer Zelleistungen und Anklänge an normale Verhältnisse sind ja bei langsam wachsenden Geschwülsten am ehesten zu erwarten.

In den Schnitten durch die Mitte des Tumors finden sich diese Cystenbildungen nur in geringerem Grade und nur in der Nähe der Kapsel; in einer Reihe peripherer Schnitte aber nimmt eine cystisch erweiterte Alveole, die bei ihrer bohnenförmigen Gestalt 2mal in jeder Höhe getroffen wird, mehr als die Hälfte des ganzen Tumorquerschnitts für sich in Anspruch.

Die von soliden Zellkomplexen ausgefüllten Alveolen des Geschwulstgewebes zeigen überall an der Grenze gegen die umscheidende Bindegewebskapsel eine einzellige Lage intensiv gefärbter rundlicher Kerne mit kaum nachweisbarem Protoplasmasaum, wie sie als äußere Zellschicht normaler Schweißdrüsengänge zu finden sind; bei Spaltbildungen im Präparat, die wohl auf die Einbettung zu beziehen sind, haften sie zumeist der innersten Schicht des die Alveolen umgrenzenden Bindegewebes, Endothelien ähnlich, an. Erst auf ihnen lagern die eigentlichen Geschwulstzellen, protoplasmareiche, rundliche oder vieleckige Gebilde mit einem großen bläschenförmigen Kern, der sich verschieden stark färbt und in dem sich zumeist ein deutliches Kerngerüst mit reichlich chromatischer Substanz an den Knotenpunkten und ein stark gefärbtes rundes Kernkörperchen nachweisen läßt.

An einzelnen Schläuchen des Tumors nun kann man deutlich die Entwicklung dieser kompakten, alveolär angeordneten Tumormassen aus einem einschichtigen zylindrischen Epithel nachweisen, das in seinem Typus durchaus dem der benachbarten, zum Teil in die Tumorkapsel einbezogenen normalen Schweißdrüsen entspricht. So sehen wir in Fig. 4 linkerseits in der Wand einer solchen cystisch erweiterten Alveole ein wandständiges, der äußeren Zellage aufliegendes, einschichtiges Epithel, das dann allmählich etwas höher und unregelmäßiger wird und schließlich in 2, 3 und mehr Lagen sich arkadenförmig auftürmt — ähnlich den Bildern bei Kystadenoma papilliferum des Eierstocks — bis auf diese Weise ein solider Tumorabschnitt entsteht, wie wir ihn rechts in derselben Zeichnung dargestellt sehen. Auch hier ist außen eine Reihe flacher quergetroffener Kerne und darüber die ursprüngliche Schicht des Drüsenepithels nachzuweisen, die sich zu unterst durch ihre etwas dunklere Färbung von den darüber liegenden Geschwulstzellen abhebt, die sie überwuchern, an die Wand drücken und schließlich bis zur Unkenntlichkeit abplatten.

Daß es sich hier tatsächlich um ursprüngliche Schweißdrüsenschläuche handelt, in die die Tumormassen sekundär eingewuchert sind, scheint mir neben dieser noch nachweisbaren Zellanordnung in 2 Reihen das hie und da noch deutliche konzentrische Vorkommen spärlicher elastischer Fasern um diese Alveolen zu beweisen, vielleicht auch das Vorhandensein zahlreicher rein adenomatöser oder cystadenomatöser Wucherungen absolut sicherer Schweißdrüsen, die neben der Kapsel des Tumors dicht an die Geschwulstmassen angrenzend anzutreffen sind, hauptsächlich aber das Vorkommen eigenartiger Schweißdrüsenmißbildungen etwas weiter entfernt von der Geschwulst, auf die ich noch später zurückkomme. Sie scheinen mir wohl im stande zu sein, diese Tumorbildung auf eine maligne Umwandlung solcher mißbildeter Anlagen von Schweißdrüsen oder deren Ausführungsgängen zurückzuführen. Schließlich wäre dafür auch die Lage des Tumor in den untern Cutisschichten zu verwerten.

Während die cystisch erweiterten Teile der Geschwulst mit einer homogenen durchscheinenden Masse angefüllt sind, die vielleicht dem bei teilweiser Funktionsfähigkeit der Drüsenzellen gebildeten Sekrete entspricht, lassen sich in der Mitte der größeren kompakten Zellhaufen Einschmelzungsprozesse nachweisen. Es finden sich neben nur noch schwach gefärbten Schatten von Tumorzellen solche, die in vollem Zerfall begriffen sind, und daneben zahlreiche Leukocyten, welche diese Zellfragmente in sich aufnehmen, also Vorgänge zentraler Erweichung, wie sie in jedem länger bestehenden oder mangelhaft ernährten Tumor zu beobachten sind. Daneben ist an einzelnen Stellen ein Zerfall kleiner Geschwulstteilchen mit nachfolgender Verkalkung mit Sicherheit nachzuweisen, wie sich auch im Grundgewebe des Tumor stellenweise eine Einlagerung feinster Kalkteilchen finden läßt, dort wo die hyaline Entartung des Bindegewebes besonders stark ausgesprochen ist.

Scheint mir die Ableitung des Tumor von den Schweißdrüsen hinreichend begründet, so wäre noch der Nachweis seiner Malignität zu führen. Sein zerstörender Charakter liegt nun nicht an und für sich in dem Hervorgehen solider Zellstränge aus einem ursprünglich einschichtigen Epithel begründet, denn derartige Vorgänge finden sich, wenn auch wohl nicht in solchem Umfange, bei rein entzündlichen Prozessen, die als solche oder als Begleiter andersartiger pathologischer Veränderungen hochgradige Wucherungen von Drüsenepithelien auszulösen im stande sind, worauf in letzter Zeit noch Borst, wie früher schon andere Forscher, besonders hingewiesen hat. Wohl aber glaube ich den destruktiven Charakter der Geschwulst damit erweisen zu können, daß sich, wie schon erwähnt, in der Randzone des Tumor gerade an denjenigen Stellen, an welchen es zu einer Auflockerung und Zerfaserung der Kapsel gekommen ist, vorgeschobene Gruppen von Geschwulstzellen vorfinden, die schrankenlos ins Nachbargewebe weiterwuchern und teilweise eine sekundäre Vereinigung der Geschwulst mit dem Oberflächenepithel herbeiführen, das sie schließlich gerade an der Kuppe der Geschwulst, wenigstens mikroskopisch sichtbar durchbrechen.

Einen absoluten Beweis aber liefert das Vorhandensein eines großen cystisch erweiterten Geschwulstknotens außerhalb der Kapsel, von dem sich im Verlaufe der Serie nachweisen läßt, daß er durch Tumorzellen entstanden ist, die erst im Verlaufe der epithelialen Verbindungszüge, in sie hineinwachsend, vom Tumor zur Epidermis gelangten; dann wanderten sie in einer seitlichen Anastomose der epithelialen Wucherung weiter, bis sie in einen wohl präformierten epithelialen Hohlraum, vielleicht einen Schweiß- oder Talgdrüsengang oder Haarfollikel gerieten, an dem entlang sie wieder ihren Weg in die Tiefe nahmen, um sich an seinem Ende, fern vom eigentlichen Tumor, festzusetzen, und hier gewissermaßen zu einer Metastase zu führen.

Auf den zur Darstellung des Fettgehaltes der Geschwulst mit Sudan gefärbten Schnitten lassen sich nur in einzelnen soliden Strängen des Tumor geringe Mengen von Fettkörnchen nachweisen, während die umgebenden normalen Talgdrüsen eine außerordentlich charakteristische Fettfärbung ergeben. Dies bietet neben der anatomischen Struktur vielleicht eine Möglichkeit, die Tumormassen von normalem Talgdrüsengewebe zu unterscheiden, das ja theoretisch ebenfalls den Mutterboden der kleinen Geschwulst abgegeben haben könnte.

Es erübrigt, mit wenigen Worten auf die bereits erwähnten, in der Nähe der Geschwulst gefundenen Schweißdrüsenanomalien einzugehen. Es handelt sich dabei um runde oder ovale oder mehr unregelmäßig-rundlich gestaltete Gebilde drüsigen Charakters, die in ihrer Struktur genau dem oben beschriebenen Aufbau der Schweißdrüsen aus 2 Zellreihen, einer wahrscheinlich muskulären äußeren und einer inneren

epithelialen, entsprechen. Auf dem Querschnitt gleichen sie leicht cystisch erweiterten Schweißdrüsen, von deren Wand kleine solide Sprossen abgehen; ihre Zellen entsprechen dem sezernierenden Epithel der Schweißdrüsen. Größere Cysten bilden eine Ausnahme. Auf dem Längsschnitt bilden sie solide Zellschläuche, die sich oft durch seitliche Sprossen von dem gleichen Bau mit einander in Verbindung setzen. Das Sekret, welches das Drüsenlumen birgt, erscheint als colloide Masse, wie sie auch in normalen Schweißdrüsenknäueln oder deren Ausführungsgang sich findet. Diese unter den mannigfachsten Namen beschriebenen mißbildeten Schweißdrüsenanlagen, die Winkler kürzlich als Naevi syringocyst-adenomatosi veröffentlicht und abgebildet hat, erscheinen hier als ein kleiner, im Stratum reticulare der Cutis zwischen zwei Haarpapillen liegender Knäuel, der an einer Stelle durch einen soliden Epithelzapfen mit der Oberhaut in Verbindung steht, ohne daß dieser einen sicheren Zusammenhang mit den Cysten aufweist.

Es handelt sich hier wohl sicher um eine mißbildete Schweißdrüsenanlage, und es erscheint nicht unwahrscheinlich, daß eine ähnliche Bildung foetalen oder postfoetalen Ursprungs den Mutterboden für das Carcinom abgegeben hat, das sich in unmittelbarer Nähe dieser Mißbildung findet.

So bietet also für unsern Fall die Cohnheim-Ribbertsche Theorie, so anfechtbar sie für die Deutung vieler gerade carcinomatöser Tumoren erscheinen mag, die einzige Moglichkeit einer ungezwungenen Erklärung, wie ja überhaupt die allgemeine Ansicht jetzt dahin geht, daß sämtliche von Schweißdrüsen ausgehenden Tumoren auf angeborene, vielleicht von vornherein mißbildete Anlagen zurückgeführt werden müssen. Auffallend bleibt allerdings bei der Häufigkeit derartiger Mißbildungen, die in großer Anzahl beschrieben worden sind und in einzelnen Fällen nach vielen Hunderten solch kleiner Geschwülstchen zählten, die so seltene Entstehung bösartiger Tumoren aus ihnen, trotz der hierfür denkbar günstigsten Bedingungen: auf Entwicklungsanomalien zurückzuführende Neubildungen an der so vielfachen Schädlichkeiten und Traumen ausgesetzten Haut. Und doch ist auch im höheren Alter niemals ein derart

entstandenes Carcinom beobachtet worden — wenn wir nicht etwa Dariers Fall hierher rechnen müssen — im auffallenden Gegensatz zur Genese derartiger Tumoren aus Naevusbildungen im engeren Sinne.

Wenn wir die wenigen Beobachtungen von vermeintlichen oder sicheren primären Schweißdrüsenkrebsen zusammenfassen so geht aus der Beschreibung dieser Fälle, wie schon Darier hervorgehoben hat, das eine mit Sicherheit hervor, daß die malignen Neubildungen, die von den Schweißdrüsen ihren Ursprung nehmen, schon anatomisch kaum einheitlich zu charakterisieren sind. Jeder bisher beschriebene Fall zeigt in seinem Bau oder seiner Verbreitungsweise oder im Zusammenhang mit der Hautoberfläche irgend welche Besonderheiten. Vor allem aber kommen dem Schweißdrüsenkrebs keinerlei klinische Eigentümlichkeiten zu, die es ermöglichen könnten, eine derartige Diagnose ohne histologische Untersuchung mit Sicherheit zu stellen. Auch in Bezug auf ihre Bösartigkeit gleichen diese Tumoren absolut den malignen gewöhnlichen Hautepitheliomen und sind deshalb in ebenso radikaler Weise therapeutisch zu bekämpfen. D. h. sie sind wohl, wie auch in unserem Falle, häufig lange Zeit gutartig, besitzen aber die Fähigkeit schrankenlosen destruierenden Wachstums. Darf ich zum Schlusse die Bedingungen, die ich für die Diagnose eines primären Schweißdrüsenkrebses stellen zu müssen glaube, zusammenfassen, so möchte ich sie folgendermaßen kurz präzisieren:

Bei der Annahme der Entstehung eines Hautkrebses von den Schweißdrüsen aus ist entweder ein sicherer Zusammenhang mit Schweißdrüsenschläuchen oder Ausführungsgängen nachzuweisen, oder mit drüsigen Bildungen, die sich morphologisch unzweifelhaft als normale oder mißbildete Schweißdrüsenanlagen erweisen. Dabei ist vor allem das Verhalten der elastischen Fasern zu prüfen, deren charakteristische Anordnung um die Tumormassen einen Anhalt dafür bietet, ob es sich um sicheres Schweißdrüsengewebe handelt oder nicht. Den zerstörenden Charakter der Geschwulst beweist die Bildung solider Zellmassen

und das Durchbrechen der Membrana limitans nicht an sich, sondern erst das Überschreiten der normalen Grenzen des Drüsengewebes.

Scharf davon zu trennen sind die Formen sekundärer Schweißdrüsencarcinose, bei denen anderswo entstandene Geschwulstzellen entweder in das Lumen eines Schweißdrüsenausführungsganges durchbrechen und hier zu soliden Strängen sich auswachsen oder nach Durchbrechen nur der äußeren Zellage zwischen dieser und dem Drüsenepithel weiter wuchern (Zieler) und, von diesem bedeckt, ein dem primären Schweißdrüsenkrebs außerordentlich ähnliches Bild hervorrufen können.

Literatur.

1. Borst. *a*) Über atypische Epithelwucherung und Krebs. *b*) Über die Möglichkeit einer ausgedehnten intraepidermoidalen Verbreitung des Hautkrebses. Verhandlungen der deutschen pathol. Gesellsch. 7. Tagung. 1904. p. 110 u. 118.

2. Darier. Contributions à l'étude de l'épithéliome des glandes sudoripares. Arch. de Méd. expérim. et d'Anatom. pathol. 1889. Vol. I. p. 115 und 267.

3. Deichstetter. Über einen Fall von primärem Schweißdrüsenkarzinom. I.-D. München 1902.

4. Klauber. Über Schweißdrüsentumoren. Bruns Beiträge. 1904. Bd. XLI. p. 311.

5. Malherbe. Des tumeurs du genre épitheliome. Arch. géner. de Méd. 1885. Vol. II. p. 522. Fall 4.

6. Petersen. Beiträge zur Kenntnis der Schweißdrüsenerkrankungen. Arch. f. Derm. u. Syph. 25. Jahrg. 1893. p. 441.

7. Pick. Über Hidradenoma und Adenoma hidradenoides. Virchows Arch. Bd. CLXXV. p. 312.

8. Török. Der Schweißdrüsenkrebs. In: Mračeks Handbuch der Hautkrankh. Bd. I. p. 484.

9. Unna. Histopathologie der Hautkrankheiten. Berlin. 1894. p. 699, 711, 808 u. ff.

10. Winkler. Beiträge zur Kenntnis der benignen Tumoren der Haut. Arch. f. Derm. u. Syph. Bd. LXVII. p. 3.

(Ausführliche Literaturangaben bei Darier, Klauber, Pick, Petersen, Török.)

Erklärung der Abbildungen auf Taf. XVI.

Fig. 1. Übersichtsbild durch die Mitte der Geschwulst: *a*) normales Epithel, *b*) im Bereich der Geschwulst gewuchertes Epithel, *c*) Mündung eines durch Tumormassen teilweise ausgefüllten und zerstörten Follikels, *d*) Infiltrate von Rundzellen im Papillarkörper, *e*) kolloid entartete elastische Fasern, *f*) Tumorkapsel, bei f_1 stark aufgelockert, *g*) Tumormassen, *h*) Schweißdrüsenknäuel, in den sekundär Krebsmassen hineingewuchert sind, in der Kapsel bezw. ihr anliegend, mit größtenteils erhaltenen elastischen Faserringen und teilweise normalen Drüsen, *i*) Geschwulstknoten außerhalb der Kapsel.

Fig. 2. *a*) Rand einer cystischen Geschwulstpartie, *b*) Tumorstrang, der, unten mit der Cyste im Zusammenhang, dem Epithel entgegenwächst, *c*) künstliche Spaltbildung in den Tumormassen, die in einen Follikel eingebrochen sind, *d*) sekundäre Vereinigung des Stranges mit dem Epithel, *e*) Rundzelleninfiltrate im Papillarkörper.

Fig. 3. Vereinigungsstelle zwischen Epithel und Tumorstrang, stärker vergrößert.

Fig. 4. Tumormasse, sekundär in Schweißdrüsen weiter wuchernd. *a*) Noch normale, leicht cystisch erweiterte Drüsenschläuche, *b*) von Tumorzellen erfüllte Schläuche mit beginnender Cystenbildung, *c*) Übergang des normal einschichtigen in mehrschichtiges Epithel, *d*) Hohlraum einer großen Cyste.

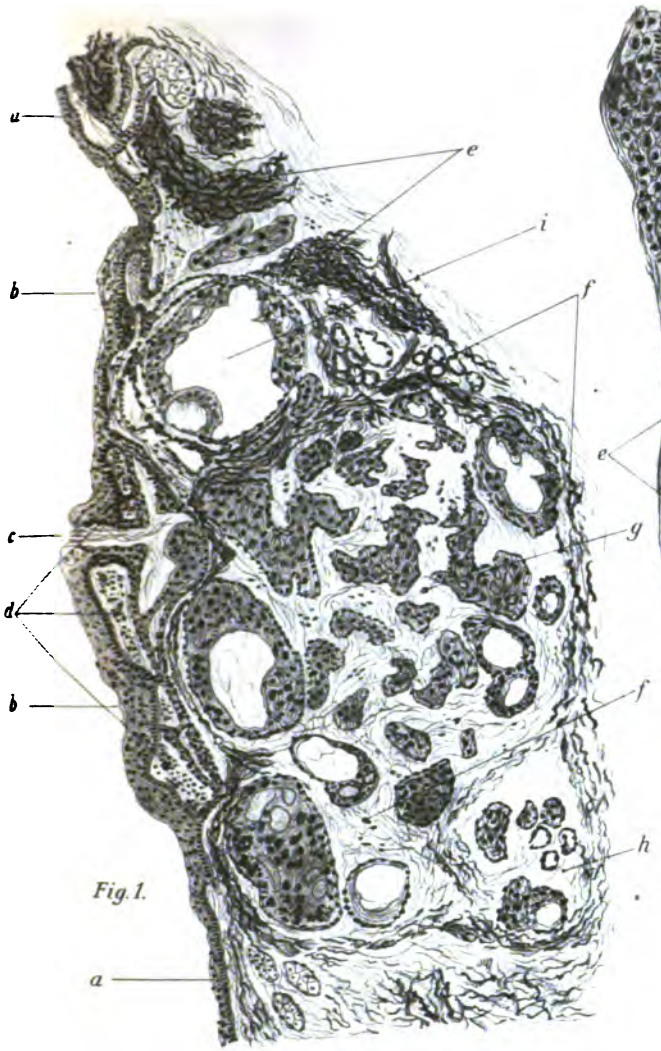

Fig. 1.

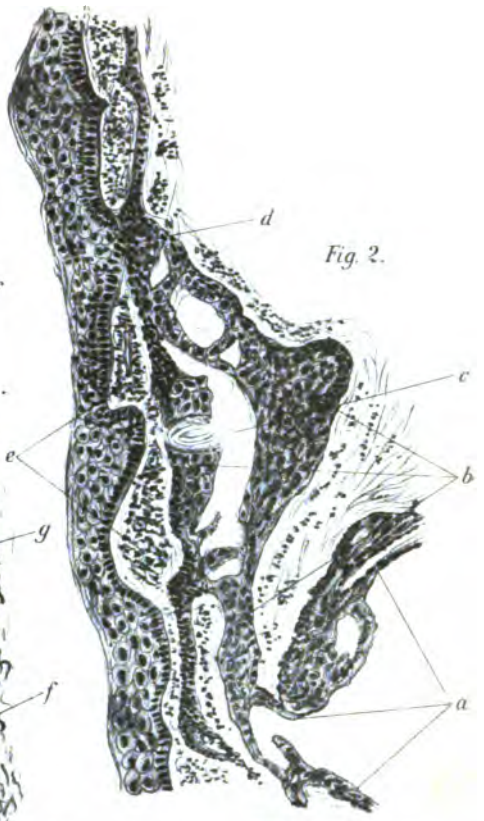

Fig. 2.

Fig. 3.

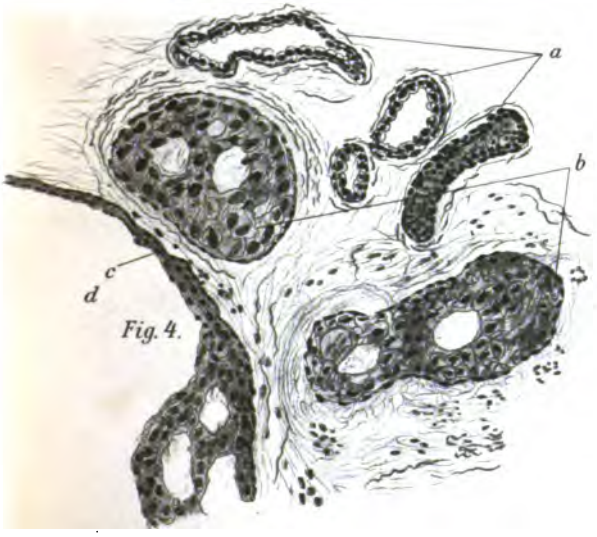

Fig. 4.

Über extragenitale Syphilisinfektion.

Von

Professor Dr. **Valentin Zarubin** in Odessa.

Während noch vor kurzem das Auftreten eines syphilitischen Schankers außerhalb der Genitalorgane als Kuriosum betrachtet wurde, ist das wissenschaftliche Interesse für diesen wichtigen Abschnitt der klinischen Syphilidologie gegenwärtig in hohem Maße gestiegen. Die Literatur der extragenitalen Syphilis ist kolossal. Abgesehen von den eingehenden Untersuchungen von Bulkley,[1]) Fournier,[2]) Krefting,[3]) Pospelow,[4]) Porai-Koschitz,[5]) Dolgopolow,[6]) Münchheimer,[7]) Bloch,[8])

[1]) Bulkley, L. Dunkan. Syphilis in the innocent (syphilis insontium). New-York, 1894.

[2]) Fournier, Alfred. Les chancres extra-génitaux. Paris. 1897.

[3]) Krefting, Rudolf. Über extragenitale Syphilisinfektion. Archiv für Dermatologie und Syphilis. Bd. XXVI. 1894.

[4]) Pospelow, A. J. Über extragenitale Syphilisinfektion unter den Arbeitern Moskaus. Anzeiger für soziale Hygiene, praktische und gerichtl. Medizin. Bd. III. 1889 (russisch) und Archiv für Dermatologie und Syphilis. Bd. XXI. 1889.

[5]) Porai-Koschitz, W. I. Topographie des syphilitischen Schankers. Charkow. 1890.

[6]) Dolgopolow, N. M. Zur Frage der Frequenz und der Lokalisation der primären syphilitischen Verhärtungen unter der Landbevölkerung. Russisches Journal für Haut- und venerische Krankheiten. Bd. III. Januar und Februar 1902.

[7]) Münchheimer, F. Über extragenitale Syphilisinfektion. Arch. f. Dermatologie und Syphilis. Bd. XL. 1897.

[8]) Bloch, Friedrich. Über extragenitale Syphilisinfektion. Arch. f. Dermatologie und Syphilis. Bd. XXIX. 1897.

Berliner,[1]) Joseph,[2]) Haslund,[3]) Neumann,[4]) Lenz,[5]) Jványi,[6]) Rosenquist,[7]) Herzenstein,[8]) Schbankow[9]) u. a., sind in den letzten Jahren die interessanten Dissertationen von Kohn,[10]) Protzek,[11]) Stiebel,[12]) Eysel,[13]) Ebner,[14]) Doctoroff,[15]) Speranski,[16]) Friedmann,[17])

[1]) Berliner. Seltene Lokalisation der Initialsklerose mit Bemerkungen über die Verbreitung der Syphilis auf extragenitalem Wege. Monatshefte f. prakt. Dermatologie. Bd. XX. 1895.

[2]) Joseph, Max. Über extragenitale Syphilisinfektion. Beiträge zur Dermatologie und Syphilis. 1896.

[3]) Haslund, Alex. Hospitalstidende. 4. Rosske. Bd. VII. Nr. 3. Kopenhagen. 1899.

[4]) Neumann, Isidor. Der extragenitale syphilitische Primärwechsel in seiner klinischen und volkshygienischen Bedeutung. Wien. klin. Wochenschr. 1902. Nr. 39.

Derselbe. Über ungewöhnlichen Sitz des Primäraffektes an der Haut und Schleimhaut. Wien. med. Presse. 1902. Nr. 9.

[5]) Lenz, Wilhelm. Syphilis insontium. Wien. klin. Rundschau. 1906. Nr. 39—44.

[6]) Iványi, Ernst. 138 neuere Fälle von extragenitaler Syphilisinfektion (aus Abteilung von Prof. S. Róna). Pester med.-chir. Presse. 1902. Nr. 18.

[7]) Rosenquist, A. J. Zur Statistik der extragenitalen syphilitischen Infektion. Bibliothek des Arztes. Nr. 6. 1898. (Russisch.)

[8]) Herzenstein, G. M. Syphilis in Rußland. Bd I. St. Petersburg. 1885.

[9]) Schbankow, D. N. Materialien über die Verbreitung der Syphilis und der venerischen Krankheiten im Gouvernement Smolensk. 1896.

[10]) Kohn, Julius. Beiträge zur Kasuistik der extragenitalen Sklerosen. Inaugural-Dissertation. Straßburg. 1891.

[11]) v. Protzek, Ernst. Über extragenitale Primäraffekte und ihre Diagnose. Inaug.-Diss. Breslau. 1891.

[12]) Stiebel, Gustav. Über extragenitale Primäraffekte, ihre Häufigkeit, Lokalisation, Ätiologie und Prognose nebst Beiträge zur Kasuistik derselben. Inaug.-Diss. Würzburg. 1895.

[13]) Eysel, Willy. Extragenitale Syphilisinfektion bei Glasbläsern. Inaug.-Diss. Göttingen. 1896.

[14]) Ebner, Adolf. Über luetischen Primäraffekt an den oberen Luftwegen. Inaug.-Diss Leipzig. 1897.

[15]) Doctoroff, Chr. Étude sur le chancre syphilitique des amygdales. Thèse de Nancy. 1899/1900. Nr. 38.

[16]) Speranski, N. S. Zur Statistik der Syphilis unter der Landbevölkerung des Gouvernements Moskau. Inaug.-Dissert. Moskau. 1901.

[17]) Friedmann, Curt. Beiträge zur Kasuistik und Statistik der extragenitalen syphilitischen Primäraffekte. Inaug.-Diss. Heidelberg. 1902.

Witte,[1]) Büttgen,[2]) Moses,[3]) Bauer[4]) u. a., die unter der ehrwürdigen Leitung der Professoren v. Düring, Neisser, Pick, Wolff, des Privat-Dozenten Gerber, Dr. Herxheimer, Joseph u. a. verfaßt worden sind, erschienen.

Meinerseits erachte ich es für angebracht, eine Übersicht persönlichen klinischen Erfahrungen an 47 Fällen von extragenitaler Syphilisinfektion zu veröffentlichen, die das Resultat meiner mühsamen langjährigen Beobachtungen sind, und von denen 27 Fälle aus meiner Privat-Praxis herrühren und 20 Fälle dem Krankenhaus-Material entnommen sind. Einige dieser Fälle bieten zweifelloses Interesse dar. Um den Umfang des Aufsatzes nicht übermäßig zu vergrößern, will ich von einer ausführlichen Beschreibung aller Fälle, die mehr oder minder homogen sind, Abstand nehmen.

Tonsillen.

1. Dezember 1900. Privat-Sprechstunde zu Charkow. Knabe, 9 Jahre alt, Sohn eines kleinen Landwirtes, eines deutschen Kolonisten. Sclerosis initialis tonsillae dextrae. Geschwür mit ziemlich gerade abgeschnittenen Rändern und schmutzigem, diphtherieähnlichem Boden; sitzt auf erhabener Basis; tief, kraterförmig (variété diphthéroide)[5]); rechte Tonsille stark vergrößert, derb. Lues condylomatosa cutanea maculopapulosa lenticularis recens. Impetigo capillitii. Angina erythematosa syphilitica. Scleradenitis universalis praecipue sub- et retromaxillaris dextr. Ansteckung durch die Wärterin (Küsse?). Gut gebaut und gut genährt. 36 Einreibungen von Ung. hydrarg. cum resorbino parat. ($33^1/_3$%ig) bei jedesmaligem Verbrauch von 1·5. Sämtliche sichtbaren Syphiliserscheinungen, mit Ausnahme der Vergrößerung der Submaxillardrüsen, sind rasch verschwunden.

2. Dezember 1900. Privat-Sprechstunde zu Charkow. Mädchen, 6 Jahre alt; Schwester des vorstehenden Patienten. Sclerosis initialis tonsillae sinistr. Gräuliches, schmutzig aussehendes, hartes Geschwür, welches fast die ganze Oberfläche der Tonsille und die anliegende Oberfläche des hinteren Gaumensegels einnimmt [sog. gemischte Lokalisation nach Brousse[6])]. Lues condylomatosa cutanea papulosa lenticu-

---

[1]) Witte, Otto. Über extragenitale Primäraffekte. Inaug.-Diss. Berlin. 1903.

[2]) Büttgen, Mathias. Über extragenitale und perigenitale Primäraffekte. Ihre Häufigkeit, Lokalisation, Ätiologie und Prognose. Inaug.-Diss. Leipzig. 1904.

[3]) Moses, Felix. Zur Kasuistik der extragenitalen Syphilisinfektion. Inaug.-Diss. Leipzig. 1904.

[4]) Bauer-Martin. Über Digitalsklerosen. Inaug.-D. Würzburg. 1905.

[5]) Fournier, A. Op. cit. p. 150.

[6]) Brousse. Semaine médic. (2. Congrès franç. de méd. interne. Bordeaux, Août 1895). Nr. 42, 1895.

laris recens. Scleradenitis universalis praecipue sub- et retromaxillaris sinistr. Dieselbe Quelle und derselbe Infektionsmodus wie im vorstehenden Falle. Gut gebaut und gut genährt. 30 Einreibungen mit demselben Präparat wie im vorstehenden Falle bei jedesmaligem Verbrauch von 1·0. Sämtliche sichtbaren Syphiliserscheinungen, mit Ausnahme der Vergrößerung der Submaxillardrüsen, sind rasch verschwunden.

3. Januar 1903. Priv.-Sprechstunde zu Charkow. Zur Diagnose von Prof. J. A. Anfimow zugesandt. Knabe, 8 Jahre alt, Sohn eines Kleinkaufmanns. Sclerosis initialis tonsillae sinistr. Lues condylomatosa cutanea maculosa recens. Scleradenitis universalis praecipue sub- et retromaxillaris sinistr. Von der Mutter, die initiäre Syphiliserscheinungen auf der Unterlippe hatte (Küsse?). cf. Nr. 20. Anämisches Kind, von mangelhaftem Ernährungszustand.

4. Januar 1903. Priv.-Sprechstunde zu Charkow. Knabe, 7 Jahre alt, Bruder des vorstehenden. Sclerosis initialis tonsillae sinistr. Lues condylomatosa cutanea maculo-papulosa lentikularis recens. Impetigo capillitii. Scleradenitis universalis praecipue sub- et retromaxillaris sinistr. Dieselbe Quelle und derselbe Infektionsmodus wie im vorstehenden Falle. Anämisches Kind, mangelhafter Ernährungszustand.

5. März 1904. Wurde zur Diagnose aus Nikolaiew von Dr. Mandelstamm mitgebracht. Knabe, 6 Jahre alt, Sohn sehr wohlhabender Eltern (Rentier). Sclerosis initialis tonsillae dextr. Lues condylomatosa cutanea maculosa recens. Scleradenitis universalis praecipue sub- et retromaxillaris dextr. Vom Bruder, der Offizier ist und den Knaben häufig küßte, trotzdem er frische Syphilis seit weniger als 1 Jahr hatte und sich fast nicht behandeln ließ, angesteckt (?). Schwach gebauter und mangelhaft genährter Knabe. Ich sah ihn $1^1/_2$ Jahre nach Beginn der Erkrankung; außer stark entwickelter Anämie waren sichtbare Syphiliserscheinungen nicht vorhanden. Nach den Angaben des Hausarztes soll ungefähr $^1/_2$ Jahr nach der Erkrankung ein Rezidiv in Form von stark ausgesprochener Angina papulosa und Plaques muqueuses der Lippen eingetreten sein. Ich sah den Kranken im September 1906. Syphiliserscheinungen nicht vorhanden. Anämie und allgemeine Abmagerung noch stärker ausgesprochen. Der Patient hat 4 Einreibungskuren von Ung. hydrargyri cum resorbino parat. ($33^1/_3$%), bei jedesmaligem Verbrauch von 1·5 Salbe, durchgemacht.

6. Januar 1905. Privat-Sprechstunde zu Charkow. Frau eines vereideten Rechtsanwaltes, 26 Jahre alt. Sclerosis initialis tonsillae sinistr. Die linke Tonsille ist sehr stark vergrößert, stülpt den anliegenden Teil des vorderen Gaumensegels vor, erscheint bei Betastung sehr bedeutend verhärtet, von fast knorpeliger Konsistenz. Die ganze Oberfläche der Tonsille nimmt ein großes, kraterförmiges, tiefes Geschwür ein, dessen Boden mit reichlichem grauweißen Detritus bedeckt ist (variété diphthéroide) Schluckakt erschwert und mit Schmerzen im Halse (links) verknüpft. Der Schmerz tritt auch spontan auf und ist seit den vom Laryngologen, der das Tonsillengeschwür als Diphtherie gedeutet hat, vorgenommenen Ätzungen besonders heftig geworden. Derartige diagnostische Irrtümer sind in der Literatur mehrfach vertreten [Porai-Koschitz,[1]) Maurice Raynaud[2]) u. a.]. Lues condylomatosa cutanea papulosa lenticularis recens. Frisches, nicht besonders reichliches, großpapulöses Syphilid am Rumpfe und an den oberen Extremitäten. Impetigo capillitii. Stark ausgesprochene, rosenkranzförmige, linksseitige Adenitis submaxillaris; desgleichen Scleradenitis universalis; Lymphdrüsen in sehr geringem Grade vergrößert. Wurde von ihrem Manne, mit dem sie

[1]) Porai-Koschitz. Op. cit. p. 10.
[2]) Leloir. Leçons sur la syphilis. Paris, 1886.

zusammen lebte, angesteckt (Küsse?). Prächtig gebaut und gut genährt. Bis Oktober 1906 machte die Patientin 3 Einspritzungskuren mit Hydrargyrum salicylicum (je 10 bis 12 Injektionen bei jedesmaligem Verbrauch von 0·1 Injektionsflüssigkeit) durch und bekam außerdem 20 Einreibungen von Ung. hydr. saponat. bei jedesmaligem Verbrauch von 4·0 Salbe. Die Patientin überstand die Einreibungen sehr schlecht und zwar wegen aufgetretener starker Dermatitis in der Regio axillaris und in der Regio inguinalis mit nachfolgendem Auftreten von Furunkulosis. Sie ließ sich überhaupt ungern behandeln. Während der ganzen Erkrankungszeit hatte sich nur ein Rezidiv, und zwar im Juli 1905, in Form einer außerordentlich stark ausgesprochenen Angina papulosa, Plaques linguae und eines mäßigen psoriasisähnlichen Syphilids der Handteller eingestellt. Zur selben Zeit stellte sich hartnäckige Cephalalgie ein, die unter dem Einflusse von Rubid. jod. rasch zurückging. Von Interesse ist die Tatsache, daß die Patientin, welche mit ihrem Manne fast unmittelbar seit der Erkrankung desselben an Syphilis in sexuellem Verkehr stand, nicht durch die Genitalorgane, sondern nach 4 Monaten auf extragenitalem Wege, und zwar durch den Rachen, infiziert wurde. Bei dem Manne bestand Syphilis in leichter Form.

7. Dezember 1903. Privat-Sprechstunde zu Charkow. Mädchen, 9 Jahre alt, Tochter eines kleinen Beamten. Sclerosis initialis tonsillae dextr. Lues condylomatosa cutanea maculosa recens. Angina erythematosa syphilitica. Scleradenitis universalis praecipue sub- et retromaxillaris dextr. Wurde vom Stubenmädchen angesteckt (Küsse?). Anämisches, sehr schwach gebautes und mangelhaft genährtes Kind. Behandlung: Einreibungen und Jodkalium.

8. Dezember 1903. Privat-Sprechstunde zu Charkow. Knabe, 7 Jahre alt, Bruder der vorstehenden Patientin. Sclerosis initialis tonsillae sinistr. Lues condylomatosa cutanea maculosa recens. Scleradenitis universalis praecipue sub- et retromaxillaris sinistr. Dieselbe Quelle und derselbe Infektionsmodus wie im vorstehenden Falle. Sehr anämisches, schwach gebautes und mangelhaft genährtes Kind. Behandlung: Einreibungen und Jodkalium.

9. Dezember 1903. Privat-Sprechstunde zu Charkow. Knabe, 5 Jahre alt, Bruder des vorstehenden Patienten. Sclerosis initialis tonsillae sinistr. Lues condylomatosa cutanea maculosa recens. Impetigo capillitii. Scleradenitis universalis praecipue sub- et retromaxillaris, nuchalis et cervicalis sinistr. Dieselbe Quelle und derselbe Infektionsmodus wie im vorstehenden Falle. Anämisches, schwach gebautes und mangelhaft genährtes Kind. Einreibungen. Jodkalium.

10. Dezember 1905. Privat-Sprechstunde zu Charkow. Knabe, 5 Jahre alt, Sohn eines Offiziers. Sclerosis initialis tonsillae dextr. Lues condylomatosa cutanea papulosa lenticularis recens. Sehr reiches Exanthem am ganzen Rumpfe, sowie an den oberen und unteren Extremitäten. Scleradenitis universalis praecipue sub- et retromaxillaris dextr. Gewaltige Schwellung sämtlicher Drüsen; die rechten Submaxillardrüsen sind kolossal vergrößert, schmerzfrei. Wurde vom Stubenmädchen angesteckt (Küsse?). Mangelhaft genährtes, sehr blutarmes Kind. Das primäre Exanthem ließ sich durch die Inunktionsbehandlung schwer beeinflussen, während die geschwollenen Submaxillardrüsen rasch resorbiert wurden.

11. September 1901. Ambulatorium des städt. Alexander-Krankenhauses zu Charkow. Knabe, 9 Jahre alt, Sohn eines Pförtners, lebt im Kinderasyl. Sclerosis initialis tonsillae sinistr. Schwellung der linken Tonsille und des hinteren Gaumensegels; das Geschwür ist mit schmutzigem Detritus bedeckt und fühlt sich sehr hart an. Lues condylomatosa cutanea maculosa recens. Angina erythematosa syphilitica. Scleradenitis universalis praecipue sub- et retromaxillaris et nuchalis sinistr.

Vollständig unbekannt. Anämischer Knabe mit ziemlich gutem Körperbau. Die primäre Manifestation der Krankheit, sowie die nachfolgenden 2 Rezidive in Form von Plaques angul. oris et Angina papulosa zeigten sich der spezifischen Inunktionsbehandlung gegenüber ziemlich hartnäckig.

12. Oktober 1901. Ambulatorium des städt. Alexander-Krankenhauses zu Charkow. Bauer, 23 Jahre alt, Arbeiter, ledig. Sclerosis initialis tonsillae dextr. Lues condylomatosa cutanea papulosa lenticularis. Impetigo capillitii. Scleradenitis universalis praecipue sub- et retromaxillaris dextra. Vollständig unbekannt. Gut genährt, vorzüglich gebaut.

18. März 1902. Ambulatorium des städt. Alexander-Krankenhauses zu Charkow. Mädchen, 6 Jahre alt, Bauernkind. Sclerosis initialis tonsillae dextr. Lues condylomatosa cutanea maculosa recens. Impetigo capillitii. Scleradenitis universalis praecipue sub- et retromaxillaris dextra. Vollständig unbekannt. Anämisches, schwach gebautes und mangelhaft genährtes Kind.

14. März 1902. Ambulatorium des städt. Alexander-Krankenhauses zu Charkow. Mädchen, 3 Jahre alt, Schwester des vorstehenden Kindes. Sclerosis initialis tonsillae dextrae. Lues condylomatosa cutanea maculosa recens. Scleradenitis universalis praecipue sub- et retromaxillaris dextra. Vollständig unbekannt. Sehr anämisches, schwach gebautes, mangelhaft genährtes Kind.

15. April 1899. Ambulatorium der Charkower mediz. Gesellschaft. Frau eines Schneiders, 26 Jahre alt. Sclerosis initialis tonsillae sinistr. et arc. palat. s. post. Auf der linken Tonsille und auf den anliegenden Teilen des hinteren Gaumensegels befindet sich ein gewaltiges, die gesamte Oberfläche der Tonsille einnehmendes Geschwür, welches ungefähr die Größe eines silbernen 50 Pfennigstückes hat. Das Geschwür fühlt sich sehr hart an; der Geschwürsboden ist mit sehr reichlichem, schmutzigem diphtherieähnlichem Detritus bedeckt; die Geschwürsränder gehen allmählich in den Geschwürsboden über. Das Geschwür entspricht voll und ganz dem von Fournier[1]) dargestellten syphilitischen Schanker der Tonsille (variété diphthéroide). Die Patientin leidet starke Schmerzen beim Schlucken; eine zeitlang konnte sie überhaupt keine Nahrung zu sich nehmen. Diese Dysphagie, welche namentlich Garel[2]) bei Schankern der Tonsillen als Symptom hervorhebt und welche in diesem Falle in stärkstem Grade ausgesprochen war, wurde auch in meinen übrigen Fällen von initialer Manifestation der Syphilis der Tonsillen beobachtet. Lues condylomatosa cutanea maculosa recens. Auf dem ganzen Körper, sowie auch auf dem Gesicht trat unter Erscheinungen von allgemeiner Schwäche und erhöhter Temperatur ein außerordentlich dichtes Exanthem auf. Auf den großen und kleinen Schamlippen, sowie um den After herum befinden sich nässende Papeln. Scleradenitis universalis praecipue sub- et retromaxillaris sinistr. Die linken Submaxillardrüsen sind, 3 an der Zahl, kolossal vergrößert, bei Druck schmerzhaft, sehr hart und entstellen in hohem Maße die linke Halsgegend. Leistendrüsen sind sehr wenig vergrößert. Wohnt in ärmlichen Verhältnissen. Wurde vom Dienstmädchen angesteckt, welches auf den Lippen einen Ausschlag hatte (gemeinsames Geschirr?). Der Mann der Patientin bietet Syphiliserscheinungen nicht dar. Die Patientin ist gut genährt und ziemlich gut gebaut. Im 5. Monat schwanger. Durch energische spezifische Inunktionskur wurde bewirkt, daß die Patientin am normalen Ende der Schwangerschaft einen

---

[1]) Fournier. Op. cit. Pag. 150.

[2]) Beutter. Chancre syphilitique de l'amygdale. Société médicale des hôpitaux de Lyon. Séance du 12 déc. 1902. Lyon médical. 1902. XCIX. Pag. 380; Bellissen. Méd. orient. 1903. Nr. 1.

Knaben mit Syphiliserscheinungen gebar. Rezidive waren bei der Patientin häufig und zwar stets in Form von Angina papulosa, welche auf spezifische Behandlung bald zurückging.

16. August 1901. Ambulatorium des städt. Alexander-Krankenhauses zu Charkow. Tochter der vorstehenden Patientin, 8 Jahre alt. Sclerosis initialis tonsillae dextr. Lues condylomatosa cutanea maculosa recens. Plaques linguae. Nässende Papeln der Schamlippen- und Aftergegend. Scleradenitis universalis praecipue sub- et retromaxillaris dextr. Leistendrüsen kaum vergrößert. Von der Mutter angesteckt (Küsse?). Gut genährt, ziemlich gut gebaut, Hymen intakt.

17. Februar 1901. Ambulatorium der Charkower mediz. Gesellschaft. Bäuerin, 20 Jahre alt, Stubenmädchen, Jungfrau (Virgo intacta). Sclerosis initialis tonsillae dextr. Außerordentl. stark sklerosiertes Geschwür. Lues condylomatosa cutanea papulosa lenticularis recens. Auf den Geschlechtsorganen sind syphilitische Erscheinungen nicht wahrzunehmen. Scleradenitis universalis praecipue cervicalis dextr. von kolossalen Dimensionen. Leistendrüsen nicht besonders stark verändert. Diente als Kindermädchen in einer Familie, deren Kind stets an Ausschlag litt und auf den Lippen Affekte hatte (Küsse?). Gut gebaut und gut genährt.

Mundlippen.

18. August 1899. Privat-Sprechstunde zu Charkow. Wurde mir zur Stellung der Diagnose von Prof. J. K. Zarubin zugesandt. Frau eines wohlhabenden Kaufmannes, 25 Jahre alt. Sclerosis initialis labii inferioris oris. Sowohl in diesem Falle, wie auch in fast allen übrigen Fällen von syphilitischem Lippenschanker lag die Form mi-cutané, mi-muqueux vor[1]). Lues condylomatosa cutanea papulosa miliaris recens. Auf den Geschlechtsteilen nässende Papeln. Scleradenitis universalis praecipue submaxillaris dextr. 2 sehr umfangreiche, schmerzhafte Submaxillardrüsen rechts mit leicht geröteter Haut. Diese Physiognomie des Bubo submaxillaris ist wahrscheinlich durch sekundäre Infektion mit Mikroorganismen der Mundhöhle[2]) bedingt. Schwach vergrößerte Submentaldrüse, kaum fühlbar. Sowohl in diesem, wie auch in den nachfolgenden Fällen von syphilitischem Schanker der Unterlippe war die Vergrößerung der Submaxillardrüsen stärker, diejenige der Submentaldrüsen schwächer ausgesprochen, worauf schon Zelenew[3]) aufmerksam gemacht hat. Im Eisenbahnzuge beim Küssen eines fremden Kindes angesteckt (?). Sehr anämische, mittelmäßig gebaute und schlecht genährte Frau.

19. Januar 1903. Privat-Sprechstunde zu Charkow. Knabe, 7 Jahre alt, Sohn eines Handlungsgehilfen. Sclerosis initialis labii inferioris oris. Lues condylomatosa cutanea maculosa recens. Angina erythematosa syphilitica. Scleradenitis universalis praecipue submaxillaris sinistra. Kam in die Sprechstunde mit seinem 17 Jahre alten Bruder, der Überreste von Sklerose am Penis und Plaques oris aufwies (Küsse?). Gut genährtes und ziemlich gut gebautes Kind.

20. Oktober 1902. Privat-Sprechstunde zu Charkow. Frau eines kleinen Kaufmannes, 37 Jahre alt. Sclerosis initialis labii inferioris oris. Lues condylomatosa cutanea papulosa lenticularis recens.

---

[1]) Augagneur, V. und Carle, M. Précis des maladies vénériennes. Paris 1906. pag. 347.

[2]) Berdal Henri. Traité pratique de la syphilis. Paris 1902. p. 47. L. Derville. Quelques cas des chancres syphilitiques extra-génitaux. Journal des sciences médicales de Lille, 28 septembre 1901.

[3]) Zelenew, J. F. Konsultationen im Militär-Hospital zu Kiew. Januar 1894. Wratsch, 1894. Nr. 11, p. 336.

Impetigo capillitii. Scleradenitis universalis praecipue submaxillaris et nuchalis dextra. Vollständig unbekannt. Anämische, schwach gebaute und mangelhaft genährte Frau. 2 Söhne der Patientin hatten initiale Syphiliserscheinungen auf den Tonsillen. cf. Nr. 3 und 4.

21. März 1905. Privat-Sprechstunde zu Odessa. Wohlhabender Kaufmann, 35 Jahre alt, verheiratet. Sclerosis initialis labii superioris oris. Überreste von deutlich ausgesprochener Sklerose von der Größe einer Erbse, an der rechten Seite, in der Nähe des Mundwinkels. Lues condylomatosa cutanea maculosa recens. Impetigo capillitii. Scleradenitis universalis praecipue submaxillaris et colli superficialis. Küsse (?). Mageres, anämisches Individuum. Wegen der geringen Größe der Sklerose nahm der Arzt (Syphilidologe) Syphilis nicht an und erst der weitere Verlauf bestätigte das Vorhandensein einer extragenitalen Syphilisinfektion.

22. November 1906. Privat-Sprechstunde zu Odessa. Hebamme, 36 Jahre alt, verheiratet. Sclerosis initialis labii inferioris oris. An der unteren Lippe befindet sich an der linken Seite ein ca. einmarkstück großes, tiefes Geschwür mit sehr harten und vorstehenden Rändern, welches innerhalb einiger Monate vollständig verheilte. Lues condylomatosa cutanea maculosa recens. Am Rumpf stellte sich unter Fieber bis 40 Grad und hochgradigem Kräfteverfall und nervöser Erregung ein Ausschlag ein. Scleradenitis universalis praecipue submaxillaris bilateralis. An der rechten und noch mehr an der linken Seite befindet sich eine kolossale Schwellung der Submaxillardrüsen, welche sich akut entwickelt hatte, eine hochgradige Entstellung des Kopfes bewirkte und selbst die Seitenbewegungen des Kopfes behinderte. Leistendrüsen kaum vergrößert. Wurde von einer syphilitischen Gebärenden angesteckt: das Fruchtwasser spritzte in das Gesicht der Hebamme, welche auf den Lippen Sprünge mit Borken hatte, die sie mit den Nägeln häufig abkratzte (?). Anämische, stark abgemagerte Frau. Sämtliche Syphiliserscheinungen gingen auf spezifische Inunktionsbehandlung leicht zurück.

23. Oktober 1901. Ambulatorium der Kongregation der Barmherzigen Schwestern des Roten Kreuzes zu Charkow. Knabe, 5 Jahre alt, Sohn eines bäuerlichen Arbeiters. Sclerosis initialis labii superioris oris. Lues condylomatosa cutanea maculosa recens. Angina erythematosa syphilitica. Scleradenitis universalis praecipue submaxillaris et colli superficialis bilateralis. Vollständig unbekannt. Mageres, anämisches, ziemlich gut gebautes Kind.

24. September 1902. Ambulatorium der Kongregation der Barmh. Schwestern des Roten Kreuzes zu Charkow. Knabe, 3 Jahre alt, Bruder des vorstehenden Patienten. Sclerosis initialis labii inferioris oris. Lues condylomatosa cutanea papulosa lenticularis recens. Scleradenitis universalis praecipue submaxillaris et submentalis sinistr. Vollständig unbekannt. Gut genährtes, regelmäßig gebautes Kind.

25. Oktober 1901. Ambulatorium der Kongregation der Barmherzigen Schwestern des Roten Kreuzes zu Charkow. Bauer, 25 Jahre alt, Hausreiniger, ledig. Sclerosis initialis angul. oris sinistr. in Form eines oberflächlichen Geschwürs, welches sich vom Niveau der benachbarten Schleimhaut scharf abhebt, von einer Kruste bedeckt, dunkelrot, bei Betastung sehr hart und etwas schmerzhaft ist. Lues condylomatosa cutanea maculosa recens. Beginnende nässende Papeln in der Aftergegend. Scleradenitis universalis praecipue submaxillaris sinistr., zwei an der Zahl, von denen die eine die Größe eines Taubeneis erreicht. Leistendrüsen sind stark vergrößert. Gemeinsames Rauchen einer Zigarette (?). Gut genährtes, regelmäßig gebautes Individuum.

26. Februar 1899. Ambulatorium der Charkower mediz. Gesellschaft. Bauer, 46 Jahre alt, Arbeiter, verheiratet. Sclerosis initialis labii

inferioris oris links von der Mittellinie. Lues condylomatosa cutanea papulosa lenticularis recens. Impetigo capillitii. Scleradenitis universalis praecipue submaxillaris sinistr. Leistendrüsen kaum vergrößert. Vollständig unbekannt. Gut gebautes, aber mangelhaft genährtes Individuum. Starker Potator.

27. Oktober 1901. Ambulatorium des städt. Alexander-Krankenhauses zu Charkow. Bauer, 28 Jahre alt, Hausreiniger. Sclerosis initialis labii superioris oris in der Nähe des rechten Mundwinkels. Lues condylomatosa cutanea maculosa recens. Impetigo capillitii. Angina erythematosa syphilitica. Scleradenitis universalis praecipue submaxillaris dextr. Letztere sind außerordentlich stark vergrößert, sehr hart, schmerzfrei und mit normaler Haut bedeckt. Benutzung gemeinsamen Geschirrs (?). Vorzüglich gebauter und gut genährter Mann.

28. März 1899. Ambulatorium der Charkower mediz. Gesellschaft. Bauer, 48 Jahre alt, Arbeiter. Sclerosis initialis angul. oris dextr. Lues condylomatosa cutanea papulosa lenticularis recens. Impetigo capillitii. Scleradenitis universalis praecipue submaxillaris dextr. Vollständig unbekannt. Mangelhaft genährtes, ziemlich gut gebautes Individuum. Starker Potator.

Finger.

29. Januar 1903. Kam zu mir nach Charkow, um die Krankheit diagnostizieren zu lassen. Spezialarzt für Chirurgie, 30 Jahre alt, verheiratet. Sclerosis initialis digiti tertii manus sinist. Rundes Geschwür von der Größe eines 50 Pfennigstückes. Ränder und Boden hart; bedeutende zentrale Vertiefung; speckig glänzend, mäßig schmerzhaft. Lues condylomatosa cutanea maculosa recens. Reichliches, dichtes Exanthem am Rumpf und an den oberen Extremitäten. Angina papulosa. Auf den Genitalorganen sichtbare Syphiliserscheinungen nicht vorhanden. Scleradenitis universalis praecipue cubitalis sinistr. Linke Ellbogendrüse stark sklerosiert, taubeneigroß, nicht schmerzhaft. Linke Subaxillarbubonen schwach ausgesprochen. Leistendrüsen kaum bemerkbar vergrößert. Wurde bei der Ausführung einer Operation in der syphilidologischen Abteilung des Krankenhauses angesteckt, wo der Kollege häufig die Circumzision und Diszision ausführen mußte. Gut genährter und ziemlich gut gebauter Mann. Ich sah den kranken Kollegen im Februar 1906. Während dieser Zeit machte er 4 spezifische Kuren durch, und zwar im ganzen 26 Injektionen von Hydrarg. salicyl. (bei jedesmaligem Verbrauch von 0·1 Injektionsflüssigkeit), und 68 Einreibungen von je 5·0 Ung. Hydrarg. ciner. Jodalkalien hat der Patient überhaupt nicht gebraucht. Vor einigen Monaten wurde dem kranken Kollegen ein gesunder Knabe ohne sichtbare Syphiliserscheinungen geboren. Die Frau scheint sich nicht infiziert zu haben. Rezidive waren bei dem Patienten während der ganzen Zeit nicht aufgetreten. Er fühlt sich in jeder Beziehung vollständig wohl.

30. November 1903. Privat-Sprechstunde zu Charkow. Spezialarzt für Gynäkologie, 34 Jahre alt, verheiratet. Sclerosis initialis digiti secundi manus dextr. auf der lateralen Oberfläche der Nagelphalange. Lues condylomatosa cutanea papulosa lenticularis recens. Auf den Genitalorganen sind sichtbare Syphiliserscheinungen nicht vorhanden. Scleradenitis universalis praecipue cubitalis dextr. Rechte Ellbogendrüse stark sklerosiert, schmerzfrei, taubeneigroß. Rechte Subaxillardrüsen unbedeutend vergrößert. Leistendrüsen kaum vergrößert. Der kranke Kollege hat sich bei der Ausführung des Curettements des Uterus bei einer intelligenten, syphilitischen Patientin in der Privatpraxis an der Dührssenschen Dose am Finger verletzt. Auf den Geschlechtsorganen

der Operierten waren sichtbare Syphiliserscheinungen nicht vorhanden. Fast unmittelbar nach der Verletzung hat der Kollege den Finger mit konzentrierter Sublimatlösung sorgfältig desinfiziert und mit Jodtinktur bestrichen. Ziemlich gut genährter und gut gebauter Mann. Das primäre Geschwür wurde längere Zeit als Panaritium gedeutet. Bei Beginn der primären Eruption bekam der Patient 15 Injektionen von je 0·1 Hydr. salicyl.

31. Mai 1904. Privat-Sprechstunde zu Charkow. Student der phys.-mathematischen Fakultät der Charkower Univertität, 23 Jahre alt, ledig. Sclerosis initialis digiti primi manus sinistr. auf der lateralen Oberfläche der Nagelphalange, sklerosierte Schwellung von runder Form mit Erweichung im Zentrum, schmerzlos. Lues condylomatosa cutanea maculosa recens. Auf den Geschlechtsorganen sind sichtbare Syphiliserscheinungen nicht vorhanden. Scleradenitis universalis praecipue axillaris sinistr. Linke Ellbogendrüsen sind wenig, Leistendrüsen kaum vergrößert. Vollständig unbekannt. Schwach gebauter, mangelhaft genährter Mann.

32. Januar 1906. Privat-Sprechstunde zu Odessa. Hebamme, 31 Jahre alt, verheiratet. Sclerosis initialis digiti secundi manus sinistr. auf der Dorsaloberfläche der Nagelphalange. Tiefes, sklerosiertes Geschwür mit üppig gewucherten Rändern [ulcus fungosum nach Taylor][1]) welches $1^1/_2$ Monate lang nicht verheilte. Lues condylomatosa cutanea maculosa recens. Im weiteren Verlauf stellte sich ein: Leucoderma coll. Periostitis Tibiae dextr. und leichtes psoriasisähnliches Syphilid der Handteller und der Fußsohlen. Scleradenitis universalis praecipue cubitalis sinistr. Linke Axillardrüsen vergrößert. Leistendrüsen kaum bemerkbar vergrößert. Professionelle Infektion bei der Geburt (?). Gut gebaute, stark anämische Frau. Der Ehemann der Patientin hat sich von ihr angesteckt (Ulcus durum sulc. retro-glandular. penis), wobei die Syphilis bei dem erschöpften Neurastheniker einen schlechten Verlauf nahm; einige Monate nach Beginn der Erkrankung entwickelte sich bei dem Patienten trotz energischer spezifischer Behandlung unter heftigen Kopfschmerzen Neuritis optica oculi sinistr. (nach der Diagnose von Prof. Golowin).

33. Februar 1906. Privatsprechst. zu Odessa. Zur Stellung der Diagnose von Dr. Fürstenberg mitgebracht. Bankbeamter, 39 Jahre alt, ledig. Sclerosis initialis digiti secundi manus sinistr. Lues condylomatosa cutanea maculosa (roseola elevata) recens, stellenweise größere Papeln am Rumpfe. Scleradenitis universalis praecipue cubitalis sinistr. Linke Ellbogendrüse stark sklerosiert, taubeneigroß. Linke Axillardrüsen wenig vergrößert, Leistendrüsen kaum vergrößert. Auf den Geschlechtsorganen sichtbare Syphiliserscheinungen nicht vorhanden. Der Patient hat sich in den Finger mit einer Stecknadel gestochen, die sich im Kontor in einem besonderen Gefäße befand, welches Stecknadeln zur Ansteckung von Schriftstücken, Formularen etc. enthielt. Die Angestellten des Bankhauses hatten die Gewohnheit, diese Stecknadeln in den Mund zu nehmen, und sie dann nach dem Gebrauch zurück in dasselbe Gefäß zu werfen. Wahrscheinlich befanden sich unter den Angestellten Syphilitiker mit infektiösen Krankheitserscheinungen in der Mundhöhle. Das Ulcus zeigte sich $1^1/_2$ Monate nach der erlittenen Verletzung und täuschte Panaritium vor. Der Patient, der vor einigen Jahren Lichen ruber planus hatte, glaubte auch von dem bei ihm aufgetretenen syphilitischen Ausschlag, trotzdem dieser nicht juckte, er sei derselben Natur. Ziemlich gut gebauter und genährter Mann.

---

[1]) Taylor, R. W. Medical Record. 17 January 1891.

34. Januar 1901. Privat-Sprechstunde zu Charkow. Kleinkaufmann, 58 Jahre alt, verheiratet. Sclerosis initialis digiti primi manus sinistr. auf der Dorsaloberfläche der Nagelphalange; schmerzhaftes Geschwür. Lues condylomatosa cutanea maculosa recens. Impetigo capillitii. Scleradenitis universalis praecipue cubitalis et axillaris sinistr. Leistendrüsen wenig vergrößert. Vollständig unbekannt. Ziemlich gut genährt und regelmäßig gebaut. Das Ulcus wurde von hervorragenden Chirurgen zu Charkow und Kiew als Panaritium gedeutet.

35. Februar 1901. Ambulatorium der Charkower mediz. Gesellschaft. Portier, 29 Jahre alt, ledig. Sclerosis initialis digiti secundi manus sinistr. auf der lateralen Oberfläche der Nagelphalange; sehr schmerzhaftes Geschwür. Lues condylomatosa cutanea maculosa recens. Impetigo capillitii. Angina erythematosa syphilitica. Scleradenitis universalis praecipue cubitalis et axillaris sinistr. Leistendrüsen kaum vergrößert. Vollständig unbekannt. Mangelhaft genährt und ziemlich gut gebaut. Das Geschwür wurde von einem Chirurgen als Panaritium gedeutet.

36. September 1902. Ambulatorium der Kongregation der Barmh. Schwestern des Roten Kreuzes zu Charkow. Bauer, 21 Jahre alt, ledig, Arbeiter. Sclerosis initialis digiti primi manus dextr. auf der lateralen Oberfläche der Nagelphalange. Lues condylomatosa cutanea papulosa lenticularis recens. Impetigo capillitii. Scleradenitis universalis praecipue cubitalis dextr.; rechte Axillar- und Leistendrüsen wenig vergrößert. Vollständig unbekannt. Sehr schwach gebaut, mangelhaft genährt. Ein Chirurg hat das Ulcus als Panaritium gedeutet.

Abdomen.

37. April 1899. Privatsprechst. zu Charkow. Wurde zur Stellung der Diagnose von Dr. Fabrikant zugesandt. Uhrmacher, 23 Jahre alt, ledig. Sclerosis initialis abdominis; der perigenitale syphilitische Schanker befindet sich in der Regio abdominalis 3 *cm* oberhalb der oberen Grenze des behaarten Teiles des Mons Veneris, 2 *cm* rechts von der Linea alba. In Heilung begriffenes, ca. einmarkstückgroßes, fungös erhabenes, regelmäßig rundes, dunkelrotes Geschwür, welches auf harter Basis sitzt, nicht besonders tief und schmerzfrei ist. Lues condylomatosa cutanea maculosa recens. Bald gesellten sich Laryngitis erythematosa syphilitica hinzu. Scleradenitis universalis praecipue inguinalis bilateralis. Beim Coitus infiziert (?). Mageres, schwach gebautes Individuum.

38. Januar 1904. Privat-Sprechstunde zu Charkow. Wohlhabender Kaufmann, 32 Jahre alt, ledig. Sclerosis initialis abdominis; der perigenitale syphilitische Schanker befindet sich auf der Abdominalhaut 4 *cm* links von der Mittellinie, einige Querfingerbreiten oberhalb des Mons Veneris. Das Ulcus ist talergroß, stark infiltriert, ziemlich oberflächlich und schmerzlos. Lues condylomatosa cutanea maculosa recens. Impetigo capillitii. Scleradenitis universalis praecipue inguinalis bilateralis. Linke Leistendrüsen kolossal vergrößert. Der Patient hat sich die Infektion beim mit einer Prostituierten ausgeführten Coitus zugezogen (?). Gut gebauter und ziemlich gut genährter Mann.

39. September 1904. Privat-Sprechstunde zu Odessa. Subalternbeamter, 33 Jahre alt, ledig. Sclerosis initialis abdominis; der perigenitale syphilitische Schanker befindet sich auf der Abdominalhaut in der Mittellinie, einige Querfingerbreiten oberhalb des Mons Veneris. Lues condylomatosa cutanea maculo-papulosa lenticularis recens. Impetigo capillitii. Scleradenitis universalis praecipue inguinalis

bilateralis. Beim Coitus infiziert (?). Gut gebauter, mangelhaft genährter Mann.

40. September 1901. St. Alexander-Krankenhaus zu Charkow.[1]) Bauer, 24 Jahre alt, Arbeiter, ledig. Sclerosis initialis abdominis; 2 perigenitale syphilitische Schanker befinden sich in der Regio abdominalis, 2 *cm* oberhalb der oberen Grenze des behaarten Teiles des Mons Veneris, etwas links von der Linea alba. 2 fungös erhabene Geschwüre (Ulcera elevata) von kolossaler Größe (das eine ist talergroß, das andere etwas kleiner), von ziemlich regelmäßiger runder Form und dunkelroter Farbe; der Geschwürsboden eitert wenig, hat ein schimmerndes Aussehen; die Geschwüre sitzen auf breiter Basis und sind wenig schmerzhaft. Lues condylomatosa cutanea papulo-pustulosa recens. Impetigo capillitii. Angina erythematosa syphilitica. Papulae coronae glandis penis. Scleradenitis universalis praecipue inguinalis bilateralis. Stark ausgesprochene multiple, schmerzhafte Schwellung der Leistendrüsen. Der Patient stellt nicht in Abrede, daß er sich während des Coitus unten befand, wie es in der Beobachtung von Porai-Koschitz[2]) der Fall gewesen ist. Gut gebautes und ziemlich gut genährtes Individuum.

41. Januar 1902. St. Alexander-Krankenhaus[3]) zu Charkow. Bauer, 27 Jahre alt, Arbeiter, ledig. Sclerosis initialis abdominis; der perigenitale Schanker sitzt auf der Abdominalhaut etwas oberhalb des behaarten Teiles des Mons Veneris; ca. ein zweimarkstückgroßes Geschwür von knorpeliger Konsistenz, dessen Ränder allmählich in die Gewebe der Umgebung übergehen; unbedeutende Sekretion. Lues condylomatosa cutanea maculosa recens. Impetigo capillitii. Angina erythematosa syphilitica. Scleradenitis universalis praecipue inguinalis bilateralis. Infektion beim Coitus (?). Ziemlich gut gebaut und mangelhaft genährt.

Mamma.

42. August 1906. Privat-Sprechstunde zu Odessa. Frau eines Kleinkaufmannes, 30 Jahre alt. Sclerosis initialis mammae dextr. von innen von der Brustwarze. Um die linke Brustwarze herum befindet sich eine pigmentierte Narbe von der Größe eines 1 Pfennigstücks. Bei der Palpation fühlt man ein sehr bedeutendes Infiltrat von der Größe einer kleinen Haselnuß. Lues condylomatosa cutanea maculosa recens. Beim Rezidiv größere Roseola am ganzen Körper, Plaques Angul. Oris, Angina papulosa. Geschlechtsorgane nicht affiziert. Scleradenitis universalis praecipue axillaris dextra. An der Linea axillaris dextra befindet sich in Höhe der 4. Rippe eine bis Haselnußgröße vergrößerte, stark sklerosierte, schmerzlose Drüse. Die Patientin reichte die Brust einem fremden Kinde, über dessen Gesundheitszustand nichts bekannt ist (?). Stark abgemagerte, anämische, mangelhaft genährte Frau.

43. September 1905. Privat-Sprechstunde zu Odessa. Amme, 25 Jahre alt, unverheiratet. Sclerosis initialis mammae sinistr. außen von der Brustwarze. In Heilung begriffener syphilitischer Schanker, von fast knorpeliger Konsistenz, von der Größe einer kleinen Haselnuß, bei Druck empfindlich. Lues condylomatosa cutanea recens. Auf den Ge-

---

[1]) cf. Protokolle der Charkower dermatologischen und venerologischen Gesellschaft. Sitzung vom 25. September 1901. Russisches Journal für Haut- und venerische Krankheiten. Bd. VII, 1904, p. 94.

[2]) Porai-Koschitz. Op. cit p. 130.

[3]) cf. Protokolle der Charkower dermatologischen und venerologischen Gesellschaft. Sitzung vom 29. Jan. 1902. Russisches Journal für Haut- und venerische Krankheiten. Bd. VII, 1904, p. 247.

schlechtsorganen sichtbare Syphiliserscheinungen nicht vorhanden. Scleradenitis universalis praecipue axillaris sinistr. In der Höhe der 5. Rippe befindet sich an der Linea axillaris dextra eine vergrößerte, stark sklerosierte, schmerzlose Drüse. Leistendrüsen kaum fühlbar. Nährte ein hereditär syphilitisches Kind in einer intelligenten Familie. Ziemlich stark abgemagertes, gut gebautes Individuum.

44. Oktober 1901. Ambulatorium der Kongregation der Barmherzigen Schwestern des Roten Kreuzes zu Charkow. Amme, 27 Jahre alt, verheiratet. Sclerosis initialis mammae sinistr. von innen von der Brustwarze in der Furche, welche die Warze von dem Warzenhof trennt.[1]) Lues condylomatosa cutanea maculosa recens. Einige „Prodromal-Papeln" auf den Labia minora. Scleradenitis universalis praecipue axillaris sinistr. An der linken Axillarlinie fühlt man in Höhe der 4—6. Rippe 3 vergrößerte, sehr derbe, rosenkranzförmig angeordnete Drüsen; von denen diejenige, die der Sclerose am nächsten liegt, auch die größte ist. Nährte ein fremdes Kind. Stark abgemagertes, schwach gebautes Individuum.

Behaarter Kopfteil.[2])

45. April 1899. Privat-Sprechstunde zu Charkow. Frau eines Militärarztes, 30 Jahre alt. Sclerosis initialis auf der Haut des behaarten Kopfteiles in der Gegend des rechten Os parietale; erhabenes Geschwür von ziemlich regelmäßiger runder Form und von ca. 2 *cm* im Durchmesser. Der Geschwürsboden eitert wenig. Die Geschwürsränder gehen nach und nach in den Geschwürsboden über. Das Geschwür sitzt auf einer harten Basis und ist wenig schmerzhaft. Lues condylomatosa cutanea papulosa lenticularis recens. Außerordentlich reichlicher Ausschlag am ganzen Körper, wie auch am Gesicht. Impetigo capillitii. Am vorderen Rande des rechten M. trapezius[3]) befinden sich einige vergrößerte Drüsen von knorpeliger Konsistenz. Leistendrüsen kaum bemerkbar vergrößert. Benutzung eines gemeinsamen Kammes (?). Der Mann der Patientin hatte kurz vor der Infektion einen reichlichen, nicht juckenden Ausschlag am ganzen Körper. Außerordentlich abgemagerte, anämische, schwach gebaute Frau.

Nasenflügel.

46. September 1901. Ambulatorium des städtischen Alexander-Krankenhauses zu Charkow. Bauer, 24 Jahre alt, Arbeiter, ledig. Sclerosis initialis nasi; auf der Haut des rechten Nasenflügels befindet sich oberhalb des Randes desselben ein von einer Verhärtung umgebenes nicht besonders tiefes, mit geringem Detritus bedecktes, schmerzloses Geschwür. Lues condylomatosa cutanea maculosa recens. Impetigo capillitii. Angina erythematosa syphilitica. Scleradenitis universalis praecipue submaxillaris dextr. Eine der rechten Submaxillardrüsen im Winkel des rechten Kiefers ist stark vergrößert, walnußgroß hart, schmerzlos. Mäßig

---

[1]) cf. Bouveyron. Sur le siège exact du chancre dit „du mamelon". Société des sciences médicales de Lyon. Séance du 21. Mai 1902. Lyon médical. 1902, XCIX, pag. 90—91.

[2]) Seltene Lokalisation. cf. Rille. Demonstration von 2 Fällen von extragenitalen syphilitischen Primäraffekten (aus der Klinik von Prof. Neumann) Off. Protokoll der Sitzung der k. k. Gesellschaft d. Ärzte vom 26. Feber 1897. Wien. klin. Wochenschrift 1897, Nr. 9, p. 221.

[3]) cf. Boeck, C. Norsk. Magaz. for Lägevidensk. Februar 1896.

vergrößert ist auch eine Drüse, welche vor dem rechten Tragus liegt. Hatte vor dem Auftreten des Geschwürs Acne v., die er mit den Nägeln abkratzte (?). Von blühender Gesundheit und prächtigem Körperbau.

Penis.

47. März 1902. Ambulatorium der Kongregation der Barmherzigen Schwestern der Roten Kreuzes zu Charkow. Sohn eines Schneiders, einige Monate alt. Sclerosis initialis praeputii. Am Rest des Präputiums befindet sich am Frenulum ein syphilitischer Schanker von fast knorpeliger Kosistenz in Form eines ziemlich tiefen Geschwürs, mit geringer Sekretion, von regelmäßig runder Form. Lues condylomatosa cutanea maculo-papulosa lenticularis recens. In der Mundhöhle sind Syphiliserscheinungen nicht vorhanden. Scleradenitis universalis praecipue inguinalis bilateralis. Sehr stark ausgesprochene Vergrößerung der Leistendrüsen. Die Infektion hat bei der rituellen Circumzision stattgefunden, die nicht von einem Arzte, sondern von einem „Spezialisten" für die rituelle Circumzision ausgeführt wurde, wobei der „Operateur" die Wundfläche „aussaugte". Stark abgemagertes, sehr unruhiges Kind; Schlaf mangelhaft. Die Behandlung bestand im Gebrauch von Quecksilber-Pflaster, welches abwechselnd auf Brust und Rücken appliziert wurde.

In die vorstehenden Fälle sind nur durchwegs zuverlässige Fälle von extragenitaler Syphilisinfektion angegeben; sämtliche „mutmaßlichen" Fälle von extragenitaler Infektion ohne mehr oder minder klare „Eingangspforte" der Infektion sind fortgelassen. Die Beobachtungen sind an Kranken aus meiner Privat-Praxis sowohl, wie auch aus der klinischen Praxis angestellt worden, wobei mein Material nach der Anzahl der Syphilitiker sich folgendermaßen einteilen läßt:

		Ulcus durum:	Lues II und III:	
Privat-Praxis		179	966	—1145
Alexander-Krankenhaus . .	zu Charkow	647	2920	—3567
Med. Gesellschaft		34	409	—443
Kongregation d. Barmherz. Schwestern d. Rot. Kr. .		9	141	—150
zusammen		869	4436	—5305
Privat-Praxis		179	966	—1145
Krankenhaus		690	3470	—4160.

Das Verhältnis der extragenitalen Syphilisfälle zur Syphilis überhaupt, bei einer Frequenz von 47 Fällen von extragenitaler Infektion auf 5305 Fälle von gewöhnlicher Syphilis, macht einen Prozentsatz von 0·88 aus.

Das Verhältnis der extragenitalen syphilitischen Schanker zu den genitalen, bei einer Frequenz von 47 extragenitalen

Ulcera dura auf 869 genitale, macht einen Prozentsatz von 5·40 aus.

Das Verhältnis der extragenitalen Syphilisfälle zur Syphilis überhaupt in der Privat-Praxis bei einer Frequenz von 27 Fällen von extragenitaler Infektion auf 1145 Fälle von gewöhnlicher Syphilis macht einen Prozentsatz von 2·35 aus.

Das Verhältnis der extragenitalen syphilitischen Schanker zu den genitalen Schankern beträgt in der Privat-Praxis bei einer Frequenz von 27 Fällen von extragenitalem Ulcus durum auf 179 Fälle von genitalem Ulcus durum macht einen Prozentsatz von 15·08 aus.

Das Verhältnis der extragenitalen Fälle von Syphilis zur Syphilis überhaupt in den Krankenhäusern beträgt bei einer Frequenz von 20 extragenitalen Infektionen auf 4160 Syphilitiker überhaupt 0·47%.

Das Verhältnis der extragenitalen syphilitischen Schanker zu den genitalen Schankern in den Krankenhäusern beträgt bei einer Frequenz von 20 extragenitalen Ulcera dura auf 690 genitale Ulcera dura = 2·89%.

Im Anbetracht des Umstandes, daß die Beobachtungen innerhalb eines längeren Zeitraumes mit großen Unterbrechungen angestellt und die Krankengeschichten nicht ausführlich genug aufgenommen wurden, bin ich nicht in der Lage, die Dauer der Beobachtung, die Einteilung der Kranken nach Geschlecht und Behandlung genau anzugeben.

Bei der Verwertung des Materials wurden nur Fälle von erworbener Syphilis berücksichtigt, hereditäre Syphilisformen wurden dagegen ausgeschlossen.

Protzek[1]) hat 7062 Fälle von Syphilis aus der dermatologischen Klinik von Prof. Neisser zu Breslau (3090 Männer und 3972 Frauen) einer genauen Forschung unterzogen und extragenitale Infektion bei 93 Patienten, nämlich bei 46 Männern und 47 Frauen konstatiert. Das prozentuale Verhältnis der extragenitalen Infektion beträgt für das Gesamtmaterial 1·32, für Männer 1·49, für Frauen 1·18.

Stiebel[2]) hat auf 2214 Fälle von akquirierter Syphilis (aus der Poliklinik von Dr. Max Joseph zu Berlin) 1819 Männer und 350 Frauen, Initialerscheinungen (genitale, perigenitale und extragenitale) 898 und zwar 830 bei Männern und 68 bei Frauen registriert. Auf diese Zahl

[1]) Protzek. Op. cit. p. 8.

[2]) Stiebel. Op. cit. p. 11 und 12.

entfallen 50 extragenitale Sklerosen, von denen 31 Männer und 19 Frauen betreffen. Das prozentuale Verhältnis sämtlicher Initialerscheinungen zu sämtlichen Syphilisfällen beträgt 40·79, für Männer allein 45·11%, für Frauen allein 18·13%; das prozentuale Verhältnis der extragenitalen Initialerscheinungen zu den Syphilisfällen überhaupt beträgt 2·26, zu denjenigen bei Männern allein 1·68%, zu denjenigen bei Frauen allein 5·07%; bei Verwertung der akquirierten Lues allein beträgt der Prozentsatz für Männer und Frauen zusammen 2·30%, für Männer allein 1·70%, für Frauen allein 5·43%.

Friedmann[1]) hat auf 3236 Syphilisfälle (aus der Abteilung von Dr. Herxheimer im Städtischen Krankenhause zu Frankfurt a. M.) 213 Initialerscheinungen, darunter 29 extragenitale, und zwar 14 bei Männern und 15 bei Frauen registriert, was 15% extragenitale Sklerosen ausmacht.

Witte[2]) hat auf 1126 Syphilisfälle aus der med. Klinik des Prof. Quincke zu Kiel 717 Männer und 409 Frauen, darunter 30 extragenitale Sklerosen (10 bei Männern und 20 bei Frauen) registriert, was 2·66% (1·4% für Männer und 4·9% für Frauen) extragenitale Sklerosen ausmacht.

Büttgen[3]) hat auf 7606 Fälle von erworbener Syphilis (aus der Poliklinik von Dr. Max Joseph zu Berlin) 6634 Männer und 972 Frauen, darunter 3197 primäre Sklerosen, und zwar 3084 bei Männern und 113 bei Frauen registriert. Auf diese Zahl entfallen 119 extragenitale Sklerosen (von denen 94 Männer und 113 Frauen betreffen), was einen Prozentsatz von 1·41 für Männer, 2·57 für Frauen bzw. 1·56 für Männer und Frauen zusammen ausmacht. Das Verhältnis der Anzahl der extragenitalen Sklerosen zu der Zahl der Sklerosen überhaupt gestaltet sich folgendermaßen: für Männer 3·04%, für Frauen 22·12%, für Männer und Frauen zusammen 3·72% extragenitale Sklerosen.

Bloch, F.[4]) hat 1575 Fälle von akquirierter Syphilis (aus der dermatologischen Klinik von Prof. Pick zu Prag), darunter 1256 Männer und 316 Frauen registriert. Die Zahl der extragenitalen Sklerosen beträgt 65 (32 bei Männern und 33 bei Frauen), d. h. 4·1%. Die 32 extragenitalen Sklerosen bei Männern entfallen somit auf 1256 Fälle von akquirierter Syphilis bei Männern überhaupt, was einen Prozentsatz von 2·5 ausmacht, während die 33 Fälle von extragenitaler Sklerose bei Frauen auf 319 Fälle von akquirierter Lues bei Frauen überhaupt entfallen, was einen Prozentsatz von 10·3 ergibt.

Fournier[5]) berechnet die Zahl der extragenitalen Infektionen mit 6—7%, gibt aber zu, daß die Berechnung mit 8—9% mehr zutrifft;

[1]) Friedmann. Op. cit. p. 29 und 30.
[2]) Witte. Op. cit. p. 17.
[3]) Büttgen. Op. cit. p. 7 und 11.
[4]) Bloch, F. Op. cit. p. 98.
[5]) Fournier. Op. cit. p. 5, 6 und 8.

Münchheimer[1]) mit 6—7%, Bulkley[2]) mit 6% für Männer bzw. 12% für Frauen.

Krefting[3]) hat 15·6% extragenitale Syphilisinfektionen (4·3% für Männer und 12·8% für Frauen) konstatiert.

Pospelow[4]) hat 0·67% extragenitale Sklerosen bei Männern und 2·9% bei Frauen beobachtet.

Zabolotski[5]) hat 4·26% extragenitale Sklerosen bei Männern und 8·42% bei Frauen konstatiert.

Pawlow, P.[6]) hat 7·27% extragenitale Sklerosen bei Männern und 0·8% bei Frauen beobachtet.

Elcina[7]) (weiblicher Arzt) hat 4·7% extragenitale Sklerosen bei Frauen festgestellt.

Nach dem Geschlecht lassen sich meine Fälle von extragenitaler Sklerose folgendermaßen einteilen:

männliches Geschlecht		31	
weibliches Geschlecht		16	
Männer		19	
Frauen		11	
Kinder:	Knaben	12	= 17
	Mädchen	5	
Privat-Praxis:			
männliches Geschlecht		17	
weibliches Geschlecht		10	
Männer		9	
Frauen		8	
Kinder:	Knaben	8	= 10
	Mädchen	2	
Krankenhaus-Material:			
männliches Geschlecht		14	
weibliches Geschlecht		6	
Männer		10	
Frauen		3	
Kinder:	Knaben	4	= 7
	Mädchen	3	

Nach der Lokalisation der Eingangspforte des syphilitischen Kontagiums lassen sich meine 47 Fälle von extragenitaler Syphilisinfektion folgendermaßen einteilen:

---

[1]) Münchheimer, Op. cit. p. 216.

[2]) Bulkley. Op. cit.

[3]) Krefting. Op. cit. p. 167.

[4]) Pospelow. Archiv für Dermatologie und Syphilis. 1889. p. 59.

[5]) Zabolotski, A. N. Protokolle der Moskauer venerologischen und dermatologischen Gesellschaft. Bd. III. 1893—1894.

[6]) Pawlow, P. A. Medicinskoe Obozrenie. 1890. Nr. 1.

[7]) Elcina, Z. J. Wratsch. 1896. Nr. 42—45.

1. Behaarter Kopfteil: 1 Fall bei einer Frau;

2. Mundlippen: 11 Fälle, von denen 8 das männliche Geschlecht (5 Männer und 3 Knaben) und 3 Frauen betrafen. Die Oberlippe war dreimal, die Unterlippe sechmal (die Unterlippe wird gewöhnlich häufiger affiziert, wie dies auch in den Lehrbüchern[1]) angegeben wird), der Mundwinkel zweimal affiziert;

3. Tonsillen: 17 Fälle, von denen 9 das männliche Geschlecht (1 Mann und 8 Knaben) und 8 das weibliche Geschlecht (3 Frauen und 5 Mädchen) betreffen;

4. Nasenflügel: 1 Fall bei einem Manne;

5. Brustwarzen: 3 Fälle bei Frauen;

6. Finger: 8 Fälle, von denen 7 Männer betreffen und 1 Fall eine Frau betrifft;

7. Abdomen: 5 Fälle bei Männern;

8. Penis: 1 Fall bei einem Neugeborenen.

Bei der Betrachtung dieser Tabelle ergibt sich die gewöhnlich zur Beobachtung gelangende Tatsache, daß die Infektion per Os die häufigste Form der extragenitalen Syphilisinfektion ist.[2]) Nach diesem Infektionsmodus kommt die Infektion durch die Finger an die Reihe, während an den übrigen Teilen des menschlichen Körpers extragenitale Sklerosen seltener angetroffen werden. Meine Fälle bestätigen gleichfalls die Ansicht von Tschistjakow[3]) und Pospelow,[4]) die mehrfach angefochten wurde und die die früheren feststehenden Tatsachen erschütterte, daß der syphilitische Schanker des Rachens, bezüglich der Frequenz der Lokalisation des syphilitischen Schankers bei extragenitaler Infektion, ebenso häufig angetroffen wird, wie der Schanker der Lippen, der in topographischer Beziehung die erste Stellung einnimmt (nach meiner Statistik wird extragenitaler Schanker des Rachens sogar noch häufiger als extragenitaler Schanker der Lippen angetroffen, und zwar in einem Verhältnis von 17 : 11).

Nach dem Berufe der Patienten lassen sich meine Fälle von extragenitaler Sklerose folgendermaßen einteilen:

Arbeiter (und Familie)	9
Klein-Kaufleute (und Familie)	5
Subalternbeamte (und Familie)	4
Wohlhabende Kaufleute (und Familie)	3
Hausreiniger	3
Bäuerliche Landarbeiter (und Familie)	3
Schneider (und Familie)	3

---

[1]) Berdal. Op. cit. p. 46.

[2]) Derselbe. Ibid. p. 45.

[3]) Tschistjakow, M. A. Über extragenitale Syphilisinfektion. Protokolle der Sektion für Syphilidologie bei dem I. Kongreß der russischen Ärzte zu St. Petersburg von 1885. St. Petersburg. 1886. p. 43.

[4]) Pospelow. Op. cit. p. 18.

Ärzte (und Familie)	3
Bauerngutsbesitzer (und Familie)	2
Hebammen	2
Rentier (und Familie)	1
Vereideter Rechtsanwalt (und Familie)	1
Offizier (und Familie)	1
Pförtner (und Familie)	1
Stubenmädchen	1
Handlungsgehilfe (und Familie)	1
Student	1

Aus dieser Aufzählung geht hervor, daß, wenn auch der Gefahr der extragenitalen Syphilisinfektion in bedeutendem Grade die unteren Schichten der Bevölkerung ausgesetzt sind, die extragenitale Infektion jedoch nicht immer durch ungenügende geistige Entwickelung gewisser Gesellschaftsschichten bedingt wird, da auch gebildetere Stände nicht selten der extragenitalen Syphilisinfektion zum Opfer fallen. Meine 47 Fälle setzen sich aus 27 Fällen aus der Privat-Praxis und aus 20 Fällen aus der klinischen Praxis zusammen. Die interessanten statistischen Zusammenstellungen von Berliner,[1]) Krefting,[2]) Münchheimer,[3]) Moses[4]) u. a. zeigen gleichfalls, daß auch die zivilisierten Länder eine bedeutende Anzahl von Fällen extragenitaler Syphilisinfektion liefern.

Meine 47 Fälle von extragenitaler Syphilisinfektion lassen folgende „wahrscheinliche" Infektionsquellen und Infektionsmodi annehmen:

Unbekannt	13	Unbekannt	13
Prostituierte	6	Küsse	15
Kind	5	Coitus	5
Stubenmädchen	4	Stillen	3
Mutter	3	Geburt	2
Kinderfrau bzw. Kindermädchen	2	Gemeinsames Geschirr	2
„Bekannter"	2	Abkratzen des Acne v. mit den Nägeln	1
Bruder	2	Nadelstich	1
Gatte	2	Chirurgische Operation	1
Gebärende	2	Gynäkologische Operation	1
Operierte	2	Zigarette	1
Verwandter	1	Kamm	1
Angestellter	1	Rituelle Beschneidung	1
Mädchen für alles	1		
Operateur bei der rituellen Beschneidung	1		

[1]) Berliner. Op. cit.
[2]) Krefting. Op. cit.
[3]) Münchheimer. Op. cit.
[4]) Moses. Op. cit.

Wie aus der vorstehenden Aufzählung zu ersehen ist, sind Quelle und Modus der Infektion in der Mehrzahl meiner Fälle vollständig unaufgeklärt geblieben. Am häufigsten konnten als „wahrscheinlicher" Modus der Übertragung des syphilitischen Kontagiums Küsse angenommen werden, die zu der Gruppe I der Einteilung von Dunkan Bulkley[1]) gehören, nämlich „Syphilis oeconimica", wie es auch Münchheimer,[2]) F. Bloch[3]) u. a. gefunden haben. Die häufigste Infektionsquelle waren Prostituierte und Kinder.

In meinem Material überwiegt die Häufigkeit der extragenitalen Infektion bei Männern diejenige der extragenitalen Infektion bei Frauen. Der hohe Prozentsatz der extragenitalen Sklerosen bei Frauen führen manche Autoren darauf zurück, daß Frauen als Mütter, Wartefrauen und Ammen auf viele Gelegenheiten zu extragenitaler Infektion stoßen. In Übereinstimmung mit F. Bloch,[4]) der bei beiden Geschlechtern eine fast gleiche Anzahl von Fällen von extragenitaler Syphilis beobachtet hat, kann ich der obigen Erklärung nicht beistimmen. Wie Bloch mit Recht annimmt, muß man die Erklärung des hohen Prozentsatzes der extragenitalen Syphilis bei Frauen in anderen Momenten suchen: Der syphilitische Schanker der Geschlechtsorgane ist nämlich bei Frauen meistenteils von geringerer Größe als bei Männern, und infolgedessen wenden sich Frauen wegen der initialen Syphilis-Manifestationen nicht so häufig an den Arzt, und erst das Auftreten der sekundären Symptome erregt die Aufmerksamkeit der Frauen, was somit zu einer Zeit geschieht, zu der der syphilitische Schanker bereits spurlos verschwunden ist. Wenn man nun das Verhältnis der extragenitalen Sklerosen und der genitalen Sklerosen zu einander berechnet, so erhält man infolge der soeben erwähnten Ursachen diesen so hohen Prozentsatz der extragenitalen Sklerosen bei Frauen.

Bei der Betrachtung meiner zahlenmäßigen Erhebungen wird jeder nicht voreingenommene Beobachter zweifellos durch

[1]) Bulkley. The Journal of the American. Med. Assoc. 1889.
[2]) Münchheimer. Op. cit. p. 203.
[3]) Bloch. Op. cit. p. 102.
[4]) Bloch. Op. cit. p. 99.

die Tatsache der relativen Seltenheit der Syphilisinfektion auf extragenitalem Wege in den Städten überrascht sein (meinem Material liegen bekanntlich Beobachtungen in zwei großen Städten, Charkow und Odessa, zu grunde). Würden wir alles, was um uns herum vor sich geht, einer retrospektiven Betrachtung unterziehen und mit dem Auge des Syphilidologen ansehen, so würden wir zweifellos unwillkürlich staunen müssen! Die Syphilis, diese in unglaublichen Dimensionen verbreitete Krankheit, schafft überall und jeden Augenblick zahllose Momente, die das Eindringen des syphilitischen Kontagiums begünstigen . . . . .

In erster Reihe kommen die Fälle von Erkrankung der Mundhöhle, dieses, wie Rollet sagt, Herdes, dieses Laboratoriums der sekundären Syphilis mit ihren höchst infektiösen Erscheinungen, die, wie beispielsweise in den russischen Dörfern (nach Chischin[1]) — 81%), bezüglich welcher man die Auffassung der Syphilis als eine venerische Krankheit zweifellos ändern muß (nach den Angaben von Militschewitsch[2]) erkrankt in Serbien auf extragenitalem Wege die Hälfte sämtlicher Syphilitiker) anscheinend unzählige Fälle von extragenitalen Schankern hätten entstehen lassen müssen.

Auffallend ist die Tatsache der bedeutenden Frequenz der extragenitalen Infektionen bei Kindern. Diese Erscheinung wird aber leicht verständlich, wenn wir uns vergegenwärtigen, daß die Säugung und auch die Erziehung der Kinder auf Schritt und Tritt syphilitischen Personen anvertraut wird, worüber uns namentlich die der Wissenschaft und der Klinik fern, aber in unmittelbarem Verkehr mit dem Volke stehenden Ärzte berichten. Nach den Beobachtungen von Kalmanowski[3]) ist sehr häufig die Urquelle der extragenitalen Syphilis das Kindermädchen oder die Kinderfrau, deren Fürsorge kleine Kinder überlassen werden.

---

[1]) Chischin, P. P. Materialien zur Kenntnis der Syphilis der Dörfer. Woronesch. 1892.

[2]) Militschewitsch. Internationaler Kongreß zu Brüssel. 1899.

[3]) Kalmanowski, M. S. Beobachtungen über die Syphilisverbreitung im II. medizinischen Revier des Kreises Lodejnopol, Gouv. Olonetzk. Russ. Journ. f. Haut- und ven. Krankheiten. Bd. V. 1903. p. 725.

Ferner kommen als Quellen der extragenitalen Infektion in Betracht: das Essen und Trinken an gemeinsamem Tische im Privatleben zusammen mit in der Familie wohnenden und ihre Krankheit gewöhnlich verheimlichenden jungen Verwandten, Repetitoren usw., beziehungsweise in Restaurants, Kaffeehäusern[1]) etc.; die Gewohnheit, ein Gläschen Schnaps am Schanktisch in Restaurants, Theatern, Bahnhöfen etc. zu trinken; die Gewohnheit des männlichen und weiblichen Dienstpersonals, in Privat- oder öffentlichen Anstalten die Speisereste aus demselben, von infiziertem Speichel eventuell verunreinigten Geschirr, aus dem die Herrschaft gespeist hat, zu verzehren; das Küssen der Heiligenbilder und der Ritus des Abendmahles, bei dem ein und derselbe Kelch von hunderten von Personen benutzt wird; das Küssen unter den Verwandten (man beachte den gewaltigen Prozentsatz dieses Infektionsmodus nach meiner Statistik); die Infektion der Kinder beim Kosen derselben; die professionellen Küsse der Schauspieler und Schauspielerinnen, die so häufig an Syphilis erkrankt sind; das Spucken, beziehungsweise Spritzen bei der Unterhaltung, namentlich dasjenige der erhitzten Kavaliere während der heiteren ununterbrochenen Unterhaltung beim Tanzen in der Gesellschaft; das Spucken, beziehungsweise Spritzen der Repetitoren beim Unterrichten der Kinder; die üble Angewohnheit, mit den Fingern in der Nase zu wühlen; die üble Angewohnheit, die Briefumschläge, die durch verschiedene ungewaschene Hände gegangen sind, bei deren Verklebung mit der Zunge anzulecken; der häufige Umgang mit Geld (das Halten desselben im Munde beim Zählen); die nahe Berührung in den öffentlichen Bädern (besonders Bademeister und Bademeisterinnen;[2]) das eventuelle Übertragen des syphilitischen Kontagiums auf nicht syphilitische Patienten durch Berührung der Thürklinke in syphilidologischen Kliniken und Krankenhausabteilungen, sowie in den Sprechzimmern der Spezialärzte für venerische Krank-

[1]) cf. Courmelles. Contagion d'avariose par un verre dans un café. La Croisade Moderne. 1906. Nr. 1—2.

[2]) cf. Primäraffekt im Sakralgegend. Ketschek. Verhandlungen der russischen syphilidologischen und dermatologischen Gesellschaft. St. Petersburg. Sitzung vom 8. November 1908.

heiten, weil die Patienten weder selbst daran denken, noch von den Ärzten angehalten werden, im Sprechzimmer des Arztes nach Demonstrierung des erkrankten Penis sich die Hände zu waschen (von sanitär-prophylaktischen Standpunkte aus wäre die Errichtung von selbstschließenden Thüren ohne Klinken, wie dies in manchen Anstalten bereits eingeführt ist, sehr erwünscht); die Annahme des seitens des Patienten dargereichten Honorars, welches in Anbetracht der soeben besprochenen Ursachen mit syphilitischen Produkten verunreinigt sein kann; die häufige Berührung mit syphilitischen Produkten, der Ärzte und das niedere Medizinalpersonal ausgesetzt sind, wobei vor allem die Hände als Eingangspforte des syphilitischen Giftes in Betracht komme (diese wirkliche crux medicorum, eben weil im Interesse einer Aseptik oder Antiseptik häufiges Waschen der Hände, namentlich mit Sublimatlösungen, sowie Reiben mit Bürsten, bzw. die jetzt moderne Pinselung mit Jodtinktur erforderlich sind, was aber Erosionen und Ekzem hervorruft, die günstige Bedingungen für das Zustandekommen einer Infektion schaffen); desgleichen kann eine Infektion bei der Unterhaltung mit dem Patienten, bzw. bei der Untersuchung desselben, namentlich bei der Untersuchung der Mundhöhle, zu stande kommen, indem beispielsweise ein redelustiger kondylomatöser Syphilitiker mit zahlreichen syphilitischen Papeln in der Mundhöhle, seinen infektiösen Speichel verspritzend, dem Arzt ins Gesicht oder in die Augen spritzen kann (die sogenannten „chancres par postillon" der französischen Autoren), weil die syphilitischen Patienten es nicht als ihre Pflicht zu betrachten pflegen, mit dem Arzt vorsichtig zu sprechen (bisweilen liegt natürlich hier nur Unkenntnis zu Grunde), während andererseits Ärzte Schutzbrillen nicht gern tragen möchten; das bei den Gynäkologen häufig vorkommende Berühren der Geschlechtsteile der Frauen mit den Fingern ohne Schutzhandschuhe und nur mit dem so schwachen Schutze, wie Vaselin u. a. bedeckten (vom Standpunkte des Syphilidologen muß jeder Gynäkologe, der die Syphilis überhaupt weniger kennt und obendrein seine Hände häufig wäscht bzw. die Haut der Hände reizt, früher oder später unbedingt einen syphilitischen Schanker auf dem Zeige-

finger der rechten Hand akquirieren: so günstig sind in diesem Falle die Bedingungen für das Zustandekommen einer Infektion, weil das Fehlen von syphilitischen Erscheinungen auf den äußeren Geschlechtsteilen der Frau keineswegs als Kriterium und Gewähr dafür dienen kann, daß die inneren Geschlechtsteile intakt sind, abgesehen davon, daß eine sorgfältige Besichtigung der äußeren Geschlechtsteile nicht immer möglich ist); die Übertragung des syphilitischen Kontagiums in der zahnärztlichen Praxis[1]) (es wäre erwünscht, daß die Zahnärzte die Syphilis der Mundhöhle näher studieren möchten); der üble Brauch, in syphilidologischen Krankenhausabteilungen einfache Veneriker und Syphilitiker nicht streng von einander zu isolieren; in den großen Städten zahlreiche Fällen von Coitus illegitimus (cunnilinguare, fellare, irrumare); Ansteckung der Waschfrauen beim Wäschewaschen, indem das trockene syphilitische Gift, welches nicht ansteckend ist, beim Waschen der Wäsche im Wasser aufgelöst und bei den entsprechenden Manipulationen direkt eingerieben wird (Neumann;[2]) Rasieren und Haarschneiden in den Barbierstuben; die Infektion am Mittelfinger der rechten Hand möglicherweise durch Schreibmaterial — Feder, Bleistift — welche ein Luetiker früher zwischen den Lippen hielt, übertragen werden konnte;[3]) der Gebrauch einer gemeinsamen Zigarette; die in Rußland allgemein verbreitete Sitte, sich durch dreifachen Kuß zu begrüßen; die gesellschaftliche Sitte, den Damen die Hand zu küssen; das Benutzen in Privathäusern und öffentlichen Anstalten (Gasthäusern, Eisenbahnwaggons etc.) des Klosettstuhles; die üble Angewohnheit, Bücher, Zeitungen etc. in den Sprechzimmern der Syphilidologen, in den öffentlichen Bibliotheken etc. mit dem Finger zu blättern und den Finger zuvor mit Speichel anzufeuchten; das eventuelle Infizieren der Familienmitglieder der Spezialärzte für Syphilis, weil die Familienmitglieder bisweilen keinen Anstoß daran nehmen, in die Zimmer zu treten, wo sich soeben Syphilitiker aufgehalten, gesessen, gespuckt,

[1]) Cf. W. L. Baum. The Journal of the American Medical Association. 27. January 1900.

[2]) Neumann. Op. cit.

[3]) Cf. Klotz, H. G. New-York Dermatological Society. Febr. 1898.

ihre Zigaretten oder Zigarren in die Aschbecher, auf Tische und Fensterbretter gelegt, Zeitungen, Journale und Bücher berührt haben usw.

Mit einem Worte: Wie ein roter Faden geht durch unsere Beobachtungen die Tatsache, daß es auf Schritt und Tritt zahlreiche syphilitische Infektionsquellen in den Städten gibt und doch relativ wenig Fälle von syphilitischer Infektion vorkommen.

Wo wäre nun der Schlüssel zur Erklärung dieser Erscheinung zu suchen? Es unterliegt keinem Zweifel, daß einerseits selbst die üblichen primitiven prophylaktischen Maßnahmen, d. h. schon die einfache oberflächliche Sauberkeit, andererseits die Notwendigkeit einer Kontinuitätstrennung der Hautdecken und der Schleimhäute für das Zustandekommen einer Syphilisinfektion ausreichend sind, um dem Eindringen des syphilitischen Kontagiums vorzubeugen. Sonst würden Fälle von extragenitaler Syphilisinfektion in ungeheurer Anzahl in den Städten vorkommen. Zur Bestätigung des Gesagten möchte ich aus meinen Beobachtungen über die in Städten vorkommende extragenitale Syphilisinfektion die Tatsache hervorbringen, daß bei Erkrankung an Syphilis irgend eines Familienmitgliedes (des Vaters, der Mutter etc.) die Krankheit doch selten den übrigen Mitgliedern der Familie übermittelt wird. Ob nicht für die statistischen Erhebungen über die extragenitale Syphilisinfektion noch folgende Momente eine Rolle spielen: das Übersehen der initialen Syphilismanifestation, die ganz natürliche Neigung, die Krankheit zu verheimlichen (die Tatsache nämlich, daß Ärzte sich selbst die Diagnose stellen) und die gewaltige Verbreitung in den Städten der genitalen Syphilis (Immunität).

Aus den vorstehenden Ausführungen geht klar hervor, wie wichtig es vom ärztlichen Standpunkte ist, in der Gesellschaft für das Fallenlassen der alten Gewohnheiten, für die Beseitigung des Mißbrauches der patriarchalischen Sitten Propaganda zu machen, was zweifellos als wirksamer Hebel zur Verringerung der Frequenz der extragenitalen Syphilisinfektion dienen wird. Die Ärzte müssen bestrebt sein, dem Publikum möglichst häufig

auch in Fragen des praktischen Lebens, die durch verschiedene Umstände in den Vordergrund geschoben werden, mit Rat beizustehen, weil man von der Bevölkerung kaum eine natürliche unbewußte Opposition gegen die Gefahr der extragenitalen Infektion erwarten kann. Gewiß wird man einen vollständigen Sieg über die Syphilis überhaupt nur dann davontragen können, wenn man die Mittel und Wege gefunden haben wird, die spezifische Energie des Bodens, welche die Entwicklung der Immunität gegen diese Krankheit bewirkt, zu steigern, d. h. wenn es möglich sein wird, Syphilis zu impfen, was man nach den in der letzten Zeit mit Erfolg ausgeführten Überimpfungen von Syphilis auf menschenähnliche Affen zu erhoffen berechtigt ist. Was aber die extragenitale Syphilis betrifft, so ist es sicher, daß sie auch bei dem gegenwärtigen Stande der Syphilisforschung in Anbetracht des Umstandes, daß selbst die schwachen Vorsichtsmaßregeln, die in Anbetracht des Umstandes, daß das syphilitische Kontagium durch die unverletzte Haut bzw. Schleimhaut kaum einzudringen vermag und daß die Haut bzw. Schleimhaut gewöhnlich in den Fällen, in denen eine extragenitale Infektion möglich wäre, nur sehr kurze Zeit mit den syphilitischen Produkten in Berührung bleibt, vollständig vom Erdboden verschwinden würde, würde das Publikum die Quelle und die Wege der Ausbreitung der extragenitalen Infektion gründlich kennen lernen.

Zur Einführung einer speziellen Prophylaxe müßten meiner Meinung nach folgende wichtige soziale und sanitäre Maßnahmen in Betracht gezogen werden: Jedem Syphilitiker eine Instruktion über den Charakter seiner Krankheit und über diejenigen Gefahren auszuhändigen, welche für die Umgebung aus derselben entstehen können; die ungebildeten Massen entsprechend zu belehren (wie mit Recht Iványi[1]) sagt, als die wichtigsten prophylaktischen Mittel sind zu bezeichnen: Reinlichkeit und Aufklärung); die Zahl der Punkte für spezialärztliche Hilfeleistung zu vergrößern;

[1]) Iványi. Op. cit.

die ambulatorischen Sprechstunden so anzusetzen, daß der Arbeiter es ermöglichen kann, das Ambulatorium entweder des Morgens, wenn er zur Arbeit geht, oder des Abends, wenn er von der Arbeit zurückkehrt, aufzusuchen; in den verschiedenen städtischen Anstalten Bekanntmachungen über die Gefahr der extragenitalen Syphilisinfektion auszuhängen (Hallopeau).[1])

Die Regierungen müssen sofort Maßnahmen gegen die extragenitale Syphilis ergreifen, welche eigentlich als einfache Infektion und nicht als Morbus pravus betrachtet werden müßte, und in Bezug auf die extragenitale Syphilis dieselben Gesetze in Anwendung bringen, die für andere Infektionskrankheiten bestehen, und zwar in dem Sinne, daß derjenige, der jemanden auf extragenitalem Wege syphilitisch angesteckt hat, wegen „Körperverletzung" gerichtlich verfolgt werden kann.

Die sorgfältige Beobachtung des Syphilisverlaufes bei allen meinen Patienten, die sich die Syphilis auf extragenitalem Wege zugezogen haben, führte mich trotz der Erklärung mancher Autoren (von den neuesten Galloway,[2]) Siegheim[3]) und die Übereinstimmung mit der Ansicht von Fournier,[4]) Joseph,[5]) Heuss,[6]) Protzek,[7]) Münchheimer,[8]) Büttgen,[9]) Stiebel,[10]) Iványi[11]) u. a. zu der allerdings nicht maßgebenden Überzeugung, daß die Lokalisation des syphilitischen Schankers für die Prognose bedeutungslos ist.

---

[1]) Hallopeau, H. Intern. Kongreß zu Brüssel. 1899. p. 770.

[2]) Galloway, James. Cases of extragenital chancre. The Brit. Journ. of Dermatology. Oktober 1899. pag. 396.

[3]) Siegheim. Berlin. Derm. Gesellsch. 6. Juli 1897.

[4]) Fournier. Op. cit. pag. 549.

[5]) Joseph, M. Festschrift, gewidmet Prof. G. Lewin. pag. 64.

[6]) Heuss, E. Zwei Fälle von extragenitaler Initialsklerose. Monatshefte für praktische Dermatologie. Bd. XXII. 1896. pag. 462.

[7]) Protzek, E. V. Op. cit. I. These: „Der Verlauf der Syphilis nach extragenitaler Infektion ist nicht schwerer als nach genitaler."

[8]) Münchheimer. Op. cit. pag. 217.

[9]) Büttgen. Op. cit. pag. 48.

[10]) Stiebel. Op. cit. pag. 68.

[11]) Iványi. Op. cit.

Schreiber,[1]) Neumann,[2]) Hutchinson junior[3]) und andere beobachteten, daß der Verlauf extragenitalen Infektionen nicht ungünstiger ist als der genitalen, nur treten die Sekundärerscheinungen oft früh auf und sind schwerer.

Meine Patienten mit extragenitaler Syphilisinfektion, die fast sämtlich mehr oder minder jugendlichen Alters waren, zeigten sowohl hinsichtlich der initialen Symptome, wie auch hinsichtlich des sekundären Krankheitsstadiums keinen besonders schweren Verlauf. So habe ich, wie dies aus den Tabellen, die den Charakter von Belagsurkunden besitzen, ersichtlich ist, nicht in einem einzigen Falle phagedänischen oder anderen gefährlichen Verlauf der Initialsymptome der Syphilis, niemals Affektion der viszeralen Organe und aus dem Wirrwar der sekundären Erscheinungen nur einmal ein unbedeutendes pustulöses Syphilid beobachtet. Wenn auch natürlich nicht alle meine Fälle längere Zeit hindurch beobachtet werden konnten, so ist doch nichts destoweniger die Tatsache beachtenswert, daß ich nicht ein einziges Mal den Übergang der Syphilis in das tertiäre Stadium zu beobachten Gelegenheit hatte, was umsomehr in die Wagschale fällt, als manche Fälle 10 Jahre hindurch unter meiner Beobachtung verblieben sind. Trotz der nicht pünktlich durchgeführten Behandlung hat die aprioristische Annahme, daß die Syphilis bei genitaler und extragenitaler Lokalisation des Primäraffektes in gleicher Weise verlaufen müsse, auf Grund meiner Beobachtung Bestätigung gefunden.

Besondere Beachtung verdient auch die Tatsache, daß Personen, welche die „Syphilis insontium“ akquiriert haben, sich sehr ungern und unpünktlich behandeln lassen. Ich erinnere mich einer ganzen Reihe von sogar sehr intelligenten Patienten, die sich das Unglück, von dem sie betroffen waren, nicht erklären konnten und nicht einmal an die Möglichkeit einer nicht venerischen Entstehung des syphilitischen Schankers glauben wollten. Psychologisch

[1]) Schreiber, E. Die ärztliche Praxis. 1898. Nr. 14.

[2]) Neumann. Op. cit.

[3]) Hutchinson, Jonathan (junior). The British Medical Journal. 29. April 1893.

kann man dies dadurch erklären, daß der Begriff der Syphilis beim Publikum stets mit obligatorischer Zurückführung dieser Erkrankung ausschließlich auf die Genitalsphäre einhergeht.

Besonders schwer gestaltet sich die Lage der verheirateten Patienten. Da sie gewöhnlich nicht imstande sind, die „Kreutzer-Sonate" von Leo Tolstoj lange zu spielen, so liegen gewöhnlich alle Chancen zur gegenseitigen Ansteckung vor.

Die Ärzte, die bei der Erfüllung ihrer Berufspflichten auf unschuldige Weise ihre Syphilis akquiriert hatten, waren durch diesen Umstand außerordentlich gedrückt und bekundeten in vollem Bewußtsein der Tragweite ihres Zustandes, vor allem die Absicht, für einige Jahre auf die Ausübung ihrer ärztlichen Tätigkeit, d. h. auf die Wahrnehmung ihrer einzigen Existenzquelle zu verzichten. Nun fragt es sich aber, wie lange sie sich der Ausübung ihrer Berufstätigkeit enthalten müssen? In Übereinstimmung mit Neisser[1]) und Blaschko[2]) erachte ich es, indem ich zu der erwähnten Frage Stellung nehme, für notwendig, Ärzten die Ausübung des Berufes für das Stadium der Eruption und der äußeren Manifestationen der Syphilis überhaupt zu verbieten, indem ich mich im übrigen auf die Vernunft und das Gefühl der moralischen Verantwortlichkeit des Arztes verlasse.

Was die Hebammen betrifft, so muß man etwas strenger tun, weil sie nicht gründlich die Medizin kennen.[3])

Ein Kollege, der sich bei der Ausführung einer chirurgischen Operation im Krankenhause (cf. Tabelle 29) syphilitisch infiziert hatte, wollte durchaus darüber seiner vorgesetzten Behörde Mitteilung machen, um ein Subsidium zu bekommen, da er, so lange der syphilitische Schanker bestand,

[1]) Neisser, Albert. „Dürfen syphilitisch infizierte Ärzte ihre Tätigkeit fortsetzen?" Zentrabl. f. Chirurgie. 1889. Nr. 39. Derselbe: Verhandlungen der Breslauer Dermatologischen Vereinigung. 1. Sitzung vom 6. Januar 1900. Archiv f. Derm. u. Syph. Bd. LI. 1900. pag. 304.

[2]) Blaschko, A. Syphilis als Berufskrankheit der Ärzte. Berliner klin. Wochenschr. 26. Dezember 1904.

[3]) Cf. Hime. The Lancet. 20. January 1883; Medic. Times. 17. Febr. 1883; Le Concours médical. 16. Juni 1888; Dutschinski, A. A. Wratsch. 1889. Nr. 6, pag. 167.

auf die Ausübung der Privatpraxis verzichten mußte, vom Krankenhaus aber kein Gehalt bezog, weil er nicht etatsmäßig angestellt war. Gewisse Erwägungen haben ihn jedoch veranlaßt, von der Ausführung dieses Vorhabens Abstand zu nehmen. Wie schwer ist es in solchen Fällen, im Gegensatz zu anderen Infektionskrankheiten, die Lage des Arztes, der gezwungen ist, durch Verheimlichung seiner Krankheit selbst auf eine vorübergehende materielle Unterstützung seitens der Anstalt zu verzichten, in der er bei der unentgeltlichen Erfüllung seiner dienstlichen Obliegenheiten erkrankt, das Opfer seines Berufes geworden ist; die Lage des Unglücklichen ist um so schwieriger, als die Syphilis in solchen Fällen gewöhnlich gerade die Körperteile befällt, welche zur Ausübung der Berufspflichten am meisten erforderlich sind, und gerade diejenigen Ärzteklassen, die diese Körperteile am meisten gebrauchen. Die Lieblingsstelle des „Berufsschankers" der Ärzte ist die Handgegend, die bevorzugten Spezialfächer sind (Montgomery[1]) die Chirurgie und die Gynäkologie (geringere Bekanntschaft der Chirurgen und Gynäkologen mit der Syphilis) und nicht die Syphilidologie, wie es auch aus meinen Fällen hervorgeht.

Die Diagnostik der extragenitalen syphilitischen Primäraffekte ist zuweilen sehr schwer (die Möglichkeit der Vermischung mit Carcinom bei Mundlippenschanker, mit Diphtherie bei Tonsillarschanker, mit Panaritium bei Primäraffekt der Finger etc.).

Ganz besonders möchte ich darauf hinweisen, daß, abgesehen davon, daß meine sämtlichen 47 Fälle von extragenitaler Syphilisinfektion günstig verlaufen sind, die Manifestationen der Syphilis fast in allen Fällen auf die spezifische Behandlung vorzüglich reagierten.

Zum Schluß möchte ich mit besonderem Nachdruck den bereits von Porai-Koschitz[2]) geäußerten Wunsch aussprechen, daß kein einziger Fall von extragenitaler Syphilisinfektion der Publikation entgehen möge, was für die Zusammenstellung des statistischen Materials und folglich für die Gewinnung von zuverlässigen Grundsätzen außerordentlich wichtig ist.

---

[1]) Montgomery, Douglass W. The acquisition of syphilis professionaly by medical men. Journ. of cutan. diseases. April 1905. Nr. 4.

[2]) Porai-Koschitz. Op. cit. IV.

Aus der kgl. Klinik für Hautkrankheiten zu Breslau.

Über die bei der aseptischen Entzündung des Bindegewebes auftretenden Zellformen.

Von

Privatdozent Dr. **Karl Zieler,**
Oberarzt der Klinik.

(Hierzu Taf. XVII und XVIII.)

Über die Histologie der akuten Entzündung liegen zwar eine ganze Reihe vorzüglicher Untersuchungen aus den letzten Jahren vor; ich erinnere nur an die Namen Marchand,[1]) Maximow,[2]) Helly,[3]) Schwarz[4]) u. a. Es ist aber leider Tatsache, daß es noch immer viele Fragen gibt, die einer endgültigen Aufklärung harren. Viel ist dadurch gesündigt worden, daß man einzelne Befunde verallgemeinert, daß man die Ergebnisse ganz verschiedener Untersuchungsmethoden in unangebrachter Weise miteinander verglichen hat. Ja, man hat, was mir ganz unzulässig erscheint, experimentell bei Tieren

[1]) F. Marchand: Der Prozeß der Wundheilung. Stuttgart 1901.

[2]) A. Maximow: I. Experimentelle Untersuchungen über die entzündliche Neubildung vom Bindegewebe. Beiträge zur patholog. Anat. etc. 5. Supplementheft 1902.

— II. Weiteres über Entstehung, Struktur und Veränderungen des Narbengewebes. Beiträge zur pathol. Anat. etc. Bd. 34. 1903.

— III. Beiträge zur Histologie der eiterigen Entzündung. Beiträge zur pathol. Anat. etc. Bd. 38. 1905.

[3]) K. Helly: Zur Morphologie der Exsudatzellen und zur Spezifität der weißen Blutkörperchen ebd. Bd. 37. 1905.

[4]) G. Schwarz: I. Über die Herkunft der einkernigen Exsudatzellen bei Entzündungen. Wiener klinische Woch. 1904. Nr. 44.

— II. Studien über im großen Netz des Kaninchens vorkommende Zellformen. Virchows Archiv Bd. 179. 1905.

erzeugte Bilder mit den Ergebnissen pathologischer Veränderungen beim Menschen in nahe Beziehung gebracht. Zwar gleichen sich manche Zellformen in der Tierreihe in morphologischer Beziehung ganz außerordentlich und sie scheinen auch die gleichen funktionellen Aufgaben zu haben; daß sie aber trotzdem von Grund aus verschieden sind, beweisen so einfache und bekannte Vorgänge, wie z. B. die Haemolyse. Das geht auch daraus hervor, daß nach den Untersuchungen Hellys die artgleichen Leukocyten und Lymphocyten verschiedener Tiergattungen sich gegenüber demselben Infektionserreger durchaus verschieden verhalten, nicht nur in funktioneller Hinsicht, sondern auch in den degenerativen Veränderungen, die sie eingehen.

Es scheint mir deshalb wohl eine Berechtigung vorzuliegen, wenn ich in folgendem über Versuche berichte, die mit einer von der gewöhnlichen abweichenden Methodik angestellt worden sind, und die vielleicht einige Aufklärung über die bei der aseptischen Entzündung des Bindegewebes auftretenden Zellformen und über ihre Herkunft geben können. Veränderte Methoden und überhaupt Änderungen der Versuchsbedingungen geben ja immer wenigstens die Möglichkeit, dieser so schwierigen Frage von einer anderen Seite näher zu kommen.

Auf die außerordentlich reichliche Literatur über die akute Entzündung will ich hier nicht eingehen, da sie erst kürzlich in den Arbeiten von Marchand, Maximow und Helly, auf die ich deshalb verweise, in gründlichster Weise besprochen worden ist.

Versuchsanordnung.

Die Versuchsanordnung war die gleiche, wie ich sie zu anderen Zwecken schon früher benutzt hatte.[1]) Als entzündungserregendes Mittel wurde also das konzentrierte elektrische Bogenlicht einer Finsen-Reyn-Lampe verwendet, teilweise mit festgestelltem Druckglas nach Wichmann.[2]) Doch wurden, aus später zu erörternden Gründen, nur Stadien

[1]) K. Zieler. Über die Wirkung des konzentrierten elektrischen Bogenlichtes (nach Finsen) auf die normale Haut. Dermat. Zeitschrift. Bd. XIII. 1906.

[2]) P. Wichmann. Ein technischer Beitrag zur Finsentherapie nebst Bemerkungen über Lupus. Deutsche med. Woch. 1905. Nr. 50.

aus den ersten 24 Stunden nach der Bestrahlung berücksichtigt, während die erwähnte Arbeit gerade die späteren (1—29 Tage) zur Grundlage hatte. Den Bestrahlungen (Stromstärke durchschnittlich 18—19 Ampere 70 Minuten Dauer) wurde die mit Benzin gründlich gereinigte und entfettete, nur mit feinen Haaren besetzte Innenfläche des Ohres von ausgewachsenen Albinokaninchen ausgesetzt. Die zur Belichtung gewählte Stelle wurde mit der von kaltem Wasser durchströmten Drucklinse fest an den Oberkörper des Tieres angedrückt. Eine Wärmewirkung war völlig ausgeschlossen. Wegen der Einzelheiten der Versuchsanordnung sei im übrigen auf die zitierte Arbeit verwiesen.

Dem dort geschilderten Verlauf entsprach auch der Ablauf der Lichtentzündung in den im Sommer und Herbst 1906 in Breslau angestellten Versuchen, d. h. es trat bald, in den Anfängen schon gegen Ende der ersten Stunde erkennbar, eine zunehmende Hyperämie mit immer stärker werdender Schwellung der bestrahlten Bezirke, besonders auch auf der der Lichtquelle abgewandten Seite auf. Diese entzündliche, ödematöse Schwellung erreichte sehr bald eine gewisse Stärke, um später (nach 15 Stunden usw.) nur noch ganz allmählich zuzunehmen.

Mikroskopisch erkennt man im bestrahlten Bezirke schon sehr bald (nach 2—5 Stunden) die Zeichen beginnender Nekrose des Epithels, die z. B. nach 15 Stunden schon ganz deutlich ist, wobei auch die Zellen im Gewebe sichtbare Absterbeerscheinungen (Karyorrhexis, Pyknose etc. an Lymphocyten und Leukocyten) zeigen. In den oberen Schichten schreitet dann die Nekrose und der Kern- und Zellzerfall immer mehr fort, während nur in der Nähe des Knorpels noch reichlicherer Zellaustritt und starke Fibrinausscheidung im ödematösen Gewebe erkennbar ist. An der unbestrahlten Seite erkennt man eine allmählich zunehmende ödematöse Durchtränkung mit sehr starker Fibrinausscheidung und, in den späteren Stadien, erheblich geringerem Zellaustritt.

Alles nähere ergeben die Protokolle, die die Befunde einzelner, aus der Reihe herausgegriffener Versuche geben. ($2^1/_4$, 15, 24 Stunden nach der Bestrahlung.) Genauer untersucht wurden außerdem noch Objekte, die 1 und 4 Stunden nach Beendigung der Bestrahlung genommen wurden.

Bemerken möchte ich von vornherein, daß meine Ergebnisse sich nur auf die angegebene Versuchsanordnung beziehen, also auf die aseptische Entzündung bei außerhalb des Körpers liegendem „Entzündungsreiz", besonders nur auf die Wirkung des konzentrierten elektrischen Bogenlichtes. Ich habe jedenfalls den Eindruck erhalten, daß eine andere Technik auch andere Ergebnisse zeitigt, speziell daß der Ablauf der aseptischen und septischen Entzündung (Helly) ein durchaus verschiedener ist.

Daß auch die von verschiedenen Bakterien verursachten Entzündungen völlig verschieden verlaufen, hat ja Helly erwiesen. Für die menschliche Pathologie seien hier aus der jüngsten Zeit die Untersuchungen von Speroni,[1]) einem Schüler von Orth,[2]) erwähnt. Deshalb liegt es mir auch ganz fern meine Befunde irgendwie zu verallgemeinern, und wenn ich später Ergebnisse anderer Untersucher zum Vergleich heranziehe, so geschieht es nur, um auf vorhandene Ähnlichkeiten hinzuweisen, nicht um etwa zu betonen, daß gleiche Verhältnisse vorlägen. Ich muß mir daher auch versagen, irgend welche weitergehenden Schlüsse auf die menschliche Pathologie zu ziehen, so nahe sie auch liegen mögen, weil mir dazu die Grundlagen zu wenig vergleichbar erscheinen. Auch die Histologie der eitrigen (bakteriellen) Entzündung kann ich deshalb nicht näher berücksichtigen.[3]) Nur mit dieser Einschränkung sollen in folgendem fremde Ergebnisse berücksichtigt werden. Das Hauptaugenmerk richtete ich auf die allerfrühesten Stadien (die ersten vier Stunden, die eigentlich nur von Schwarz und Helly genügend berücksichtigt zu sein scheinen).

Methoden.

Was die angewandten Methoden anlangt, so wurden die in lebenswarmer, Zenkerscher Flüssigkeit fixierten Präparate in Paraffin eingebettet, die durchschnittlich 8—10, höchstens 12—15 μ dicken Schnitte nach den gebräuchlichen Methoden gefärbt. Die klarsten Bilder lieferten Färbungen mit Eisenhämotoxylin (Weigert) in Verbindung mit Eosin oder van Giesonscher Lösung sowie mit Giemsascher Lösung (nach Schridde[4]) bzw. mit dem May-Grünwaldschen Farbstoff in der von mir angegebenen Weise.[5]) Färbungen mit polychromem Methylenblau

[1]) Speroni, Über das Exsudat bei Meningitis. Arbeiten a. d. patholog. Institut Berlin. Berlin 1906.

[2]) J. Orth, Über Exsudatzellen im allgemeinen und die Exsudatzellen bei verschiedenen Formen von Meningitis im besonderen. Deutsche med. Woch. 1906, Nr. 3.

[3]) R. Klemensiewicz. Weitere Beiträge zur Kenntnis des Baues und der Funktion der Wanderzellen, Phagocyten und Eiterzellen. Beiträge zur pathol. Anat. Bd. XXXII. 1902. Vergl. a. Helly (a. a. O.) für die Literatur.

[4]) H. Schridde. Die Darstellung der Leukocytenkörnelungen im Gewebe. Zentrbl. f. allg. Patholog. etc. Bd. XVI. 1905.

[5]) K. Zieler. Zur Darstellung der Leukocytenkörnelungen sowie der Zellstrukturen und der Bakterien im Gewebe. Zentrbl. f. allg. Path. etc.

(Unna) und mit Methylgrün-Pyronin (Pappenheim) erwiesen sich im allgemeinen als weniger günstig.

Bei Untersuchungen über die Herkunft der bei der aseptischen Entzündung des Bindegewebes auftretenden Zellformen müssen wir naturgemäß 3 Fragen berücksichtigen:

1. Welche Zellformen kommen im normalen Bindegewebe des Kaninchenohres vor?

2. Wie verhalten sie sich zu den bei der Entzündung auftretenden Zellen, den sog. Exsudatzellen?

3. Beteiligen sich von den kernhaltigen Zellen des Blutes auch die Lymphocyten an der entzündlichen Zellvermehrung und in welcher Weise?

Die 1. Frage ist in eingehender Weise von Maximow (a. a. O. I) für das normale, intramuskuläre Bindegewebe des Kaninchens beantwortet worden, so daß ich hier glaube darauf verweisen zu können, da auch die im Bindegewebe des Kaninchenohres vorkommenden Zellen die gleichen sind. Es finden sich also 1.) Fibroblasten, 2.) rundkernige Wanderzellen vom Charakter kleiner Lymphocyten bis zu ganz großen Formen, Elementen, die zu den sogenannten Klasmatocyten überleiten. Auch diese, die Maximow als 3. Gruppe von den rundkernigen Wanderzellen (Lymphocyten) und den zu ihnen zu rechnenden Zellformen als spezifisch umgewandelte Zellen, allerdings nur sehr bedingt trennt, möchte ich in dieselbe Gruppe zusammenfassen Maximow rechnet sie übrigens sonst auch alle zu „demselben großen Stamm der freien, mobilen, von den primären Wanderzellen Saxers abstammenden Zellen, wie die Leukocyten, nur daß sie im Laufe der Ontogenese an bestimmten Stellen des Gewebes wieder sessil geworden sind." Eine scharfe Trennung ist eben nicht möglich.

Ich werde deshalb in folgendem als lymphocytäre Zellen alle Zellen mit einfachem, rundem oder eingekerbtem Kern und basophilem Protoplasma ohne spezifische Granulationen

Bd. XVII. 1906. (Der May-Grünwaldsche Farbstoff scheint nicht immer gleichmäßig zu sein. Wenigstens machte ich die Erfahrung, daß ich mit einer in Breslau angefertigten Lösung die 2—3 fache Zeit zur Färbung verwenden mußte, als ich in meiner Bonner Veröffentlichung angegeben habe.)

bezeichnen, die teils den als Lymphocyten zu betrachtenden Elementen des Blutes völlig gleichen, teils deren „weitere Entwicklungsformen" (Maximows Polyblasten) nach dem Übertritt ins Gewebe darstellen.

Fettzellen fehlen im Bindegewebe des Kaninchenohres.

Histologisch habe ich der von Maximow gegebenen Darstellung nichts hinzuzufügen. Anders steht es mit der Auffassung der im Blut des Kaninchens vorkommenden, kernhaltigen Zellen. Über die Elemente mit spezifischen Granulationen ist wenig zu sagen. Sie bestehen größtenteils aus sog. polymorphkernigen Leukocyten mit amphophiler (pseudoeosinophiler) Körnelung.

Daneben kommen, wenn auch in spärlicher Anzahl, echte eosinophile Leukocyten vor mit grober acidophiler Körnelung. Außerdem findet man ganz regelmäßig, was sowohl Maximow wie Helly nicht erwähnen, typische Mastzellen (3—5%). Nur diese Formen bezeichne ich als Leukocyten. Durch ihre spezifischen Granulationen sind sie stets genau charakterisiert (Färbung nach Giemsa oder May-Grünwald). Dadurch ist auch in späteren Stadien der Entzündung eine Verwechslung mit anderen Elementen, die ähnliche Kernformen aufweisen, ausgeschlossen. (Vergl. Borst[1]) p. 88/89. Maximow [I] Tafel 6, Fig. 8.)

Von dem Versuch, etwa für die aseptische Entzündung im Sinne Arneths ein „neutrophiles Blutbild" aufzustellen, konnte ich absehen, da mir Vergleiche mit anderen Entzündungen, insbesondere infektiösen Erkrankungen, fehlten. Helly ist geneigt, in den Ergebnissen seiner Untersuchungen bei bakteriellen Entzündungen des Kaninchens eine Stütze für Arneths Anschauungen zu sehen (p. 240), die ja auch sonst neuerdings immer mehr Anhänger finden. (Esser[2]) u. a.)

Die ungranulierten Formen (sog. kleine und große Lymphocyten und mononucleäre Leukocyten) sieht Maximow im Anschluß an neuere hämatologische Untersuchungen als eine

[1]) M. Borst, Über die Heilungsvorgänge nach Sehnenplastik. Beiträge zur patholog. Anat. Bd. 34, 1903.

[2]) J. Esser, Das neutrophile Blutbild beim natürlich und beim künstlich ernährten Säugling. Münch. med. Woch. 1906, Nr. 34.

zusammengehörige Zellform an. Da echte große Lymphocyten im normalen Blut nicht vorkommen, die mononucleären Leukocyten vielleicht mit Recht von mancher Seite (Helly etc.) als Kunstprodukte, sog. Übergangsformen angesehen werden, so handelt es sich nur um größere oder kleinere Formen der (sog. kleinen) Lymphozyten. Es gibt nun aber unter den basophilen Zellen des Kaninchenblutes solche — Maximow bildet sie auch ab — die wir nach ihren Charakteren höchstens zum kleinen Teil als sog. große Lymphocyten, d. h. als große Form der Blutlymphocyten bezeichnen könnten, die größtenteils besonders nach ihren Kernstrukturen als ungranulierte Myelocyten (bzw. Myeloblasten) aufgefaßt werden müssen und die im Kaninchenblut bis 10% aller kernhaltigen Elemente ausmachen. Daß es sich hier wirklich um Knochenmarkselemente handelt, die lebhafter Bewegung und reichlicher Weiterentwicklung fähig sind, ersieht man am besten daraus, daß sie aus den Gefäßen auswandern und in späteren Stadien innerhalb und außerhalb der Gefäße, meist in noch basophilem Zelleib beginnende, zunächst farblose, später spezifische Körnelung erkennen lassen. Hierbei finden sich, besonders deutlich in Ausstrichpräparaten, alle Übergänge von runden Zellen mit großem, runden Kern von typischer Lymphocytenkernstruktur und basophilem schmalem Protoplasmasaum (große Form der sog. kleinen Lymphocyten), zu solchen mit blasserem, oft ovalem Kern, ohne besondere Struktur, auch zu solchen mit eben beginnender Einkerbung (die natürlich auch bei den sicheren Lymphocyten gar nicht so selten ist) und etwas exzentrischer Lagerung des Kernes. Dann tritt der Einkerbung gegenüber zunächst die Basophilie im Protoplasma, die sonst im allgemeinen stärker ist als bei den größeren Lymphocyten (häufig auch etwas metachromatisch erscheint), zurück, es treten hier und später über die ganze Zelle verbreitet, ganz feine, kaum sichtbare Granulationen auf. Die Kernform wird immer mehr eine buchtige, schließlich lappige, die Granulationen deutlicher amphophil, bzw. metachromatisch — zunächst noch in etwas basophilem Protoplasma, so daß Zellen entstehen, die wir als amphophile Myelocyten, bzw. als Knochenmarksmastzellen bezeichnen müssen. Wir finden so eine fortlaufende

Reihe, an deren einem Ende Zellen vom Charakter großer Lymphocyten stehen, deren anderes Ende typische, granulierte Myelocyten, also die nächste Vorstufe der granulierten Leukocyten, bilden. Wir haben es hier also mit Zellen zu tun, wie sie Türk[1]) für das menschliche Blut als lymphoide Markzellen, Naegeli[2]) als Myeloblasten bezeichnet hat. Türk schildert sie als Zellen mit großem, mattgefärbtem, länglich ovalem oder auch völlig rundem Kern, der wenig scharf gegen das ebenfalls ziemlich stark färbbare, schmale Protoplasma sich abgrenzt. Eine eigentliche Struktur ist nicht zu erkennen, doch ist der Kern nicht etwa homogen und läßt 1—3 oft beträchtlich große Kernkörperchen erkennen. Dieser Schilderung ist auch für Ausstrichpräparate des Kaninchenblutes nichts hinzuzufügen. Nur sei bemerkt, daß beim Kaninchen Gebilde, die man als Kernkörperchen in den fast strukturlosen Myeloblasten auffassen könnte, niemals die Deutlichkeit und intensive Färbung der Kernkörperchen von Lymphocyten erreichen. Es ist mir, offen gestanden, beim Kaninchen nicht gelungen, die „lymphoiden Markzellen" mit voller Sicherheit von Formen abzugrenzen, die man als große Lymphocyten bezeichnen kann. Türk will im Ausstrichpräparat diese Unterscheidung machen und ich gebe gern zu, daß mir die dazu nötigen, eingehenden hämatologischen Kenntnisse fehlen. Aber einmal sollen große Lymphocyten, die ja für gewöhnlich nur als seßhafte Elemente in den Lymphknötchen etc. vorkommen, im normalen Blut, um das es sich ja bei meinen Untersuchungen handelt, fehlen. Andererseits ist selbst für Türk, dessen sonst so klare und übersichtliche Darstellung mir hier etwas zu versagen scheint, die einzige Unterscheidungsmöglichkeit, daß man die ganze „Entdifferenzierungsreihe" vom typischen Lymphocyten zur lymphoiden Zelle nachweisen kann, auf der anderen Seite die Feststellung einer „Differenzierungsreihe" zu typischen Myelocyten. „Lymphoidzellen des einen und lymphoide Markzellen (Myeloblasten) des anderen Systems müssen schon recht nahe an der ursprünglich gemeinsamen Stammzelle (Saxers primäre Wanderzelle)

[1]) W. Türk, Vorlesungen über klinische Hämatologie I. 1904.

[2]) O. Naegeli, Über rotes Knochenmark und Myeloblasten. Deutsche med. Woch. 1900.

beider Systeme stehen!" Für das normale Kaninchenblut scheint mir sicher nur die Differenzierungsreihe zu typischen, granulierten Myelocyten, und ich möchte deshalb die zweifellos frühesten Formen mit schmalem, stark gefärbtem, basophilem, vielleicht etwas metachromatischem Protoplasmasaum deswegen zur Myelocyten-Reihe rechnen, nicht als große Lymphocyten betrachten, wenn ihr Kern die Struktur eines Myelocyten-, bzw. Myeloblastenkernes aufweist. Handelt es sich um die erste Andeutung einer Granulierung, so ist ja die Entscheidung leicht: Fehlt jede Spur davon, so muß man diese Formen wohl z. T. als große Exemplare der sog. kleinen Lymphocyten betrachten. Es ist wohl fraglich, ob wir im postembryonalen Leben mit einer gemeinsamen Stammzelle beider Systeme (lymphoides und myeloides) zu rechnen haben (Saxer, Türk u. a.). Es spricht jedenfalls nicht viel dafür. Wenn wir auch vielleicht histologisch nicht immer eine feste Grenze ziehen können, so müssen wir doch Lymphoblasten und Myeloblasten als durchaus verschiedene Zellarten ansehen, die keine Beziehungen zu einander haben. (Ehrlich u. a.)[1]) Ich glaube, daß ich mich hier mit diesem kurzen Hinweise begnügen kann, da das Fragen sind, bei denen subjektive Eindrücke und Auffassungen, was man im einzelnen Falle noch als Lymphocyten, was als Myeloblasten bzw. Myelocyten rechnen will, hierbei sicher eine große Rolle spielen. Wegen der Einzelheiten sei auf die hämatologische Literatur verwiesen.[2])

Eine ganze Reihe von Untersuchern hat festgestellt, daß sowohl bei aseptischer wie bei septischer Entzündung des Bindegewebes in den ersten Stunden die an Ort und Stelle vorhandenen Gewebselemente sich durch Teilung sicher nicht vermehren. Das konnte auch ich für die ersten 15—24 Stunden

[1]) Vergl. a. Kurt Ziegler. Experimentelle und klinische Untersuchungen über die Histiogenese der myeloiden Leukämie. Habilitationsschrift. Breslau. 1906.

[2]) Vergl. z. B. 23. Kongreß für innere Medizin. München. 1906. (Schridde, Naegeli, Türk.) Kurt Ziegler. Habilitationsschr. für die Literatur.

nachweisen und deshalb berücksichtige ich auch nur diese Stadien. Später tritt die Vermehrung der Gewebszellen durch Zellzerteilung so in den Vordergrund, daß eine sichere Entscheidung über die Herkunft der verschiedenen Zellen oft nicht möglich erscheint. Im Verlaufe der Entzündung gehen die einzelnen Zellformen die mannigfachsten Veränderungen ein, werden sich vielfach sogar, trotz ganz abweichender Herkunft, ähnlich, so daß wir über die Unmöglichkeit, histiogene und hämatogene Zellen zu unterscheiden, nicht hinauskommen. Am meisten leistet hier vielleicht noch die von Maximow angewandte Methode feinste Spalträume bildender, aseptischer Fremdkörper. Da meine Untersuchungen dieser späteren Stadien, über die ich früher (s. o.) berichtet habe, auch mit neuen Methoden (Giemsa, May-Grünwald) nichts von den Ergebnissen Maximows wesentlich Abweichendes ergeben haben, so glaube ich auf eine Schilderung dieser Versuche, soweit das nicht schon früher geschehen ist, verzichten zu können. Jedenfalls scheint es mir für das von mir untersuchte Gewebe durchaus unmöglich, in späteren Stadien (nach 2 und mehr Tagen) einer Zelle im Gewebe anzusehen, ob sie hämatogenen Ursprungs ist, soweit es sich nicht um granulierte Elemente handelt. Bei lymphocytären Elementen ist das unmöglich, wenn man selbstverständlich auch dann noch ohne allzugroße Schwierigkeit sehen kann, daß sichere Lymphocyten aus der Blutbahn ins Gewebe übertreten.

Protokolle.

Da die Befunde der einzelnen Untersuchungen keine sehr wesentlichen Abweichungen ergaben, besonders keine Abweichungen, die sich nicht aus der fortlaufenden Reihe ohne weiteres erklärten, so seien in folgendem, der besseren Übersicht wegen nur einzelne besonders charakteristische angeführt, um unnötige Wiederholungen zu vermeiden.

I. $2^1/_4$ Stunden nach der Bestrahlung. Beginnende Epithelnekrose im bestrahlten Bezirk (schrumpfende Kerne, mangelhaft gefärbtes, z. T. vakuolisiertes Protoplasma); deutliches Ödem mit reichlicher Fibrinausscheidung, ganz besonders auf der nicht bestrahlten Seite, wo das Exsudat die kollagenen Bündel weit auseinandergedrängt hat, und außer einzelnen Fibroblasten kaum zellige Elemente enthält.

Die Fibroblasten sind noch ganz unverändert. Sie haben einen blassen, ziemlich großen, runden oder ovalen, gelegentlich auch mehr stäbchenförmigen Kern. Die Chromatinsubstanz ist in feinen Körnchen im Gerüst verteilt. Das leicht basophile Protoplasma (Methylenblau, Giemsa, May-Grünwald) besitzt eine sehr feinwabige Struktur und setzt sich in die bekannten flügelförmigen Ausläufer fort. Das Aussehen entspricht im ganzen der Schilderung, wie sie Maximow gegeben hat. Nur sehr vereinzelt sieht man Fibroblasten, die etwas gequollen erscheinen, mit vergrößerten Kernen und reichlichem Protoplasma; noch seltener solche mit 2 Kernen (direkte Kernteilung?), Karyokinesen fehlen völlig.

Gefäße: Endothelzellen wie Adventitialzellen erscheinen platt und wie die Fibroblasten nicht verändert; nur ein einzigesmal fand sich in vielen genau durchsuchten Präparaten eine Kernteilung in einer Adventitiazelle. Gelegentlich sieht man der Gefäßwand angelagert einzelne Zellen mit etwas exzentrisch gelagertem und chromatinreichem Kern (sog. Radkern) und stark basophil gefärbtem Protoplasma; aber nur vereinzelt, selten in Gruppen von 2—4; besonders deutlich bei Färbung mit Methylenblau-Eosingemischen (Giemsa, May-Grünwald). Sie sind als Plasmazellen aufzufassen.

Im Inhalt der Gefäße sieht man neben gelapptkernigen (amphophilen) Leukocyten auch reichlich rundkernige Zellen, teils typische sog. kleine Lymphocyten mit rundem, sehr stark gefärbtem Kern, aber noch deutlich erkennbarem Chromatingerüst (May-Grünwald, intensiv dunkel, fast homogen nach Giemsa) in schmalem, in der Regel stärker basophilem Protoplasmahof. Daneben erkennt man oft in überwiegender Zahl etwas größere Formen mit sonst gleichem Kern und breiterem, basophilem Protoplasmasaum, der teilweise, wie auch gelegentlich an den kleinen Elementen, kurze pseudopodienartige Fortsätze ausstreckt. Außerdem sieht man, wenn auch selten, Zellen mit breitem homogenen oder leicht granuliertem Protoplasma mit rundem oder gebuchtetem Kern (sog. große, einkernige Leukocyten?), die aber z. T. sicher auch Übergänge zu den größeren Formen der Lymphocyten darstellen. Diese Zellen, besonders soweit sie einen blassen Kern mit wenig ausgebildetem Kerngerüst haben, müssen als Myelocyten aufgefaßt werden (s. o.) (die normalerweise im Kaninchenblut schon bis zu 10% aller kernhaltigen Elemente ausmachen), wenn man in ihnen eine Andeutung von Granulierung erkennen kann. An einzelnen Stellen im bestrahlten Bezirke überwiegen die rundkernigen Elemente im Gefäßinhalt derart, daß man den Eindruck einer ausgesprochenen lokalen Lymphocytose erhält. Die gleichen Elemente, die sich im Inhalt der Gefäße finden, erkennt man auch in deren Wand, d. h. also gelapptkernige Leukocyten und Lymphocyten. Z. T. — aber selten — sind sie im Augenblick der Auswanderung fixiert; teils liegen sie in der Gefäßwand selbst zwischen Endothel- und Adventitiazellen, teils sieht man sie wieder vor, bzw. nach der Auswanderung mit einem Protoplasmafortsatz in der Wand der Gefäße haften, und zwar stecken die

gelapptkernigen Leukocyten vielleicht etwas häufiger als die Lymphocyten in diesem Stadium in Kapillarwandungen, aber doch auch immerhin selten. (Eisenhämatoxylin, Giemsa, May-Grünwald.)

Außerhalb der Gefäße liegen locker zerstreut nur in gefäßreichen Abschnitten (um Haarfollikel etc.) etwas dichter die gleichen Elemente und zwar im Verhältnis zu den gelapptkernigen, auffallend viel rundkernige Zellen diffus im ödematösen Gewebe. Größtenteils haben sie die Gestalt und das Aussehen typischer, sogenannter kleiner Lymphocyten. Die größeren, rundkernigen Formen gleichen ebenfalls völlig denen innerhalb der Gefäße, zeigen ebenso häufig kleine pseudopodienartige Fortsätze, und vielfach einen noch breiteren, basophilen Protoplasmasaum z. T. mit feiner Vakuolisierung und geringer Körnelung. Man sieht im Gewebe alle Übergänge von kleinen Lymphocyten mit schmalem Protoplasmasaum zu größeren Formen und ebenso findet man auch bei kleinem Lymphocytenkern breite Protoplasmamassen mit reichlichen Pseudopodien und leicht wabiger Struktur. Alle diese Formen, die man im normalen Bindegewebe wenn auch selten findet, sind im Entzündungsbezirk außerordentlich vermehrt. Nirgends sieht man jedoch — ebenso wenig wie in den Gefäßwandzellen — Kernteilungsfiguren. Die ganz großen, sehr protoplasmareichen Formen, die nur vereinzelt im Innern der Gefäße sich finden und die alle Übergänge zu sicheren, lymphocytären Elementen aufweisen, sind wohl z. T. mit den Klasmatocyten der Autoren zu vergleichen; z. T. sind sie Formen, die wir als Knochenmarkszellen ohne spezifische Granulierung aufzufassen haben (s. o.).

II. 15 Stunden nach beendeter Bestrahlung. Die Epithelnekrose im bestrahlten Bezirk ist schon deutlicher als nach $2^1/_4$ Stunden. Ödem etwas stärker, ganz besonders auf der nicht bestrahlten Seite, auf der auch die Fibrinausscheidung so massig ist, daß in den tieferen, dem Knorpel benachbarten Schichten kaum noch Fibroblasten und kollagene Bündel erkennbar sind. Große Strecken sind hier von einem dichten Fibrinnetz eingenommen, in das nur mäßig viel Exsudatzellen eingelagert sind. Auf der bestrahlten Seite ist die Fibrinausscheidung weit geringer, findet sich aber ebenfalls in den dem Knorpel benachbarten Schichten. Hier erkennt man auch die schädigende Wirkung des Lichtes daran, daß im Zentrum der Bestrahlung Zellzerfall sich bemerkbar macht (Karyorrhexis bzw. Pyknose) an Leukocyten und Lymphocyten.

Die Fibroblasten sind auch jetzt noch wenig verändert. Kerne und Protoplasma sind vielleicht etwas vergrößert, aber sichere Wucherungserscheinungen fehlen ebenso wie Karyokinesen.

Die Gefäße sind ziemlich erweitert; einzelne Blutaustritte. Auch die Endothelien und Adventitiazellen bieten im allgemeinen noch keine Zeichen der Wucherung dar. Nur an vereinzelten Gefäßen sind sie vergrößert und gleichen mit ihren Kernen fast denen von Fibroblasten. Kernteilungen fehlen auch hier. Ebenso Bilder, die auf eine Entstehung kleiner Rundzellen aus den Zellen der Adventitia hinweisen.

Im Inhalt der Gefäße überwiegen jetzt die gelapptkernigen Leukocyten. Ob das individuell war, ist nicht zu entscheiden, da eine gleichzeitige Untersuchung des strömenden Blutes leider nicht vorgenommen worden ist. An rundkernigen Elementen sieht man jetzt neben typischen kleinen Lymphocyten wieder Formen mit gleichem oder größerem runden Kern und breiterem Protoplasmasaum. Seltener sind Formen mit eingekerbten (nierenförmigen) Kernen, oder mit großem basophilem Protoplasmahof, der unregelmäßige, große Pseudopodien ausstreckt, also in amöboider Bewegung fixiert ist. In der Regel lassen die größeren Lymphocyten nur feine kurze Fortsätze gleichmäßig nach allen Seiten ausstrahlen. In der Gefäßwand sieht man weit weniger Elemente als nach $2^1/_4$ Stunden und dem Inhalt entsprechend viel häufiger, gelapptkernige als rundkernige, die aber beide nur selten im Moment des Durchtritts fixiert sind. Rundkernige Elemente (mit basophilem Protoplasmasaum) findet man noch am ehesten zwischen Endothel und Adventitia-Zellen.

Im Gewebe, auf beiden Seiten des Knorpels — die unbestrahlte Seite eignet sich besser, da hier Kern- und Protoplasmazerfallsprodukte fehlen und die Zellen weniger dicht liegen — sieht man einmal dieselben Elemente wie innerhalb der Gefäße, und zwar jetzt in etwas überwiegender Zahl gelapptkernige (amphophile) Leukocyten, die sich an ihrer Granulierung (Giemsa, May-Grünwald) stets sehr leicht erkennen lassen, wenn die Kernform einmal Zweifel aufkommen lassen sollte (gebuchtete Kerne etc.). Kleine Lymphocyten sind, wenn auch stellenweise durchaus nicht selten, im Verhältnis weit weniger häufig vorhanden, als nach $2^1/_4$ Stunden.

Zellen vom Charakter der großen Lymphocyten überwiegen jetzt mehr und gleichen z. T. ebenfalls völlig denen in der Blutbahn; z. T. besitzen sie u. zw. in der Mehrzahl einen breiten Protoplasmahof mit reichlichen, pseudopodienartigen Fortsätzen (aber bei weitem geringer als die gelapptkernigen, die meist in sehr lebhafter Bewegung fixiert sind). Sie gleichen vielfach den Formen, die sich seltener innerhalb der Blutbahn finden. Wie diese haben sie teils einen runden, teils einen nierenförmigen oder stärker eingebuchteten Kern, der bald eine typische Lymphocyten-, bald mehr eine Myelocyten-Kernstruktur besitzt. Ihr Protoplasma ist besonders an den kleinsten Formen deutlich basophil, an den protoplasmareichen häufig violett bis rötlich (Giemsa, May-Grünwald) und feinkörnig, aber ohne daß in der Regel einzelne Granula — abgesehen von basophilen (Knochenmarksmastzellen) — erkennbar wären. Nicht selten besteht eine feinwabige Struktur. Die Kerne sind — innerhalb wie außerhalb der Gefäße — z. T. blasser gefärbt als die gewöhnlichen Lymphocytenkerne und zeigen teils ein feineres, teils kein deutliches Chromatinnetz. Die Formen mit blassem Kern ohne deutlich erkennbare Kernstruktur und besonders die mit deutlichen, wenn auch vielfach noch völlig farblosen Granulis sind zu den Myelocyten zu rechnen, während die anderen, granulafreien mit gut erkennbarem Kerngerüst, selbst wenn

sie stark eingekerbte oder nierenförmige Kerne haben, wohl noch zu den Lymphocyten gerechnet werden müssen. An Radkerne erinnernde Formen sind unter ihnen sehr selten, eher findet man sie unter den etwas kleineren Formen, aber ohne daß hier das Protoplasma die für Plasmazellen typische Struktur zeigte. Von typischen Lymphocyten findet man im Schnitt alle Übergänge zu den eben erwähnten protoplasmareichen Formen, so daß man eine scharfe Grenze nirgends ziehen kann. Man hat durchaus den Eindruck, daß es sich um große Formen der Lymphocyten (nicht „große Lymphocyten") handelt, die durch Zunahme des Protoplasma bzw. durch Aufnahme von Granoplasma (Makrophagen) ihren Zelleib vergrößert haben, also progressive Entwicklungsstufen der Blutlymphocyten darstellen. Andererseits erinnern die Formen mit länglichem oder eingeschnürtem Kern sehr lebhaft an Elemente — und lassen sich von ihnen auch nicht sicher differenzieren — die im normalen Bindegewebe als sogenannte Klasmatocyten bekannt sind. Auch in allen diesen Zellen wurden sichere Kernteilungsfiguren vermißt. Ebenso konnten für das reichliche Vorkommen amitotischer Kernteilungen brauchbare Anhaltspunkte nicht gewonnen werden.

III. 24 Stunden nach der Behandlung. Die bestrahlte Seite eignet sich weniger als die unbestrahlte. Besonders in den Randabschnitten sind schon so starke Veränderungen vorhanden, daß eine Differenzierung der einzelnen Elemente nicht immer möglich erscheint. Im Zentrum besteht in den oberen Schichten fortschreitende Nekrose, in den unteren noch Ödem mit Fibrinausscheidung. Reichliche Exsudation gelapptkerniger Elemente, weniger rundkerniger, die man aber ebenfalls wie jene, wenn auch seltener, gelegentlich zwischen Endothel- und Adventitiazellen findet, oder direkt durch die Kapillarwand durchtretend. Im Gewebe selbst sieht man die Formen wie nach 15 Stunden. Endothelien und Adventitiazellen beginnen stellenweise zu wuchern, sind aber vielfach ebenso wie die Fibroblasten noch völlig unverändert.

Übersichtlicher und leichter zu deuten sind die Verhältnisse auf der nicht bestrahlten Seite, auf der im Bereich der Lichtwirkung eine außerordentlich starke, ödematöse Auflockerung der tiefen Cutisschichten mit reichlicher Fibrinausscheidung vorhanden ist. Die Gefäße sind stark erweitert; teilweise Blutaustritte. Die Fibroblasten sind in ihrer überwiegenden Mehrzahl noch unverändert, allerdings sieht man häufiger als früher vergrößerte Zellen mit stärker gefärbtem Protoplasma, auch gelegentlich 2 Kerne in einer Zelle (amitotische Teilung?), selten einmal eine Karyokinese, aber immerhin in jedem Schnitt etwa 1—2 und mehr; die Wucherung ist also im Gange.

Was zunächst den Inhalt der Gefäße anlangt — auf der bestrahlten Seite entspricht ein starker Leukocytengehalt einem reichlichen Vorhandensein gelapptkerniger Elemente im Gewebe — so sieht man hier vorwiegend rote Blutkörperchen, weniger gelapptkernige und rundkernige Elemente. Die rundkernigen, die uns hier am meisten interessieren, zeigen

dieselben Formen wie nach 15 Stunden, haben meist einen schmalen selten einen breiten basophilen Protoplasmasaum und einen bald runden, bald mehr länglichen, nierenförmigen oder tiefer eingekerbten, sogar gelappten Kern, selbst in dicken Arterien! Die Struktur des Kernes ist die dort beschriebene und mit der der Endothelien nicht zu verwechseln. Sogenannte kleine Lymphocyten sind vorhanden, aber etwas weniger häufig als ihre größeren Formen.

Wenn auch nicht häufig, so sind doch in manchen Gefäßen die Endothelien deutlich vergrößert und haben an Kern- und Protoplasmamasse erheblich zugenommen. Karyokinesen scheinen noch selten zu sein. Anders verhält es sich mit den Adventitiazellen. Zwar sind auch sie an der Mehrzahl der Gefäße noch platt und langgestreckt, was man am besten dann sehen kann, wenn granulierte Leukocyten oder Lymphocyten zwischen beiden Schichten liegen. An einer Reihe von Gefäßen sind sie aber deutlich vergrößert, zu mehr rundlichen Elementen geworden und lassen alle Übergänge zu Zellen von lymphocytärem Charakter mit stärker basophil gefärbtem Protoplasma erkennen.

Um einzelne Gefäße herum, auch um solche, die kaum eine Veränderung der Adventitiazellen erkennen lassen, sieht man Rundzellen vom Lymphocytencharakter mit breitem Protoplasmasaum und Radkern, die teilweise Plasmazellen entsprechen und von denen man nicht entscheiden kann, ob sie ausgewandert sind, oder ob sie schon vorher an Ort und Stelle gelegen haben und vielleicht nur gewuchert sind. An solchen Stellen könnte man daran denken, daß die in den Gefäßwandungen steckenden Lymphocyten aus der Umgebung ins Gefäß hineinwandern. An anderen Stellen wieder ist ein derartiger Zweifel unmöglich, da durch die Kapillarwand sichere Lymphocyten an Stellen durchwandern, an denen in der Umgebung rundzellige Elemente nicht vorhanden sind. Jedenfalls ist eine deutliche, wenn auch noch sehr geringe Wucherung von Adventitiazellen mit Umbildung zu Zellen von lymhpocytärem Charakter vorhanden, was auch daraus hervorgeht, daß man an ihnen gelegentlich mitotische Kernteilungen sieht, häufiger wenigstens als an Fibroblasten.

Im Gewebe, besonders etwas ferner den Gefäßen in den Fibrinmassen sind nur wenig zellige Elemente außer den kaum veränderten Fibroblasten vorhanden; zahlreicher sind sie meist in der näheren Umgebung der Gefäße. An beiden Stellen überwiegen jedoch die rundzelligen Elemente stärker als im Inhalt der Gefäße. An granulierten Leukocyten finden sich nicht nur amphophile (pseudoeosinophile), sondern auch echte eosinophile Zellen mit grober Körnelung innerhalb der Gefäße und außerhalb, allerdings nicht häufig. Die rundkernigen Elemente, unter denen die kleineren Formen der Lymphocyten nicht sehr häufig sind, gleichen in vieler Beziehung den nach 15 Stunden beobachteten. Die Formen mittlerer Größe stimmen völlig mit denen innerhalb der Gefäße überein (s. o.), nur überwiegen jetzt besonders im Gegensatz zu 15 Stunden die Formen mit nierenförmigem und stärker eingeschnürtem, teilweise lappigem oder zackigem Kern stellenweise deutlich. Allerdings ist festzuhalten,

daß die gleichen Formen auch innerhalb der Gefäße vorkommen. Daneben sieht man größere Formen, selten was die Kerne, mehr was das Protoplasma anlangt. Mit der Zunahme des Protoplasmas tritt meist, besonders in der Peripherie des Zelleibs eine deutliche, wabige Struktur zu Tage. Bei stärkerer Granulierung des Zelleibs entstehen auch Formen, wie sie Maximow als Klasmatocyten bezeichnet. Sichere Unterschiede scheinen mir jedenfalls nicht zu bestehen. Man hat den Eindruck, daß die Lymphocytenformen, die innerhalb der Gefäße sich finden, auswandern, und daß ihre größeren Elemente sich im Gewebe weiter entwickeln und vermehren. Alle senden reichlich amöboide Fortsätze aus und enthalten gelegentlich Einschlüsse (Kerntrümmer, Leukocyten, rote Blutkörperchen etc). Dazu kommen die Rundzellen von ganz gleicher Gestalt in der Umgegend der Gefäße, die von den Adventitiazellen geliefert werden und zum Teil morphologisch völlig gleich erscheinen. Jedenfalls sieht man auch frei im Gewebe einmal Zellen, die den Charakter der in der Nähe der Gefäße liegenden sog. Plasmazellen tragen.

Ergebnisse.

Da in den ersten Stunden wesentliche Veränderungen an den Zellen des Gewebes nicht eintreten, wenigstens nicht solche, die nicht in eingehender Weise von Maximow besprochen wären, so können wir uns in den folgenden Betrachtungen ganz auf die „Exsudatzellen“ beschränken. Das auffallendste an diesen frühesten untersuchten Stadien (1—2) Stunden ist folgendes: Sehr schnell tritt im Gewebe eine ziemlich große Zahl rundkerniger Elemente mit basophilem Protoplasmasaum auf, die nach allen ihren Charakteren (denen der kleinen Lymphocyten des Blutes) zweifellos nur aus dem strömenden Blut stammen können. Vielleicht liegt es an der Versuchsanordnung, daß ich hier vorwiegend typische „kleine“ Lymphocyten im Gewebe fand. G. Schwarz[1]) betont, daß in seinen Versuchen (Technik wie Maximow) das Hauptkontingent die großen Zellen mit gebuchteten Kernen stellten, während die kleinen eine wesentliche Rolle bei der Bildung der einkernigen Exsudatzellen nicht spielten. Das sah ich erst viel später. In einem gewissen Widerspruch damit steht — zunächst könnte man ja an eine aktive Emigration denken, wie sie Maximow in den Vordergrund stellt — daß man durch die Gefäßwand durchwandernde Elemente (mit Hantelform des Kernes usw.) durchaus nicht

[1]) G. Schwarz, a. a. O.

entsprechend häufig findet[1]) und daß gelapptkernige (amphophile) Leukocyten, deren Auswanderungsfähigkeit ja eine unbestrittene und bei weitem größere ist, als die der Lymphocyten, ebenfalls nur selten, wenn auch vielleicht etwas häufiger, in der Gefäßwand steckend gefunden werden, und im Gewebe gegenüber der Zahl der lymphocytären Elemente sogar zurücktreten. Außerdem vermißt man an den granulierten Leukocyten vielfach ausgesprochene amöboide Bewegungen. Andererseits besteht in diesen Stadien eine, nur auf die Wirkung des Finsenlichtes zurückzuführende, gesteigerte (pathologische) Durchlässigkeit der Gefäße, die sich zeigt in dem beträchtlichen Ödem mit außerordentlich starker Fibrinausscheidung. Man kann also den Prozeß ungezwungen so auffassen, daß infolge dieser erhöhten Durchlässigkeit der Gefäßwände nicht nur ein, außerdem unter höherem Druck stehendes, reichliches, entzündliches (fibrinreiches) Exsudat ins Gewebe austritt, sondern daß auch mit diesem flüssigen Exsudationsstrom viele zellige Elemente aus den Gefäßen ins Gewebe hineingeschwemmt werden. Dafür spricht auch die ziemlich regelmäßige und diffuse Verteilung im Gewebe, nicht nur in der nächsten Umgebung der Gefäße.[2]) Weshalb hierbei die lymphocytären Elemente überwiegen, vermag ich nicht sicher zu entscheiden, wenn wir nicht auf die im normalen Blut des Kaninchens die der Leukocyten übertreffende Zahl der Lymphocyten zurückgreifen wollen. Möglich ist ja auch, was Maximow annimmt, daß bestimmte chemotaktische Reize auf verschiedene Zellen in verschiedener Weise und verschiedener Stärke wirken, wenigstens könnte man Hellys Ergebnisse als Beweis dafür ansehen.

Daß die Lymphocyten überhaupt austreten, ist ja nicht wunderbar, da sie zweifellos aktiver Beweglichkeit fähig sind[3])

[1]) Das kann, worauf G. Schwarz hingewiesen hat, an der Fixierung liegen, indem schon mit einem kleinen Fortsatz in der Gefäßwand steckende Zellen diesen unter der Wirkung des Fixierungsmittels wieder einziehen.

[2]) Vergl. auch Kurt Ziegler: Histolog. Untersuchungen über das Ödem der Haut und des Unterhautzellgewebes. Beitr. zur patholog. Anatomie etc. Bd. 36. 1904.

[3]) Das hat z. B. Maximow an lebenden Lymphocyten des Kaninchenblutes mit hinreichender Sicherheit entschieden, ebenso an gefärbten

und daß eine erhöhte Durchlässigkeit der Gefäßwände wie bei jeder Entzündung besteht, die ihnen das erleichtert, wird am deutlichsten daraus ersehen, daß in späteren Stadien auch reichlich rote Blutkörperchen die Gefäße verlassen, deren späteres Erscheinen durch die mangelnde Eigenbewegung erklärt wird. Meine Versuchsanordnung scheint mir deshalb auch Vorzüge vor der Maximows u. a. zu besitzen, da bei dieser schon infolge der Einführung eines Fremdkörpers Gefäßverletzungen und Blutaustritt zustande kommen. Es ist dann nicht immer zu entscheiden, was auf Verletzung, was auf pathologische Durchlässigkeit der Gefäße zurückzuführen ist. Jedenfalls scheint mir folgende Auffassung viel Wahrscheinlichkeit für sich zu haben:

Da die durch das Finsenlicht hervorgerufenen Veränderungen sich sehr langsam entwickeln und die Zeichen der beginnenden Nekrose in diesen frühesten Stadien am Epithel eben erst angedeutet, im Gewebe aber noch nicht zu erkennen sind, so treten die gelapptkernigen Leukocyten nicht in erhöhtem Maße aus den Gefäßen aus. Da ihre Haupteigenschaft die gewebsauflösende ist, und hier Zerfallsprodukte u. dergl., die sie auflösen, oder Fremdkörper (Bakterien), die sie aufnehmen könnten, noch nicht vorhanden sind, so werden sie eben einfach wie die anderen Blutelemente in der Hauptsache aus den Gefäßen herausgeschwemmt und wandern nur in unwesentlichem Maße aktiv aus, wenn auch die Fähigkeit der Eigenbewegung ihnen wie den Lymphocyten den Austritt erleichtert. Vielleicht liegen hier „vor“ der Entzündung ähnliche Verhältnisse vor, wie nach Ablauf der entzündlichen Vorgänge beim Ödem, wo K. Ziegler die Lymphocyten die Leukocyten überdauern und schließlich nur noch Lymphocyten austreten sah, da eben die Schädigung der Gefäßwände noch nach Ablauf der eigentlichen Entzündung fortbestehen kann. Weiterhin scheint mir für die Auffassung, daß die Zellvermehrung in den frühesten Stadien hauptsächlich auf einer Ausschwemmung aus der Blut-

---

Präparaten (a. a. O. I—III), auch Helly, Schwarz, Speroni u. a. haben sichere Emigrationsbilder gesehen und abgebildet, so daß ich wohl von reichlichen derartigen Abbildungen absehen kann. Im Moment des Durchtritts in der Kapillarwand fixierte, zweifellose Lymphocyten habe ich ebenfalls gesehen und mehrfach demonstriert. (Vergl. Abb. 1—4.)

bahn beruht, zu sprechen, daß etwas später (z. B. nach 15 Stunden, in den ersten Andeutungen schon nach 4 Stunden), wenn die Zeichen beginnender Nekrose auch im Gewebe deutlicher werden (beginnender Kernzerfall etc. auf der bestrahlten Seite) hier die granulierten Leukocyten ausgesprochen überwiegen, während auf der unbestrahlten Seite mit weit stärkerem fibrinreichen, entzündlichem Exsudat die lymphocytären Elemente entschieden in viel größerer Zahl vorhanden sind, wenn auch nicht überall reichlicher als die gelapptkernigen. Maximow, der als frühestes ein Stadium von 19 Stunden (a. a. O. I), bzw. 6 Stunden (a. a. O. II) schildert und abbildet, läßt alle diese Elemente aktiv aus den Gefäßen auswandern. Auf der bestrahlten Seite finden die Leukocyten ebenfalls ein Feld für ihre gewebsauflösenden Fähigkeiten, da z. B. eine erheblichere Nekrose und ein stärkerer Austritt roter Blutkörperchen auf der nichtbestrahlten Seite erst nach 15—24 Stunden zustande kommt. Außerdem sind durch die schädigende Wirkung des Lichtes im Gewebe die Lebens- und Ernährungsbedingungen nicht nur für die an Ort und Stelle vorhandenen, sondern auch für die aus der Blutbahn ausgetretenen Elemente so stark veränderte, daß eben oft ein Zelltod eintritt. Am ungünstigsten liegen die Verhältnisse natürlich für die aus dem Blut stammenden Zellen, die einmal die Umgebung, auf die sie eingestellt sind, verlassen haben und nun in Verhältnisse gekommen sind, denen sie sich nicht ohne weiteres anpassen können. Das bedeutet für viele den Untergang und zeigt sich an den reichlichen Zerfallsprodukten, der mangelnden Färbbarkeit (Kerne der Lmphocyten, Leukocyten) u. s. w. Diese Zerfallsprodukte locken natürlich ebenso wie die primäre Nekrose reichlich Leukocyten an. Auf der nicht bestrahlten Seite liegen die Verhältnisse zunächst etwas anders. Hier entspricht das Zahlenverhältnis auch im Gewebe etwa dem im Blut, d. h. die lymphocytären Elemente machen etwa $^3/_5$ aller kernhaltigen Blut-Elemente aus (30—40% polymorphkernige Leukozyten, 50—60% kleine Lymphocyten, 5—10% große, einkernige Myelocyten, 3—5% Mastzellen).[1])

[1]) Diese Zahlenangabe verdanke ich Herrn Kollegen Kurt Ziegler, der reichlich vergleichende Zählungen normalen Kaninchenblutes vorgenommen hat.

In einzelnen Fällen war ein gewisses Überwiegen großer Lymphocytenformen aufgefallen. Um „große Lymphocyten," die etwa aus den Bildungszentren stammten, konnte es sich nicht handeln, da sie unter gewöhnlichen Verhältnissen nicht ins Blut übertreten. Am wahrscheinlichsten ist mir, daß es sich um individuelle Verschiedenheiten handelt, da zu jedem Versuch nur ein Tier verwendet wurde. Vergleichende Zählungen an ein und demselben Tiere (s. o.) ergaben wenigstens keine entsprechenden Unterschiede, besonders kein deutliches Überwiegen der größeren Elemente. Die Entstehung dieser Zellvermehrung aus vorhandenen Gewebszellen erscheint wenig glaubhaft, da einmal alle Proliferationserscheinungen an den Zellen des Gewebes fehlen, auch solche, die man als amitotische Kernteilungen auffassen könnte (Kerneinschnürungen etc.), selten sind. Deshalb scheint mir ein Zuströmen der normalen, im Gewebe vorhandenen lymphocytären Elemente aus der Nachbarschaft nicht wahrscheinlich, trotzdem diese ausgesprochen die Fähigkeit amöboïder Bewegung haben, und sie später auch reichlich zeigen. In den frühesten Stadien sind diese Formen jedenfalls im Gebiete beginnender Entzündung nicht vermehrt und kaum in amöboïder Bewegung.

Andererseits stimmt das morphologische Bild mit dem der Zellen in den Blutgefäßen völlig überein. Selbstverständlich ist es etwas Mißliches und nicht erlaubt, aus Ähnlichkeit oder Gleichheit des morphologischen Aussehens der Zellen, auf die Gleichheit ihrer Abstammung zu schließen. Dieser Mangel haftet aber derartigen Untersuchungen stets an und bei der zweifellos erhöhten Durchlässigkeit der Gefäße liegt die gegebene Erklärung wohl am nächsten.

Auch in späteren Stadien (bis 15 Stunden) fehlen noch alle Bilder, die auf eine Vermehrung der Zellen an Ort und Stelle hinweisen. Fibroblasten, Adventitiazellen, Endothelien sind kaum verändert, ihre Kerne nur selten vergrößert, ihr Protoplasma auch nur bei Kernvergrößerung vermehrt und dunkler gefärbt (soweit es sich nicht um durch das Oedem bedingte Vergrößerung durch Quellung handelt). Kernteilungen (indirekte) fehlen, ebenso Bilder, die auf Entstehung kleiner Rundzellen aus den Zellen der Adventitia hinweisen. Auch

perivaskuläre Lymphzellenanhäufungen, denen Ribbert eine so große Bedeutung zuschreibt, fehlten an den Gefäßen der Haut völlig, oder waren jedenfalls so unbedeutend, daß sie für die Entstehung der schon in den ersten Stunden im Gewebe vorhandenen „Rundzellen" nicht in Frage kommen konnten. Wo sich in der Adventitia der Gefäße oder ihr direkt anliegend Zellen von lymphocytärem Charakter finden, sind es solche mit mehr oder weniger stark ausgeprägten Radkernen und stark basophilem Protoplasma, also Zellen, die in die Gruppe der Plasmazellen gehören und an Ort und Stelle schon vorhanden waren. Diese Zellen aber fanden sich immerhin recht selten und besonders selten in Gruppen von mehr als 3—4 Zellen. Dafür, daß es sich hierbei nicht um erst während der beginnenden Entzündung ausgewanderte, sondern an Ort und Stelle schon vorhandene Zellen handelt — wenn auch mit funktioneller Differenzierung — scheint mir auch zu sprechen, daß Maximow (a. a. O. I) sie niemals in den Spalträumen der Fremdkörper, sondern stets nur im entzündeten Gewebe selbst gesehen hat.

Im Gefäßinhalt sowie auf beiden Seiten des Knorpels sieht man jetzt überwiegend granulierte Leukocyten, besonders (s. o.) auf der bestrahlten Seite. Der geschilderte Vorgang der Zellausschwemmung scheint im wesentlichen zur Ruhe gekommen zu sein und es treten allmählich die aktiven Auswanderungserscheinungen mehr in den Vordergrund, wobei aber der Zellaustritt anscheinend etwas geringer geworden ist. Jedenfalls sieht man weniger Elemente in der Gefäßwand stecken und naturgemäß häufiger gelapptkernige als rundkernige, die aber beide nur selten im Augenblick des Durchtritts fixiert sind. Das nimmt nicht Wunder, denn die granulierten Leukocyten sind größtenteils, im Gegensatz zu früher, in sehr lebhafter amöboider Bewegung. Zellen vom Charakter der kleinen Lymphocyten sind jetzt im Gewebe weniger häufig vorhanden als früher, wenn auch stellenweise durchaus nicht selten. Viel zahlreicher sind größere Zellen von ähnlichem Aussehen, die ebenfalls völlig solchen innerhalb der Blutbahn gleichen, aber hier seltener sind. Ein Vergleich der früheren und späteren Stadien legt den Gedanken nahe, daß aus den

typischen kleinen, aus der Blutbahn herausgeschwemmten, bzw. ausgewanderten Lymphocyten vielleicht größere Formen entstanden sind durch Aufnahme von Stoffen aus der Umgebung, die eine Vermehrung des Granoplasmas und z. T. auch eine Vergrößerung der Kerne bedingt haben. Dabei treten alle möglichen Veränderungen auf, die teilweise auch schon in den frühesten Stadien beobachtet wurden: der Protoplasmahof wird breiter, ist bald rund, bald etwas langgestreckt oder gar an zwei Enden zugespitzt und weist ganz kurze, pseudopodienartige Fortsätze auf. Auch der Kern nimmt dabei oft eine längliche Gestalt an oder zeigt eine leichte Einkerbung. Das Protoplasma ist meist wie bestaubt, jedenfalls ohne erkennbare Granulierung und läßt bei den größeren Formen eine leicht wabige Struktur erkennen.

Zwar nimmt man an, daß die kleinen Lymphocyten des Blutes das Ende einer Entwicklungsreihe darstellen, und in der Blutbahn weder der Vermehrung noch der Umwandlung in große Lymphocyten fähig sind. Das gilt aber für normale Verhältnisse und für das strömende Blut und gibt uns natürlich keine Antwort auf die Frage, wie sich diese Zellen unter pathologischen Verhältnissen und im Gewebe verhalten. Das Übermaß von Nährstoffen bei der Entzündung könnte wohl zu einer Überernährung führen (wie es ja manche Forscher für die Bildung der Plasmazellen annehmen) und damit zur Entstehung von Zellen, die morphologisch von großen Lymphocyten durchaus nicht zu unterscheiden sind. Die morphologische Übereinstimmung beweist ja noch nicht eine funktionelle Gleichheit, ebensowenig, daß aus jenen großen Formen durch Zellteilung wieder typische kleine Lymphocyten entstehen.

Theoretisch wäre das wohl denkbar, denn „es ist eine allgemeine Eigenschaft der lebenden Substanz unter günstigen Bedingungen nicht nur die im Lebensprozeß verbrauchte Substanz zu ersetzen, sondern zugleich noch einen Mehrwert zu liefern".[1]) So könnte man annehmen, daß, da außerhalb der Gefäße die Lebensbedingungen für die Lymphocyten ganz

[1]) O. Hertwig, Allgem. Biologie 1906 p. 439.

andere sind, sie einer Weiterentwicklung fähig werden, die im kreisenden Blute ausgeschlossen ist, wenn sie die erste Schädigung überstanden haben. Bei vermehrten Anforderungen an die Zelle wie bei der Entzündung führt der größere Verbrauch an Stoff und Kraft zur Gewinnung eines Ersatzes, der meist das Verlorengegangene übertrifft, kurz also zur Hypertrophie. Denn wenn auch im normalen Blut die kleinen Lymphocyten sich nicht weiter entwickeln, so ist damit natürlich nicht gesagt, daß sie deshalb unter ungewöhnlichen Verhältnissen sich nicht zu anderen Zellformen entwickeln können. Betonen möchte ich nur, daß es mir in diesen frühen Stadien niemals gelungen ist, Kernteilungen in derartigen Zellen nachzuweisen. Das gelang erst in viel späteren Stadien, und hier bleibt der Einwand, daß es sich um von adventitiellen Elementen abstammende Zellen, bzw. um Zellen handelte, die möglicherweise nicht direkt hämatogenen Ursprungs waren. Aber auch das war selten und für die Zellvermehrung kaum von wesentlicher Bedeutung. Helly erklärt es für unwahrscheinlich, daß die kleinen Lymphocyten einer Weiterentwicklung fähig seien, da sie einmal in ihren Bildungsstätten nie Kernteilungen zeigen, dann bei septischen Entzündungen nur Veränderungen degenerativer Natur aufweisen. Eine Bildung großer Lymphocyten durch nachträgliche Quellung der kleinen Formen (s. o.) hält er für möglich. Diese Annahme sei aber unnötig, da die direkte karyokinetische Entstehung in allen blutbildenden Organen beobachtet werden könne. Die kleinen Lymyhocyten hätten zwar noch vitale Eigenschaften, aber nicht mehr die Fähigkeit zu mitotischer Teilung und könnten deshalb nur noch regressive Veränderungen eingehen.

Vielleicht haben aber diese Zellen auch nur die funktionelle Aufgabe, die bei der Entzündung im Übermaß im Gewebe vorhandenen Nährstoffe zu assimilieren und dann von den Lymphbahnen aufgenommen zu werden.

Unter diesen größeren Formen vom Aussehen der Lymphocyten bemerkt man nun nicht selten Zellen mit noch rundem, aber blassem Kern ohne deutliches Kerngerüst; an diese schließen sich in fließenden Übergängen Formen an, mit eingekerbten, nierenförmigen, eingebuchteten und selbst gelappten Kernen.

Ähnliche Zellen sieht man in der Blutbahn; ihr Protoplasma ist basophil, besonders stark an den kleinen, runden Formen mit schmalem Protoplasmasaum, während die großen oft in lebhafter amöboider Bewegung fixiert sind, aber bei weitem nicht in der Mannigfaltigkeit wie die granulierten, gelapptkernigen Leukocyten. Ihr Protoplasma zeigt gelegentlich eine feinwabige Struktur, ist meist feinkörnig, zeigt aber selten einzelne, basophile oder schon feinste, farblose Granula. Es sind also noch von spezifischen Granulis freie Zellen, die nur mit den Myeloblasten verglichen werden können, wie sie im Blute des Kaninchens regelmäßig vorkommen. Ihre Entwicklung zu typischen granulierten Myelocyten läßt sich in Schnittpräparaten weniger gut verfolgen als im Ausstrich. Da es sich um Zellen handelt, die lebhafter amöboider Bewegung und weiterer Entwicklung fähig sind, nimmt ihr, wenn auch entsprechend den Zellverhältnissen nicht übermäßig häufiges Auftreten außerhalb der Gefäße nicht Wunder. Eine feste Grenze gegen die sicheren Lymphocytenformen läßt sich histologisch nicht ziehen, weil sich die verschiedenartigsten fließenden Übergänge finden: Bald sieht man Lymphocytenkerne mit stärkerer Einschnürung, bald blasse, völlig runde Myelocytenkerne und das gleiche basophile Protoplasma und doch müssen jene Myelocytenformen, falls es zur Bildung spezifischer Granula kommt, den Leukocyten zugeordnet, bzw. als deren Entwicklungsformen angesehen werden. Noch verwirrender wird das Bild, wenn man sieht, daß manche dieser Zellen, besonders soweit eine beginnende Granulierung noch gar nicht erkennbar ist, soweit sie also noch den Lymphocyten histologisch mindestens sehr nahe stehen, völlig solchen gleichen, die schon normalerweise im Bindegewebe vorkommen und hier als Klasmatocyten bezeichnet worden sind, und die nach Ranvier aus den ursprünglich aus dem Blute stammenden in der Nähe der Gefäße sich findenden Lymphocyten entstehen. Mit der Zunahme des Protoplasmahofes, der immer mehr eine wabige Struktur erhält und höchstens eine basophile (Mastzellen-)Körnelung erkennen läßt und mit der Aufnahme von Gewebs-, Zell- und Kerntrümmern entstehen dann immer mehr Formen mit ausgesprochenen phagocytären Eigenschaften, wie sie als Makrophagen etc. bekannt sind.

Zwar fehlen sonst alle Proliferationserscheinungen im Gewebe, besonders auch in den Adventitiazellen, aber man könnte doch daran denken, daß die Zellvermehrung auf die vorher vorhandenen lymphocytären Zellen, sog. Klasmatocyten etc. zurückzuführen sei, und zwar derart, daß diese lebhafter, amöboider Bewegung fähigen Zellen aus der Nachbarschaft in das entzündete Gebiet einwandern. Borst z. B. hat, allerdings an älteren Stadien, die nur zum kleinen Teil Kaninchen betrafen, das gehäufte Auftreten buchtiger und eingeschnürter Kerne dafür verwertet, daß die Zellvermehrung größtenteils durch amitotische Kernteilungen zustande komme. Das wäre ja möglich; dagegen scheint mir aber zu sprechen, daß das Auftreten dieser Zellen innerhalb und außerhalb der Gefäße Hand in Hand geht.[1]) Andererseits habe ich Bilder, die man nur entfernt als amitotische Kernteilungen verwerten könnte, außerordentlich selten gesehen. Außerdem treten sie erst in späteren Stadien auf und fast gar nicht in den früheren, in denen gerade die Zellvermehrung im Gewebe am auffälligsten ist und in denen man auch am häufigsten lymphocytäre Zellen in der Gefäßwand findet. Unerläßlich sind für die Differenzierung dieser Elemente natürlich Färbungen, welche die Zellgranulationen darzustellen erlauben. (Giemsa, May-Grünwald etc.)

Nach 24 Stunden ist schon eine deutliche Gewebswucherung im Gange. Man sieht nicht nur vergrößerte Fibroblasten, Endothelien und Adventitiazellen, sondern auch Karyokinesen, am häufigsten noch in den Adventitiazellen, im ganzen aber immerhin selten. Selbst die Adventitiazellen erscheinen an manchen Stellen noch völlig unverändert. Rundkernige Elemente sieht man ebenso wie gelapptkernige, granulierte Leukocyten aus den Gefäßen auswandern, aber sie stecken doch seltener in der Gefäßwand als in früheren Stadien und als die gelappt-

[1]) G. Schwarz (Virchows Archiv Bd. 179) sagt: „Zwischen der Endothelschicht der Gefäße und der ganz unveränderten, platten Schicht der Adventitiazellen sieht man kleine Leukocyten und andere einkernige Zellen gelagert, so daß es aussieht, als seien sie aus den mit ebensolchen Zellen überfüllten Gefäßen ausgewandert!“ Das kann ich bestätigen. (Vergl. die Protokolle.)

kernigen. Doch findet man gelegentlich einmal einen typischen kleinen Lymphocyten, der gerade durch eine Kapillarwand durchschlüpft, an Stellen, wo Rundzellen in der nächsten Umgebung völlig fehlen. Etwas häufiger sieht man sie schon zwischen Endothel- und Adventitiazellen, aber ebenfalls selten und unvergleichlich weniger häufig als die gelapptkernigen Leukocyten, die besonders auf der bestrahlten Seite mit den Zeichen deutlicher Nekrose des Epithels und seiner Anhangsgebilde, reichlich auswandern. Auch in diesen Stadien entsprechen die kernhaltigen Blutelemente innerhalb der Gefäße völlig solchen, die im Gewebe liegen. Das Gesamtbild hat sich, wie aus den Protokollen hervorgeht, gegenüber dem nach 15 Stunden sonst nur wenig verschoben. Die kleinen Lymphocyten treten gegenüber den größeren Zellen mit basophilem Protoplasma zurück, und unter diesen sind wieder Zellen von Myelocyten-Charakter, die wir also nicht zu den Lymphocyten im engeren Sinne rechnen können, nicht allzu selten, und zwar selbst in dicken Arterien, so daß mir der Gedanke ganz ausgeschlossen erscheint, es könnten diese Zellen aus dem Gewebe in die Blutbahn eingewandert sein. Zu einer derartigen Anschauung könnte man ja kommen, wenn man sieht, wie besonders in noch späteren Stadien (nach 2, 3, 5 Tagen) gerade in den zellreichsten Abschnitten die Gefäße am meisten kernhaltige Elemente enthalten und zwar vorwiegend rundkernige und auch garnicht selten solche vom Myelocyten-Charakter, während die gelapptkernigen seltener in Gefäßen, häufiger und zahlreicher in deren Wand und im Gewebe gefunden werden. Man könnte hier also von lokaler Lymphocytose sprechen. In diesen späteren Stadien sieht man übrigens in der Blutbahn neben ziemlich häufigen Myelocyten mit Mastzellenkörnelung gelegentlich solche mit amphophiler, ganz selten auch mit eosinophiler Granulierung.

Leider habe ich es bei meinen Untersuchungen versäumt, regelmäßig vor Beginn und am Schlusse des Versuchs den lokalen und allgemeinen Blutbefund genau zu erheben. Es wäre das auch für die Frage von Bedeutung, wie weit einzelne meiner histologischen Befunde über die Zusammensetzung des Blutes innerhalb der Gefäße im entzündeten Bezirk etwa durch individuelle Abweichungen bedingt sind; ich hoffe, darauf noch genauer zurückkommen zu können. Es sei deshalb nur auf die Ergebnisse hingewiesen, die ich bei den Untersuchungen des Blutes eines ausgewachsenen Albinokaninchens erzielt habe, dessen rechtes Ohr unter den

angegebenen Versuchsbedingungen einer Bestrahlung (von $^3/_4$ Stunden Dauer) mit der Finsen-Reyn-Lampe unterzogen wurde. Das Ergebnis dieser Blutuntersuchungen war insofern ein ganz interessantes, als 2 und 5 Stunden nach der Bestrahlung, also zu einer Zeit, zu der die Zusammensetzung der Exsudatzellen (Leukocyten und Lymphocyten) den Verhältnissen in der Blutbahn entsprach und eine aktive Auswanderung der Blutelemente noch nicht sehr in Frage kam, der Befund ungefähr mit dem vor der Bestrahlung übereinstimmte, und zwar zeigte das venöse Blut aus dem Entzündungsgebiet fast genau dieselbe Zusammensetzung wie das aus dem unbehandelten Ohr entnommene. Allerdings war eine leichte Steigerung der (schon vorhandenen) Leukocytose erkennbar (vergl. die Tabelle).

Ganz anders lagen die Verhältnisse bei der Untersuchung nach 24 Stunden, also bei schon ausgeprägter Nekrose im bestrahlten Bezirk. Während das Körperblut (aus dem gesunden Ohr) keine wesentlichen Abweichungen von den früheren Befunden zeigte, enthielt das venöse Blut aus dem Entzündungsbezirk 24% weniger neutrophile Leukocyten und dafür 48% mehr Lymphocyten (15% bzw. 13·3% auf die Gesamtzahl der kernhaltigen Elemente berechnet,) ein Befund, der sich wohl folgendermaßen erklären läßt: Da in das der Nekrose teilweise anheimfallende Gebiet außerordentlich reichlich gelapptkernige Leukocyten abgegeben werden, so ist ihre Zahl im abfließenden, venösen Blut relativ vermindert, während die Zahl der Lymphocyten entsprechend steigt. Wir erhalten also so eine lokale Lymphocytose, die einfach durch lokale Zirkulationsverhältnisse bedingt ist (vergl. oben Seite 333 u. 348).

Ich möchte diesen Befund nicht in Analogie setzen zu dem, was man beim Menschen als lokale Lymphocytose im Gegensatz zum Allgemeinblutbefund gesetzt hat.[1]) Denn hier hat man wohl immer Kapillarblut aus dem Bezirke einer chronischen Entzündung (Lupus etc.) entnommen, also, wenn man so will, zuströmendes Blut, nicht aus einer abführenden Vene. Jedenfalls geht aus den in der Tabelle mitgeteilten Befunden hervor, daß auch ein kleiner, lokaler, aseptischer Entzündungsherd die Zusammensetzung des Blutes beeinflußt, allerdings erst später, und jedenfalls viel weniger als bakterielle Entzündungen (cf. Helly). Dafür könnte man vielleicht auch verwerten, daß acht Tage nach Beginn der Entzündung, also zur Zeit lebhaftester entzündlicher Neubildung, die relative Vermehrung der Lymphocyten auch im Körperblut die gleiche ist, wie im Entzündungsgebiet. Da es sich aber nur um einen einzelnen Befund handelt, möchte ich, wie erwähnt, daraus keine weiteren Schlüsse ziehen — zumal die anscheinende Vermehrung der Lymphocyten noch erheblich innerhalb normaler Grenze bleibt — sondern nur auf die Tabelle verweisen, aus der hervorgeht, daß bei dem Tiere eine sehr deutliche Leukocytose bestand.

---

[1]) z. B. F. Nagelschmidt: Über lokale Blutbefunde. Berl. med. Ges. 11./VII. 1906 ref. Berl. klin. Woch. 1906 p. 1012.

Ausgewachsenes kräftiges Albinokaninchen. Rechtes Ohr $^5/_4$ Stunden belichtet mit der Finsen-Reyn-Lampe.

	Normales Kaninchenblut nach Ziegler	Vor der Bestrahlung, l. Ohr	Nach der Bestrahlung							
			2 Stund.		5 Stund.		24 Stdn.		3 Tage	
			l. Ohr	r. Ohr (Entzünd.)	l. Ohr	r. Ohr (Entzünd.)	l. Ohr	r. Ohr (Entzünd.)	l. Ohr	r. Ohr (Entzünd.)
	in Prozenten									
Neutrophile . .	30—40	57	63	63,3	65,8	65	62	47	50,8	53
Eosinophile . .		1	—	0,5	0,3	0,3	1	1,1	—	—
Mastzellen	3—5	4	3,3	2,2	2,9	4	5,5	4 2	3,8	3
Myelocyten . . .	5—10	4,6	4	2	2,6	2,7	3,8	6,7	3	3
Lymphocyten . .	50—60	33,4	29,7	32	28,4	28	27,7	41	42,4	41
Gesamtzahl der gezählten Zellen	—	1300	1000	1500	1000	1500	2750	1400	500	600

Besondere Schwierigkeiten bietet die Deutung der Verhältnisse in der Umgebung der Gefäße, an denen man eine Wucherung der Adventitiazellen erkennen kann. (Kernteilungen, Kern- und Protoplasmazunahme etc.) Hier hat man den Eindruck, daß die rundkernigen Zellen in der Umgebung der Gefäße, die z. T. exzentrisch gelegene Radkerne und bald ein blasses, bald ein stark gefärbtes basophiles Protoplasma aufweisen, durch Teilung der Adventitiazellen entstehen. Sie finden sich zwar auch sonst im Gewebe und könnten auch aus ausgewanderten Lymphocyten durch Zunahme des Granoplasmas entstanden sein, wogegen auch die Häufung in der Umgebung der Gefäße nicht spräche. Am wahrscheinlichsten scheint mir aber doch, daß sie aus den Adventitiazellen, bzw. aus den an Ort und Stelle in der Gefäßwand vorhandenen rundkernigen Elementen sich bilden, mögen diese nun vorher an Ort und Stelle gewesen oder erst während der Entzündung aus den Gefäßen dahin gelangt sein. Das läßt sich histologisch nicht entscheiden, weder im positiven, noch im negativen Sinne.

Von hier aus gelangen sie dann weiter ins Gewebe. Jedenfalls sind in späteren Stadien diese Zellen in der Nähe der Gefäße am zahlreichsten, was mir im Verein mit den reichlichen Kernteilungen in Gefäßwandzellen auf diese Entstehungsweise hinzudeuten scheint (im Sinne Marchands leukocytoider Zellen.)[1])

Die Bilder sind eben schon nach 24 Stunden, später noch weit mehr, so mannigfaltig und so verschieden deutbar, daß für die Frage nach der Herkunft der verschiedenen Zellen nur Stadien etwa aus den ersten 15 Stunden benützt werden können, da hier Wucherungserscheinungen an den Elementen des Bindegewebes und der Gefäße noch völlig oder fast völlig fehlen, und so einigermaßen eindeutige Bilder entstehen.

Schon in den frühesten Stadien lassen sich lückenlose Reihen von kleinen Lymphocyten zu größeren Formen mit gleichen oder größeren Kernen und schließlich zu Elementen mit großem Protoplasmahof, feinwabiger Struktur und ausgesprochener amöboïder Bewegung nachweisen, so daß man wohl annehmen kann, daß die schließlichen Endformen der aus dem Blute ausgetretenen Lymphocyten die Klasmatocyten sind (Maximow, Ziegler), daß also beide der gleichen Zellart angehören. Jedenfalls haben mir auch die späteren Stadien (hier nicht berücksichtigt, 2—29 Tage) keine Beweise gegen jene Anschauung geliefert. Zwar hat die Meinung manche Anhänger gefunden, die Blutlymphocyten und die lymphocytären Elemente des Bindegewebes seien wohl gestaltlich und färberisch absolut nicht von einander zu unterscheiden. Funktionell bestehe aber der große Unterschied, daß nur diese, die vorwiegend in der Umgebung der Gefäße gefunden werden, die Rundzellen des entzündlichen Infiltrats lieferten. Daß in diesen

[1]) G. Schwarz (V. Arch. Bd. 179) leitet die Plasmazellen (im großen Netz des Kaninchens) her 1.) aus den großen Zellen in den taches laiteuses u. zw. direkt durch differenzierende Teilung oder aus den ebendort gebildeten Lymphocyten durch Auftreten des Granoplasmas; ferner ebenso aus den gleichwertigen Elementen um die Gefäße event. pathologisch aus mobilisierten Elementen der adventitiellen Gefäßelemente (Marchand), 2.) aus emigrierten, einkernigen Blutzellen wenigstens unter pathologischen Verhältnissen. Daß sie aus Fibroblasten entstünden, ist wohl von Schwarz endgültig widerlegt.

Zellen in späteren Stadien leicht Zellteilungen nachgewiesen werden können, und daß sie so auch Zellen vom Charakter der kleinen Lymphocyten liefern, die sekundär in die Blutbahn übertreten können, ist keine Frage. (Vergl. u. a. Marchand.) Damit ist aber nicht erklärt, woher, ohne daß Wucherungserscheinungen an den Zellen der Gefäßwände oder Kernteilungen vorhanden sind, die recht zahlreichen kleinen Lymphocyten im Gewebe in den frühesten Stadien der Entzündung kommen. Jedenfalls beweisen unsere Befunde, daß für die erste Zeit und für die „einkernigen" Exsudatzellen nur der Austritt lymphocytärer (und zwar der kleinsten) Elemente aus der Blutbahn in Frage kommt, die man sonst erst nach Auftreten der größeren polymorphen Formen erwarten müßte.[1])

Erst ziemlich spät, etwa am Ende des ersten Tages beginnt die Wucherung der Zellen des Gewebes, die dann allerdings bald zu einer erheblichen Zellvermehrung führt. Die Frage ist eine müßige und histologisch vielleicht gar nicht zu entscheiden, ob die während des ganzen Verlaufs der Entzündung ausgetretenen Blutlymphocyten schließlich z. T. zur Ruhe kommen und den sog. Klasmatocyten entsprechen, oder ob nur diese in der Umgebung der Gefäße gelegenen Zellen — deren mitotische Teilung ja sicher ist — in den späteren Stadien die lymphocytären Elemente liefern und dauern können, während jene von den Lymphbahn aufgenommen werden oder zu grunde gehen.

Das Wahrscheinlichste ist wohl, daß beides nebeneinander vorkommt und daß auch typische Blutlymphocyten zu Klasmatocyten, bzw. leukocytoiden Zellen werden können. Normalerweise wandern ja dauernd auch lymphocytäre Elemente aus der Blutbahn aus, die wohl schließlich seßhaft werden und als Wanderzellen des Bindegewebes, bzw. Klasmatocyten sich der veränderten Umgebung anpassen und so erhalten bleiben. Da die Entzündung als eine Summe gesteigerter Lebensvorgänge aufzufassen ist, so liegt nichts näher, als die Annahme, daß dabei auch dieser Vorgang eine Steigerung erfährt und ein Teil der ausgetretenen Elemente wie unter normalen Verhältnissen seßhaft wird, nachdem er die Entzündung überdauert

[1]) Auch K. Ziegler sah in den ersten Stadien des Ödems allerdings bei Menschen relativ die meisten kleinen Lymphocyten.

hat. Bei meinen früheren Untersuchungen späterer Stadien war es mir gerade aufgefallen, daß mit der zunehmenden Zellvermehrung im Gewebe eine Steigerung der Zahl der Kernteilungen einherging und zwar am bedeutendsten gerade in den Gefäßwandzellen, besonders in denen der Adventitia. Daneben gelang es nur selten einmal eine Kernteilung in einer frei im Gewebe liegenden Zelle vom Charakter typischer Lymphocyten zu finden. So kam ich zu der für spätere Zeiten nach der Bestrahlung berechtigten Anschauung, wie z. B. auch Borst, daß für die starke Zellvermehrung fast ausschließlich die vorher vorhandenen Zellen in Betracht kommen, fast gar nicht — abgesehen von gelapptkernigen Leukocyten — die kernhaltigen Elemente des Blutes. Die Kernteilungen in lymphocytären Zellen konnten ja solche Elemente betreffen, die von den wuchernden Zellen der Adventitia stammten. Das ist aber bei der zweifellosen morphologischen Übereinstimmung dieser Zellen mit Elementen des Blutes gar nicht zu entscheiden und nur eine Stütze für die Anschauung, welche die Adventitiazellen (leukocytoide Zellen Marchands) als Lymphocyten ansieht, die im Bindegewebe zur Ruhe gekommen sind. Wenn sie ebenso wie die Blutbildungszentren kleine typische Lymphocyten liefern, die durch Übertritt in die Blutbahn echte Lymphocyten werden können, so ist es ein Unding, hier zwei grundverschiedene Zellarten anzunehmen,[1]) zumal der reichliche Austritt (auch aktiv) von Lymphocyten aus den Gefäßen wohl nicht mehr gut bezweifelt werden kann.

Auch in jenen späteren Stadien haben sich nirgends Anzeichen dafür finden lassen, daß etwa aus Bindegewebselementen (Fibroblasten) lymphocytäre Zellen (Plasmazellen etc.) entstünden, oder daß Zellen vom Charakter der Lymphocyten sich zu Binde-

[1]) Ich schließe mich darin völlig Helly an, der sagt: „Über die Herkunft dieser Zellen, ob sie sämtlich aus den Gefäßen ausgewandert waren, oder sämtlich den adventitiellen Elementen entstammen, oder ob sie schließlich beide Stätten als Ursprungsorte hatten, kann ich natürlich ebensowenig Bestimmtes aussagen, als alle anderen Forscher, welche sich mit dieser Frage beschäftigt haben. Gleichwohl halte ich das letztere für das Allerwahrscheinlichste, da sich sowohl innerhalb der Gefäße, als auch in der Adventitia völlig gleiche Zellarten vorfanden." (Seite 283.) Ähnlich spricht sich auch G. Schwarz aus.

gewebszellen umbildeten. Die Spezifität der einzelnen Gewebs- resp. Zellarten wurde völlig gewahrt, soweit das histologisch zu entscheiden war. Bindegewebselemente entstanden nur durch Teilung und Wucherung vorhandener Fibroblasten. Neue Gefäße bildeten sich durch Wucherung und Aussproßung der Endothelien. Sog. Klasmatocyten und „leukocytoide" Zellen (Wanderzellen des Bindegewebes) lieferten nur Zellen vom Charakter der Lymphocyten, bzw. der Plasmazellen, niemals Fibroblasten oder gar Bindegewebsfasern. Auch die Blutzellen selbst zeigten stets nur eine ganz spezifische Entwicklung im Sinne Ehrlichs:[1]) Es bildeten sich also polymorphkernige Zellen nur aus einkernigen derselben Zellart (Myelocyten) ohne, oder schon mit spezifischen Granulationen, nie durch die Weiterentwicklung einer bereits völlig differenzierten Art weißer Blutkörperchen (Lymphocyten-Makrophagen). Daß jene „lymphocytären" Zellen, die Maximow als Polyblasten bezeichnet, auch aus Fibroblasten, bzw. Sehnenzellen hervorgehen könnten, behauptet Borst allerdings nach Untersuchungen an mindestens 2 Tage alten, entzündlichen Prozessen. Nach seiner Meinung entstehen die Zellen des Granulationsgewebes, die Ziegler und Maximow zum größten Teil als ausgewanderte Blutlymphocyten auffassen, aus einer „Wucherung von (z. T. vielleicht besonderen) Elementen des Bindegewebes", und es spielten „bei ihrer Bildung gewisse adventitielle, die Blutgefäße begleitende Zellen (Marchand) eine Rolle". Es handelt sich also nur um eine verschiedene Auffassung: die „z. T. vielleicht besonderen Zellen des Bindegewebes" sind eben die „lymphocytären" in letzter Linie wohl auf Blutelemente zurückzuführenden Zellen des Bindegewebes (Klasmatocyten), „Wanderzellen" etc. (vergl. a. Helly, der nach Analogie mit Knochenmark, Milz und

[1]) Die Untersuchungen wurden nur an fixierten Geweben, bzw. an gefärbten Anstrichpräparaten vorgenommen, nicht an lebenden oder überlebenden Objekten. Ich muß es mir deshalb versagen, näher auf die interessanten Arbeiten Arnolds und seiner Schule einzugehen. Vergl. J. Arnold, Zur Morphologie und Biologie der Mastzellen, Leukocyten und Lymphocyten. Münch. med. Woch. 1906, Nr. 13 und frühere Arbeiten. S. a. C. Sternberg, Primärerkrankungen des lymphatischen und hämatopoëtischen Apparates; normale und pathologische Morphologie des Blutes. Ergebnisse der allgemeinen Pathologie etc. Jahrg. IX, 2. 1905.

Lymphdrüsen die Ansammlungen von Adventitiazellen direkt „haematopoetische Organe“ nennt, sie also mit den großen Lymphocyten der Keimzentren gleichstellt). Auch Ribbert, dessen perivaskuläre Lymphocytenanhäufungen wir wohl mit den wuchernden Adventitiazellen gleichstellen müssen, stellt sie auf eine Stufe mit den lymphatischen Apparaten und sieht in ihnen Schutzmittel des Organismus gegen eingedrungene Schädlichkeiten.[1])

Daß diese Formen (lymphocytoide und leukocytoide Zellen) einschließlich der Plasmazellen zusammengehören und ineinander übergehen, nimmt auch Borst an, und meint ebenso wie Maximow, daß das morphologisch so außerordentlich wechselnde Bild dieser Zellen im Granulationsgewebe wahrscheinlich durch einen Funktionszustand bedingt sei und nichts für eine Verschiedenheit dieser Zellen beweise. Daß die Zell- und Kerngestalt der bei der Entzündung auftretenden Elemente außerordentlich wechseln kann, ist ja eine alte Erfahrung. Borst hält es nun nicht für erwiesen, daß die „Polyblasten“ hämatogener Natur sind und bemerkt, daß einmal die Gefäße, die reichlich von lymphocytären Elementen umgeben waren, solche nur in geringer Menge enthielten und daß dort, wo gelapptkernige Leukocyten die Gefäße umgeben, auch die Gefäßlichtung von ihnen reichlich besetzt erschien. Außerdem könne man oft einen massenhaften Durchtritt granulierter Leukocyten durch die Wand junger Gefäße feststellen, während es nur sehr schwer gelänge, dasselbe für die Lymphocyten einwandsfrei nachzuweisen. Das mag für die späteren Stadien völlig stimmen. Ich selbst habe andererseits z. B. gesehen, daß massenhafte granulierte Leukocyten in der Wand der Gefäße und im Gewebe vorhanden waren, während sie gegenüber den (unvergleichlich viel seltener in der Gefäßwand steckenden) Lymphocyten im Inhalt der Gefäße entschieden zurücktraten (nach 5 Tagen). Für die frühesten Stadien geht, jedenfalls wenigstens für die aseptische Entzündung des Bindegewebes beim Kaninchen, aus unseren Beobachtungen mit genügender Sicherheit hervor, daß ein reichlicher Austritt lymphocytärer Elemente aus der Blutbahn ins Gewebe (passiv und auch aktiv)

[1]) H. Ribbert: Die Bedeutung der Entzündung. Bonn 1905.

erfolgt, und daß besonders Zellformen innerhalb und außerhalb der Gefäße im Prinzip absolut übereinstimmen (vergl. Helly, Schwarz). Allerdings kann man die eigenartige, progressive Entwicklung dieser Elemente in späteren Stadien gegen ihre hämatogene Abkunft verwerten. Ob mit Recht, wie Borst meint, erscheint mir fraglich. Daß sie in der Blutbahn einer weiteren Entwicklung nicht fähig sind, beweist noch nicht, daß sie es unter veränderten Bedingungen, wie im entzündlichen Exsudat nicht doch können, wenn das vielleicht auch sehr unwahrscheinlich ist. Wir müssen es offen gestehen: Wir wissen darüber nichts Positives. Andrerseits erscheint es mir auch nicht ausgeschlossen — wie erwähnt, haben mir frühere Untersuchungen (s. o.) diese Annahme nahe gelegt — daß zwar auch in späteren Stadien noch eine aktive Auswanderung von Blutlymphocyten stattfindet (Bilder von Maximow, Speroni etc.), daß aber möglicherweise an der Bildung des sog. Granulationsgewebes nur die Abkömmlinge der Gefäßwandzellen, der Klasmatocyten etc., die ja sicher einer produktiven Entwicklung fähig sind, teilnehmen, während die ausgetretenen Blutlymphocyten entweder zu grunde gehen, oder wieder in die Lymphbahnen aufgenommen werden und vielleicht nur zum kleinen Teil sich weiter entwickeln. Exakte histologische Beweise dafür zu geben, erscheint mir schon 24 Stunden nach Beginn der Entzündung unmöglich, aber auch unwesentlich. Daß Abkömmlinge der „leukocytoiden" Zellen als echte Lymphocyten in die Blutbahn übertreten können, nehmen ja sogar Forscher an, welchen die histiogene Abstammung dieser Elemente über jeden Zweifel erhaben dünkt. Weshalb man aber 2 grundverschiedene Zellstämme annimmt (Blutlymphocyten, sog. leukocytoide Zellen), wenn sie schließlich auch funktionell, nicht nur morphologisch gleiche Produkte liefern, ist nicht recht einzusehen. Bei der Mangelhaftigkeit unserer histologischen Methoden läßt sich allerdings auch dem entgegengesetzten Standpunkt, wie ihn z. B. Borst vertritt, nicht jede Berechtigung bestreiten. Die späteren Stadien besonders bei der Narbenbildung, wie sie Maximow und Borst eingehend berücksichtigten, bieten eben so schwierige Verhältnisse, daß eine sichere Entscheidung oft nicht möglich erscheint. Da für uns diese Stadien nicht

in Frage kommen, sei hier nur auf M. und B. verwiesen. Borst sagt schließlich: „Es ließe sich vielleicht eine Einigung in der wichtigen Frage nach der Herkunft der Zellen des Granulationsgewebes erreichen, wenn man die echten, polymorphkernigen Leukocyten ausschließlich aus dem Gefäßinhalt ableitete, die Fibroblasten größtenteils aus den gewöhnlichen fixen Bindegewebszellen, die Polyblasten z. T. aus den eigenartigen Bindegewebszellen, die wir als Wanderzellen des Bindegewebes, als Klasmatocyten und Adventitiazellen kennen, zum anderen Teil aus rundlich gewordenen, veränderten, eigentlichen Bindegewebszellen und wenn man schließlich eine Beteiligung der Polyblasten an dem Aufbau des neuen Gewebes beziehungsweise an der Bildung von Fasersubstanz nicht ausschlöße (was auch Maximow für möglich hält!). Die Möglichkeit, daß bei der Entzündung auch Lymphocyten die Blutbahn verlassen, braucht dabei nicht absolut bestritten zu werden."

Diese Anschauung kann sehr wohl für die späteren Stadien Geltung besitzen, für die früheren liegen die Dinge, wie wir gesehen haben, erheblich anders. Außerdem liegt eine ziemliche Unklarheit darin, daß neben den Fibroblasten auch Klasmatocyten bzw. Adventitiazellen als („eigenartige") Bindegewebszellen bezeichnet werden, und daß man einerseits diese Zellen auch aus Fibroblasten entstehen läßt, von denen sie doch grundverschieden sind (Borst u. a.), andrerseits die „Polyblasten" auch an der Bildung der Fasersubstanz teilnehmen, hier also zu Fibroblasten werden läßt (Maximow, Borst). Dadurch kann nur eine ganz unnötige Verwirrung angerichtet werden.

Zusammenfassung.

Für die durch die Einwirkung des Finsenlichtes hervorgerufene, aseptische Entzündung würde sich also folgendes ergeben:

1. Eine Vermehrung der an Ort und Stelle vorhandenen Zellen kommt für die ersten 15 Stunden nicht in Frage, auch nur teilweise für die folgenden Stunden des ersten Tages.

2. In den ersten 15 Stunden sind die im Entzündungsgebiet erscheinenden Zellen als aus der Blutbahn stammende Elemente aufzufassen, und zwar gleichen sie völlig den im strömenden Blut nachweisbaren Formen. In größerer Menge erscheinen zuerst, im Gegensatz zur bakteriellen, z. T. auch zur Fremdkörperentzündung, die kleinen, rundkernigen Lymphocyten, die sich dann im Gewebe durch Vermehrung des Granoplasmas zu Zellen vom Charakter sogenannter großer Lymphocyten umwandeln. So entstehen außerordentlich vielgestaltige Formen z. T. mit großem Protoplasmahof und lebhafter, amöboider Bewegung: jene Formen, die Maximow als Polyblasten bezeichnet hat. Ob sie sonst einer Weiterentwicklung (Zellteilung) fähig sind, ist zweifelhaft, wenn nicht unwahrscheinlich. Sie werden in den frühesten Stadien aus den Gefäßbahnen mechanisch ins Gewebe ausgeschwemmt, nur zum kleineren Teil ist ihr Erscheinen durch aktive Auswanderung zu erklären, die aber in allen Stadien und in den späteren anscheinend häufiger beobachtet werden

kann. Vorbedingung dieses Ausgeschwemmtwerdens ist eine durch die Entzündung bedingte Veränderung (vermehrte Durchlässigkeit) der Gefäßwände, die auch durch den später reichlichen Austritt roter Blutkörperchen sich erkennbar macht.

3. Gelapptkernige Leukocyten gelangen in den frühesten Stadien in der Hauptsache ebenfalls durch mechanische Ausschwemmung ins Gewebe (sehr geringe, amöboide Bewegungen), seltener auf dem Wege aktiver Auswanderung. Sie treten gegenüber der Zahl der Lymphocyten eher etwas zurück (wie in der Blutbahn). Erst wenn die schädliche Wirkung des Lichtes deutlich wird (beginnende Nekrose, Kern- und Zellzerfall nach 4—15 Stunden), treten sie immer zahlreicher auf dem Wege selbständiger Auswanderung aus den Gefäßen ins Gewebe über und überwiegen schließlich bedeutend. Wie im strömenden Blut zeigen sie vorwiegend pseudoeosinophile, seltener Mastzellengranulationen.

4. Von Anfang an, in den späteren Stadien aber vielleicht in größerer Zahl, tritt eine dritte Zellform in derselben Weise aus den Gefäßen aus, die im normalen Blut schon bis 10% aller kernhaltigen Elemente betragenden, großen, basophilen Myeloblasten bzw. Myelocyten. Sie gleichen zwar vielfach sog. großen Lymphocyten, sind aber meist doch als basophile, ungranulierte Knochenmarkzellen zu erkennen. Da sie einer weiteren Entwicklung fähig sind, ist es nicht wunderbar, daß man unter ihnen in späteren Stadien nicht nur reichliche Elemente mit Mastzellenkörnelung, sondern auch gelegentlich solche mit amphophiler, selten mit echter, eosinophiler Körnelung findet. Im strömenden Blut sind die gleichen Übergänge vorhanden, und im Ausstrich viel leichter in lückenloser Reihe zu verfolgen.

5. Das Auftreten dieser Zellen innerhalb und außerhalb der Gefäße geht Hand in Hand.

6. Erst am Ende des ersten Tages beteiligen sich an der Zellvermehrung die Zellen der Adventitia der Gefäße, bzw. die ihr angelagerten Zellen (leukocytoide Zellen Marchands) und geben zur Entstehung von Elementen Veranlassung, die dann z. T. von kleinen Lymphocyten nicht zu unterscheiden sind. Andrerseits gleichen sie vielfach den „hypertrophischen" kleinen Lymphocyten und gehören wie diese (Polyblasten) und wohl auch die sog. Klasmatocyten in eine gemeinsame Gruppe lymphoider Zellen.

Erklärung der Abbildungen auf Taf. XVII u. XVIII.

Fig. 1. Mikrophotogramm; Zeiss homogene Immersion $^1/_{12}$, Projektionsokular 4. Aus einer Kapillare austretender Lymphocyt (Färbung mit Giemsascher Lösung nach Schridde). Kapillare in der Nähe des Knorpels im Zentrum der bestrahlten Seite; 24 Stunden nach Beendigung der Bestrahlung.

Fig. 2. Mikrophotogramm; Zeiss Appochromat 4 *mm* Kompensationsokular 4. Färbung wie 1. $2^1/_4$ Stunden nach Beendigung der Bestrahlung. Reichlich Lymphocyten im Gewebe und in den Kapillarwandungen.

Fig 3. Nach Abbildung 1 angefertigt ($2^1/_2$fach vergrößert). *Bf* Bindegewebsfaser. *Fb* Fibroblast. *Lk* Leukocyten mit pseudoeosinophiler Körnelung. *Ca* Kapillare. *r Bl* rote Blutkörperchen. *F* Fibrin. *Adv* vergrößerte Adventitiazelle. *Ly* Lymphocyt aus der Capillare auswandernd.

Fig. 4. Nach Abbildung 2 bezeichnet ($2^1/_2$fach vergrößert). *Ca* Capillaren. *Ly* Lymphocyten im Gewebe. *Ly*^{1} Lymphocyt mit einem Fortsatz noch in der Kapillarwand steckend. *Ly*^{2} Lymphocyten der Kapillarwand dicht anliegend. *Ly*^{3} Lymphocyt zwischen Endothel und Adventitiazelle. *Adv* Adventitiazellen. *Lk* Leukocyt mit pseudoeosinophiler Körnelung durch die Gefäßwand durchtretend. *Bf* Bindegewebsfasern. *Fb* Fibroblast. *My* basophiler Myelocyt.

Fig 1.

Fig. 2.

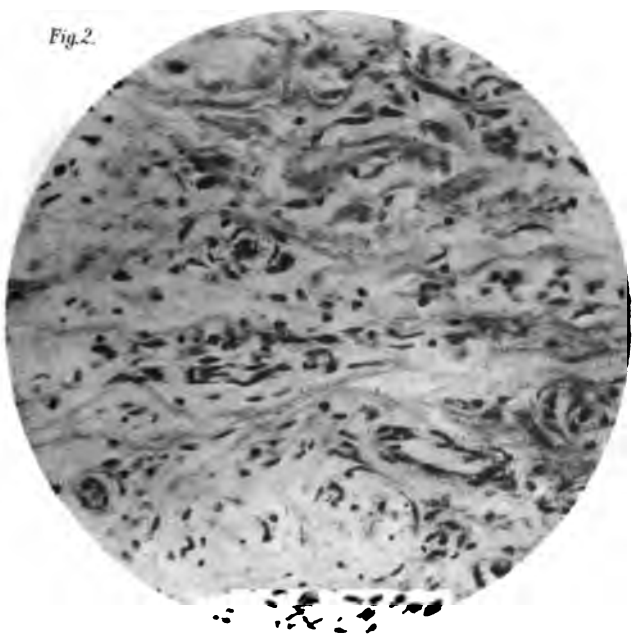

Zieler: Zellformen bei aseptischer Entzündung des Bindegewebes.

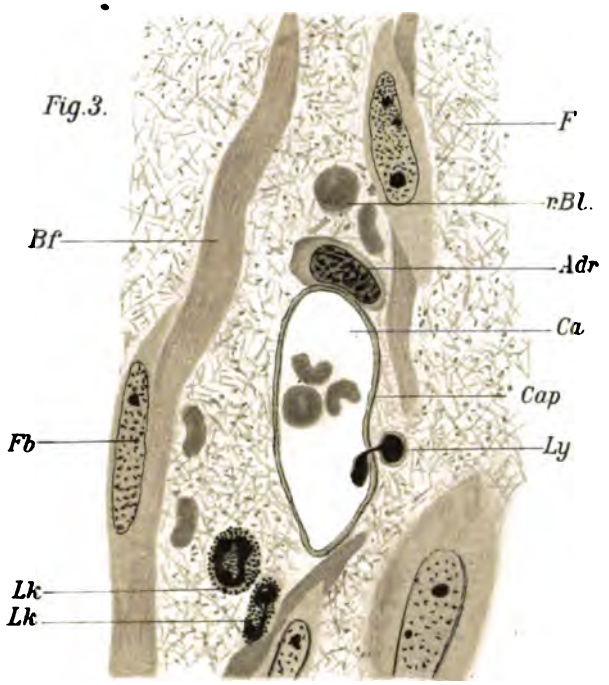

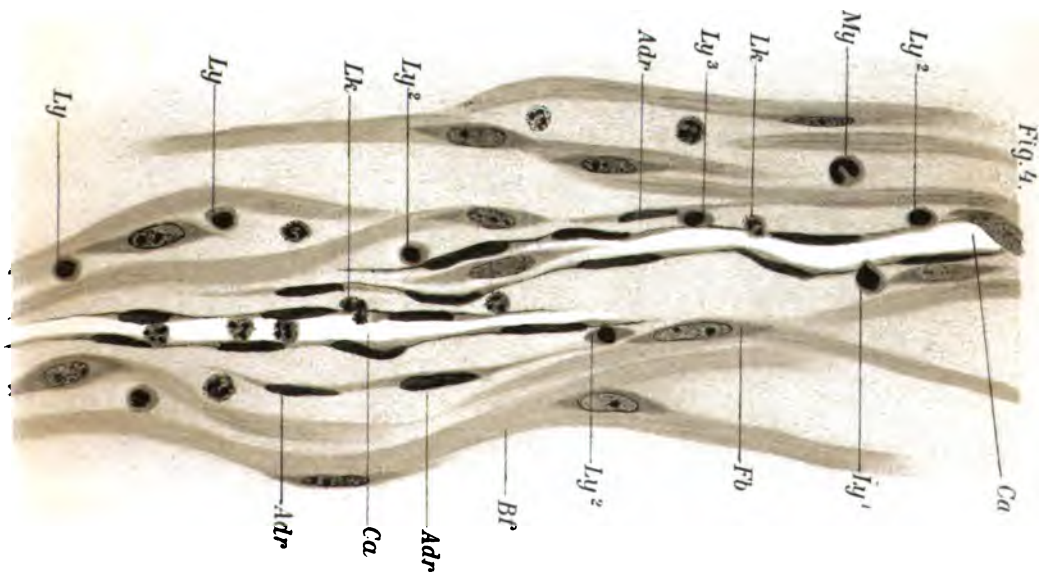

Zieler: Zellformen bei aseptischer Entzündung des Bindegewebes.

K.u.k. Hofbuchdr. A. Haase, Prag

Über einen Fall von akutem, circumscriptem, sog. angioneurotischem Ödem.

Von

Dr. **G. Zuelzer** — Berlin.

Als akutes circumscriptes Ödem hat Quincke im J. 1882 ein Krankheitsbild bezeichnet, das schon von anderen Autoren beobachtet worden war, aber von ihm in folgender Weise zum ersten Male scharf charakterisiert wurde. „In der Haut und im Unterhautzellgewebe treten an umschriebenen Stellen ödematöse Schwellungen von 2—10 *cm* Durchmesser auf. Am häufigsten werden die Extremitäten befallen, besonders in der Umgebung der Gelenke, aber auch Rumpf und Gesicht sind beteiligt. Die normale Hautfarbe ist nicht wesentlich verändert, bisweilen etwas blässer, andermal etwas röter als normal. Es besteht etwas Spannung und Jucken. Auch die Schleimhäute können gleichzeitig befallen sein. Die Schwellungen entstehen und vergehen rasch, in Verlauf von Stunden, höchstens Tagen, aber rezidivieren sehr oft. Das Allgemeinbefinden pflegt wenig oder gar nicht gestört zu sein. Das Leiden zeigt nahe Beziehungen und Übergänge zur Urticaria."

Der Quinckeschen Mitteilung sind eine große Reihe von anderen gefolgt, die die gleiche Affektion, wenn auch oft unter einem anderen Namen, beschrieben haben. Cassierer, welcher die erste größere Monographie über diese Affektion geschrieben hat, hat die vielen Bezeichnungen zusammengestellt, auf welche

hier nicht näher eingegangen werden soll. Nur darauf sei hingewiesen, daß der nahe Zusammenhang mit der Urticaria in einer Reihe von Bezeichnungen wie: Forme rare d'urticaire, giant urticaria oedematosa etc. zum Ausdruck kommt. Der Fall, den ich vor kurzem zu beobachten Gelegenheit hatte, weist ebenfalls nahe Beziehungen zur Urticaria auf, denn das akute Ödem ist hier direkt im Anschluß an eine allgemeine Urticaria aufgetreten.

Es handelt sich um einen 19jährigen Studenten, welcher zwar nervös veranlagt, aber doch im allgemeinen stets gesund war. Er ist der Sohn eines Arztes, wodurch seine anamnestischen Angaben wertvoller als gewöhnlich sind. Er gibt an, daß er schon von seinem 4.—5. Lebensjahre an häufig an Quaddeln gelitten habe, die eigentümlicherweise alljährlich in der Obstzeit auftraten, von seinem Vater und einem Kinderarzte jedoch als nervöse Erscheinungen gedeutet wurden. Es handelte sich bei derartigen urticariellen Ausschlägen immer nur um vereinzelte, vorwiegend die Extremitäten befallende Quaddelbildungen, die sich, wie gesagt, einige Wochen bis Monate hinzogen, und stets in geringen neuen Nachschüben auftraten. Diese Erscheinungen wiederholten sich auch noch im Sommer 1905. Anfang Dezember 1905 erkrankte Patient an einer allgemeinen Urticaria. Da er mit dieser Hautaffektion schon ziemlich vertraut war, legte er ihr weiter kein Gewicht bei. Der Nesselausschlag hielt ungefähr eine Woche an und verschwand dann spontan. Patient gibt an, daß während dieser Zeit sein Appetit ziemlich darniedergelegen habe. Im Anschluß daran entwickelten sich zwei Zustände, die zum mindesten gleichzeitig auftraten, einmal eine Gelbsucht, wegen welcher ich den Patienten in Behandlung bekam, und die ich als katarrhalischen Ikterus ansah, und welche mit der üblichen, vielleicht etwas stärker als der gewöhnlichen Appetitlosigkeit und sekundärer Prostration einherging. Es dauerte sehr lange, auch nachdem schon der Ikterus geschwunden war, bis sich Patient vollkommen erholte. In dieser Zeit merkte er eigentümliche Anschwellungen, welche verschiedene Teile des Gesichtes betrafen. Zuerst war dreimal die Unterlippe an verschiedenen Stellen geschwollen, derart, daß Patient von der unangenehmen Empfindung der Spannung jedesmal am Morgen erwachte. Nach ungefähr $1^1/_2$ bis 2 Stunden war jede Spur der Schwellung verschwunden. Die nächste Schwellung war unter dem linken Augenlide von ziemlich beträchtlicher Ausdehnung. Als ich kam, sah ich noch schwache Reste. Dann war die Gegend des linken Backenknochens ebenfalls für die Zeitdauer von 2—3 Stunden betroffen und eine besonders groteske Schwellung betraf die ganze Kinnpartie, das unförmlich geschwollen schien. Die letzte Schwellung endlich saß zwischen beiden Augen auf der Stirn und machte einen erheblichen Höcker, ohne dem Patienten irgend welche Unannehmlichkeiten zu bereiten. Druck auf dieselbe war wie gewöhnlich vollkommen schmerzlos.

In dieser Zeit wurde Patient Aspirin in größeren Mengen verordnet, und nachdem er ungefähr 4 Tage dieses Mittel genommen hatte, während welcher Zeit übrigens der Ikterus allmählich verschwand, trat kein neues Ödem mehr auf. Ein halbes Jahr später sah ich den Patienten einmal vorübergehend wegen einer leichten Verstauchung des linken Fußes. In der Zwischenzeit war weder ein urticarielles noch ein akutes Ödem aufgetreten. Es war von Interesse zu untersuchenn, ob, wie so häufig, das Trauma ein Auftreten von akutem Ödem am Orte der Läsion verursacht hatte, und in der Tat war am linken Schienenbein dicht oberhalb des verstauchten Knöchels eine deutliche schmerzlose Anschwellung zu beobachten, welche 2 Stunden darauf, als ein Orthopäde den Kranken untersuchte, nicht mehr vorhanden war.

Das besondere dieses Falles in Bezug auf die Symptomatologie ist darin zu sehen, daß das akute circumscripte Ödem, das für gewöhnlich gewisse Prädilektionsstellen stets von neuem zu befallen pflegt, hier jedesmal einen anderen Ort befiel. Auch an der Unterlippe war jedesmal, wie Patient ausdrücklich angab, eine andere Stelle befallen, einmal der linke, dann der rechte Mundwinkel und das dritte Mal die Mitte.

Sehr beachtenswert ist der Umstand, daß $^1/_2$ Jahr nach der Erkrankung, und nachdem in der ganzen Zwischenzeit keinerlei Schwellungen mehr beobachtet worden waren, gelegentlich der Fußverstauchung wiederum ein circumscriptes Ödem an dem Orte der Läsion auftrat. Auch seither ist wieder $^1/_4$ Jahr vergangen, und der Patient hat inzwischen keine neuen Anschwellungen beobachtet.

Die Größe der einzelnen Anschwellungen war hier, soweit ich sie beobachten konnte, von einem Durchmesser von ca. 3 bis 5 *cm* und die von mir nicht beobachteten eher kleiner. Es kommen aber auch bekanntlich Anschwellungen vor, welche einen Durchmesser bis zu 15 *cm* und mehr aufweisen, ja selbst ganze Extremitäten sind vom flüchtigen Ödem befallen worden. Wenn man jedoch an der Bezeichnung des akuten circumscripten Ödems festhält, so muß man jedenfalls die Fälle, in denen die Ausbreitung eine so weitgehende ist, anders rubrizieren. So hat z. B. Hermann Müller aus Zürich einen Fall beschrieben, den er selbst als allgemeines angioneurotisches Ödem bezeichnet, und der wahrscheinlich in das besprochene Krankheitsbild nicht mehr hineingehört.

Was die Konsistenz und Farbe der hier beobachteten Schwellungen anbetraf, so unterschieden sie sich in nichts von der gewöhnlichen. Die Anschwellungen waren blaß, von einer etwa zwischen fest und weich in der Mitte stehenden Konsistenz, für die der Vergleich von Milton, der sie mit der des kontrahierten Bizeps verglich, sich als sehr zutreffend erwies. Die Dauer der einzelnen Anschwellungen übertraf niemals 3 Stunden, meist war das akute Ödem bereits nach $1^1/_2$ Stunden wieder verschwunden. Sie waren vollkommen schmerzlos, wenn man von dem geringen Spannungsgefühl absieht, das bei der Lokalisation an der Lippe aus rein mechanischen Gründen erklärlich ist; die Schwellungen an der Stirn und am Kinn verursachten gar keine Beschwerden und wurden nur durch den Gesichtssinn konstatiert, selbst starker Druck auf dieselben erwies sich als ohne jede Empfindlichkeit. Wenn auch in diesem Falle schon rein durch den zeitlichen Zusammenhang mit der Urticaria ihr ätiologischer Znsammenhang damit als im höchsten Grade wahrscheinlich erscheint, so sind doch diese beiden Erkrankungen symptomatisch vollkommen zu trennen, denn von dem äußerst lästigen Jucken, das in den vorhergehenden Wochen bestanden hatte, war absolut nichts mehr vorhanden.

Bezüglich der Ätiologie des akuten circumscripten Ödems sind für die bisher beschriebenen Fälle im allgemeinen nervöse Momente stets in den Vordergrund gehoben worden. Das akute circumscripte Ödem kann zweifellos, wie einige Beobachtungen lehren, auf hereditärer Veranlagung beruhen. So betrifft eine der letzten Mitteilungen über diese Erkrankung von F. Mendel die Krankheitsgeschichte eines 18jährigen Mädchens in einem Dorfe bei Essen, bei der diese eigenartige Krankheit bereits so viele Familienmitglieder in aufsteigender Deszendenz betroffen hatte, daß die Krankheit in jenem Dorfe sogar nach dem Namen der Familie benannt wurde. Der Urgroßvater, dessen Sohn und Tochter, und wiederum eine Tochter dieser Frau und der Vater der Patientin litten am circumscripten akuten Ödem; von zwei Brüdern der Patientin ist einer vollständig gesund, während der andere an stets rezidivierendem Gelenkrheumatismus mit Herzfehler und Veitstanz leidet. Auch andere Zweige dieser Familie sind von dieser Krankheit in hohem Maße

befallen, der Bruder der Großmutter wurde schon erwähnt, von seinen vier Kindern leiden drei Söhne darunter, während eine Schwester gesund ist.

Daneben gibt es aber zweifellos Fälle, in denen jede hereditäre Belastung fehlt. Zu diesen muß der hier beschriebene gerechnet werden, denn in der Familie sind sicher keine derartigen Erkrankungen vorgekommen. Der Vater des Patienten wird nur als ein sehr nervöser Mann geschildert. Für derartige, nicht hereditäre Fälle werden die verschiedenartigsten Ursachen angenommen. So scheint häufig ein besonderer Zusammenhang mit dem Rheumatismus zu bestehen, derart, daß manche Autoren geradezu eine rheumatische Form des akuten Ödems abgegrenzt haben. Der chronische Alkoholismus wird ebenfalls in ursächlichen Zusammenhang mit der Erkrankung gebracht und ebenso auch andere Intoxikationen, wie z. B. die Malariaintoxikation. Auch die endogenen Intoxikationen werden als wichtiges Moment für die Entstehung der Krankheit betrachtet. So glaubt Mendel, daß es Darmgifte sind, welche die Anfälle auslösen.

Auch im vorliegenden Falle muß die Annahme gerechtfertigt erscheinen, daß das Auftreten des akuten Ödems mit den schweren Magendarmstörungen, die gleichzeitig zum Ikterus geführt hatten, in nahem Zusammenhange stand. Man kann natürlich auch annehmen, daß der Ikterus selbst, der ja bekanntlich häufig Störungen in der Haut verursacht, auch in diesem Falle das akute Ödem hervorgerufen hat. Doch spricht dagegen, daß bereits vor dem Ikterus die Urticaria bestand, deren Verwandtschaft zum Ödem auf pathologisch-physiologischen Momenten beruht.

Über die Dauer der Affektion in diesem Falle läßt sich naturgemäß noch nichts aussagen. Es ist zweifellos, wie das neuerliche, wenn auch ganz kurze Rezidiv im Anschluß an das Trauma beweist, daß zum mindesten noch eine Neigung zum Auftreten des akuten Ödems latent vorhanden ist. In den meisten in der Literatur niederlegen Fällen währte das Leiden Jahre und jahrzehntelang bis zum Tode.

Was die Therapie dieser Affektion anbelangt, so muß es ja für derartige Fälle wie den vorliegenden ziemlich gleichgültig erscheinen, ob wir ein Mittel besitzen, die Anfälle

zu unterdrücken oder nicht. Es sind doch aber in jüngster Zeit eine Reihe von Beobachtungen mitgeteilt, in denen der Sitz des akuten Ödems ein derartiger war, daß er zu den schwersten Erscheinungen Veranlassung gab. Das akute Ödem befällt nämlich nicht nur die Haut, sondern ebenso auch die Schleimhäute, und es bedarf keiner Begründung, daß, wenn der Kehlkopf oder die Trachea befallen werden, es zu den schwersten dispnoïschen Erscheinungen kommen kann; ja es kann sogar, wie die Erfahrung lehrt, der Erstickungstod die Folge dieser Affektion sein. Wenn auch Cassierer, in dessen klassischer Monographie über das akute Ödem alles wissenswerte niedergelegt ist, daran zweifelt, ob die bis zum Erscheinen seines Buches mitgeteilten Fälle von Larynxödem wirklich zum akuten Ödem zu rechnen seien, so können wohl diese Zweifel heute als widerlegt gelten, da seither Mitteilungen vorliegen, in denen zum Teil durch die Sektion bestätigt wurde, daß der Tod durch das Ödem, das nicht allein die Schleimhaut, sondern auch die tieferen Gewebe und Muskeln betroffen hatte, verursacht worden war. In dem einen Falle war die Erstickung nicht nur durch den Larynxverschluß infolge der Schleimhautschwellung, sondern auch durch die gleichzeitig funktionelle Behinderung der ödematös durchtränkten Kehlkopfmuskulatur erfolgt.

Es sei an dieser Stelle nur darauf hingewiesen, daß auch andere Schleimhäute, wie die dies Magendarmtraktus befallen werden können und mindestens zu sehr unangenehmen Erscheinungen führen können. Es ist deshalb sehr wünschenswert, ein Heilmittel gegen das akute Oedem zu besitzen.

Die Pathogenese des akuten circumscripten Ödems ist für diese Frage nicht ohne Bedeutung. Als Ödem bezeichnet man gemeinhin die Ansammlung der Körperflüssigkeit in den Gewebsspalten, die zustande kommen kann, entweder dadurch, daß die Bildung der Lymphe gesteigert ist oder aber dadurch, daß ihr Abfluß behindert ist. Das letztere Moment kann für die Lymphansammlung von vornherein außer Betracht bleiben, da die Verlegung eines größeren Lymphgefäßes, etwa in Analogie eines Venengefäßes infolge der viel reichlicheren kollateralen der ersteren niemals zu einem akuten Ödem führen kann. Auch das zweite Moment, die vermehrte Lymphbildung,

ist für die Enstehung des akuten Ödems nicht zu verwerten. Es kann nämlich, wie Heinz in seinem ausgezeichneten Handbuch der experimentellen Pathologie näher ausgeführt hat, eine vermehrte Lymphbildung durch gesteigerten Druck im Kapillargebiet hervorgerufen werden. Es genügt aber dazu nicht die durch die arterielle Hyperämie hervorgerufene Drucksteigerung des Kapillarsystems, sondern es bedarf gleichzeitig einer Drucksteigerung, welche durch venöse Stauung erzeugt wird. Es ist wohl nicht nötig näher auszuführen, daß beim akuten Ödem eine derartige Drucksteigerung nicht in Frage kommt, da weder ein auf vasomotorischer Grundlage bestehender Venenverschluß analog dem Angiospasmus der kleinsten Arterien bekannt ist, noch die Möglichkeit eines akut einsetzenden und wieder verschwindenden mechanischen Verschlusses der Venen vorstellbar erscheint. Man wird deshalb zur Erklärung des akuten Ödems die zweite allgemeine Ursache des Ödems, die gesteigerte Durchlässigkeit der Gefäßwände, in Betracht zu ziehen haben. Sie beruht auf Ernährungsstörungen der Endothelien, und der Typus dieser Art Ödem ist das von Cohnheim sog. kachektische oder hydrämische Ödem. Außer durch die schlechte Beschaffenheit des Blutes bei der sog. Hypalbuminose, die als ein begünstigendes Moment für die Ödembildung anzusehen ist, wird die Durchlässigkeit der Gefäße auch noch durch andere Schädlichkeiten, so durch Erhitzung und Erkältung, durch Einwirkung von Irritantien und Vesikantien. von Insekten- und Schlangengiften gesteigert. Heidenhain, welcher die Lymphbildung als sekretorischen Vorgang auffaßte, hat eine Reihe von Substanzen als Lymphagoga erster Ordnung bezeichnet, so das Extrakt von Krebsmuskeln, Extrakte von Darm und Leber vom Hunde, Blutegelextrakte usw.

Zwar ist für die Enstehung des akuten Ödems auf experimentellem Wege noch kein derartiger, den Lymphagogis Heidenhains direkt an die Seite zu stellender Körper aufgefunden worden, doch ist die Möglichkeit, daß analoge Stoffe diese Wirkung ausüben können, durchaus in Erwägung zu ziehen. Daneben muß aber eine Art der Entstehung des Ödems in Betracht gezogen werden, das ist der nervöse Einfluß. Heinz bringt loc. cit. überzeugende Momente zusammen, welche es

als zweifellos erscheinen lassen, daß Hautödeme infolge nervöser Störungen vorkommen können. Es ist dies nach seiner Annahme durch eine spezifische Beeinflussung der Kapillarendothelien zu erklären, denn die Kapillarwand braucht durchaus nicht als bloße passive Filtermembran zu wirken; die Endothelzellen sind eben nicht leblose, aneinander gereihte glatte Schollen; sie besitzen vielmehr ein lebenskräftiges Protoplasma, das auf alle Lebensreize reagiert. Als Beleg dafür führt er an, daß z. B. die Froschlungen, wie die membrana Descemeti in lebendem Zustande keinen Tropfen einer indifferenten Flüssigkeit durchlassen, während sie, wenn sie abgetötet sind, die Filtration wie durch eine nicht organisierte Membran erlauben. „Zweifellos leisten die Kapillarendothelien in diesen Fällen dem Austritt von Flüssigkeit einen gewissen Widerstand, der nach dem Tode, oder nach der Einwirkung gewisser Gifte, herabgesetzt ist. Umgekehrt können die Endothelzellen wie auch andere Membranauskleidende Zellen bei dem Transport von Flüssigkeit aktiv beteiligt sein. Für die Absorption von Lösungen durch die Froschhaut ist es z. B. sicher, daß die Epithelzellen aktiv mitwirken, indem sie Flüssigkeit von außen aufnehmen und nach innen abgeben. Wenn nämlich die überlebende Froschhaut von beiden Seiten von gleichkonzentrierter NaCl-Lösung umgeben wird, treibt sie die Flüssigkeit von ihrer äußeren auf ihre innere Seite. Nach Abtötung der Froschhaut durch Protoplasmagifte findet dieser Vorgang nicht mehr statt.“ Auch die weiteren Ausführungen von Heinz sind für die vorliegende Frage von großem Interesse und seien hier wörtlich angeführt.

„Von großer Bedeutung scheint mir — neben den sicher konstatierten nervösen Ödemen — die Möglichkeit der Hervorrufung von Urticariaquaddeln durch Hypnose bei Menschen zu sein, die sonst keinerlei Störungen in der Vasomotion bzw. in der Beschaffenheit der Gefäßwände aufweisen. Klebt man einem Hypnotisierten eine Briefmarke auf den Rücken und suggeriert ihm, es sei ein Senfpflaster, so entsteht (bei prädisponierten Individuen) unter der Briefmarke eine Quaddel, i. e. eine lokale Ansammlung von Lymphe. Dies ist doch wohl nicht anders als durch eine durch Nerveneinfluß hervorgerufene,

aktive Sekretion von Lymphe seitens des Kapillarendothels zu erklären. Ein stärkerer Kapillardruck wird hier nicht gesetzt. Man könnte zwar annehmen, daß durch das Aufkleben der Briefmarke reflektorisch (oder vom Gehirn aus durch die Suggestion) eine lokale Gefäßerweiterung hervorgerufen werde, die sekundär zu gesteigertem Lymphdurchtritt führe. Aber wir haben oben betont, daß durch arterielle Hyperämie selbst hochgradiger Art keine oder nur unbedeutende Vermehrung der Lymphbildung, geschweige denn Quaddelbildung erzeugt wird. An eine lokale Schädigung des Gewebes oder der Gefäße durch das Aufkleben der Briefmarke ist nicht zu denken. Es gibt zwar Individuen, deren Gefäße abnorm durchlässig sind. Bei diesen entsteht durch ein einfaches, kräftiges Darüberstreichen mit dem Finger ein Striemen, ähnlich wie nach einem kräftigen Schlage mit dem Rohrstock. Solche Fälle sind aber doch sehr selten, und außerdem ist das Aufkleben der Briefmarke eben doch keine, wenn auch noch so geringe Läsion. Es bleibt also nur übrig, die Quaddelbildung durch eine Beeinflussung der Tätigkeit der Kapillarendothelien durch Nerveneinwirkung zu erklären, und darin liegt, nach meiner Meinung, ein deutlicher Hinweis, daß das Gefäßendothel an der Produktion von Lymphe aktiv beteiligt sein kann. Es ist daher auch durchaus nicht unwahrscheinlich, daß das Kapillarendothel durch die verschiedensten Substanzen — darunter auch solche, die im Körper selbst entstehen — beeinflußt werden kann. Dabei kann die Einwirkung des gleichen Agens auf die verschiedenen Körpergebiete eine ganz verschiedene sein, da ja die Gefäßendothelien in verschiedenen Organen einen ganz verschiedenen Bau besitzen."

Übersieht man also die Theorien der Lymphbildung und der Entstehung der Ödeme, so muß man zu dem Schluß kommen, daß bis heute noch keine einheitliche und für alle Fälle befriedigende Theorie aufzustellen ist. Für die vorliegende Beobachtung, in der die Anamnese auf eine in das früheste Kindesalter zurückgehende Quaddelbildung hinweist, können wohl einerseits nervöse Momente mit in Betracht gezogen werden, aber andererseits ist es doch auffällig, daß der Patient mit großer Sicherheit angibt, daß diese urticariellen Ausschläge stets in die Obstzeit fielen, also wahrscheinlich (er lebte als

Kind auf den Lande) mit gewissen, durch reichlichen Obstgenuß hervorgerufenen Darmstörungen in Zusammenhang standen. Der zeitliche Zusammenhang des circumscripten akuten Ödems mit der Störung im Magendarmtrakte ist hier so auffällig, daß der ätiologische Zusammenhang als ein höchst wahrscheinlicher bezeichnet werden muß. Ebenso eklatant ist der therapeutische Erfolg der Aspiringabe, und wir wissen, daß das Aspirin eine leichte antitoxische Wirkung auszuüben im stande ist; vielleicht wirkt es auch nur auf dem Umwege über das Nervensystem, indem es die durch die verschiedenen Toxine geschädigten Nervenzellen beruhigt. Ob man sich also im vorliegenden Falle die Wirkung des Aspirins direkt oder auf nervösem Umwege erklären will, bleibt sich gleich. Das Aspirin hat hier wie in den schon erwähnten Fällen von Mendel eine prompte und lang anhaltende Wirkung entfaltet.

Man wird also im allgemeinen bei dem akuten circumscripten Ödem in jedem Falle eine kombinierte antitoxische-antinervöse Behandlung vornehmen, die in erster Reihe mit einer Regelung der Darmtätigkeit in einer passenden Diät — gerade für derartige Fälle ist eine mehrere Wochen lang zu befolgende fleischfreie Kost entschieden indiziert — beruht und daneben eine medikamentöse Anwendung von Aspirin, Chinin oder auch Strychnin, das bekanntlich auf die vasomotorischen Ataxien sehr günstig einwirkt, versuchen.

Über ungewöhnliche und diagnostisch schwierige Erkrankungen der Mundschleimhaut bei Syphilis und Hautkrankheiten.

Von

Privatdozent Dr. **Jean Schäffer**
in Breslau.

Die Erkennung spezifischer und nicht spezifischer Effloreszenzen bietet fast stets größere Schwierigkeiten beim Sitz auf der Schleimhaut als auf der Haut, weil ja zahlreiche charakteristische Merkmale bei der ersteren Lokalisation undeutlich werden oder auch ganz verloren gehen. Wenn man Gelegenheit hat, eine Dermatose, die in der Umgebung des Mundes lokalisiert ist, gleichzeitig auf die Wangen- und Lippenschleimhaut übergreifen zu sehen, so wird man sich leicht davon überzeugen können, wie ein auf der Haut wohl charakterisiertes und auf den ersten Blick richtig zu deutendes klinisches Bild auf der Schleimhaut viel weniger prägnant erscheint. Die für die Diagnose oft so wichtige Farbe, vor allem die für manche Dermatosen geradezu pathognomonische Nuance des Rot, wird durch den intensiv gefärbten Untergrund verdeckt, die feineren Oberflächenveränderungen, Schuppung und sonstige sekundäre Krankheitsauflagerungen fehlen, vesikulöse Eruptionen werden sofort zerstört. Endlich kommen noch infolge der in der Mundhöhle dauernd einwirkenden Schädlichkeiten mechanische

Läsionen mit nachfolgender Sekundärinfektion hinzu, wodurch die eigentliche Primäreffloreszenz oft bis zur vollständigen Unkenntlichkeit entstellt wird. Oft hört man Kollegen sagen, daß auf der Mundschleimhaut die Läsionen der verschiedenen Krankheiten sich so außerordentlich ähnlich sehen, und jeder Spezialkollege wird bisweilen Gelegenheit haben zu beobachten, daß gerade hier schwerwiegende Fehldiagnosen vorkommen, daß Verwechslungen zwischen luetischen und ganz unschuldigen Erkrankungen leider nicht selten sind.

Wenn dies alles — wenigstens zum größten Teil — für an sich typische Effloreszenzen gilt, so wird es verständlich, daß atypische und seltene Läsionen beim Sitz in der Mundhöhle der sicheren Erkennung die allergrößten Schwierigkeiten entgegensetzen. Auch der erfahrene und geübte Diagnostiker wird nicht leugnen, daß selbst langdauernde spezialistische Beschäftigung mit diesem Gegenstand nicht vor Irrtümern schützt.

Ich habe schon während meiner Tätigkeit an der Neisserschen Klinik gerade diesen ungewöhnlichen Formen syphilitischer und anderer Mundschleimhauterkrankungen meine besondere Aufmerksamkeit zugewandt und hierbei eine wichtige Tatsache immer wieder bestätigt gefunden, daß nämlich solche Schleimhauteruptionen oft bis in die feinsten Einzelheiten den entsprechenden Hautveränderungen im Grunde genommen ganz analog sind. Die Berücksichtigung dieses Umstandes ist für die Auffassung und das richtige Verständnis mancher, auf den ersten Blick gar nicht unterzubringender Veränderungen sehr maßgebend, und wie ich glaube, ein wertvoller diagnostischer Behelf. Erst ein Vergleich mit den analogen, freilich auch atypischen aber uns doch immerhin geläufigeren Hautprozessen, gibt den Schlüssel für die richtige Auffassung. Ich habe es mir seit vielen Jahren zur Regel gemacht bei allen seltenen und atypischen Hautaffektionen stets die Schleimhaut aufs genauste mit zu untersuchen und konnte hierbei manche interessante Beobachtung machen, indem ich unscheinbare, leicht zu übersehende, fremdartige, aber eben durch die Analogie mit den Hautprozessen erklärliche Veränderungen aufdeckte: so eigenartige Beläge bei einer

malignen Syphilis, ein mikropapulöses Syphilid der Tonsille, Beteiligung der Mundschleimhaut bei ganz oberflächlichen tertiären Hauterscheinungen (zum Beispiel den zarten annulären, ganz spät auftretenden Roseola-ähnlichen Exanthemen), bei seltenen Lichen ruber planus Formen, bei Arzneiausschlägen usw. Und ich glaube, daß es sich bei diesen Beobachtungen nicht etwa nur um spezialistische Details und Spitzfindigkeiten handelt, sondern oft um diagnostisch wichtige Befunde. Durch genauen Vergleich mit den Hauteruptionen lernt man die anfänglich unverständlichen Schleimhautbilder doch schließlich erkennen, so daß man sie — auch bei isoliertem Befallensein der Schleimhaut — richtig verwerten kann.

Im folgenden will ich über solche seltene Schleimhautfälle berichten, mit besonderer Berücksichtigung diagnostischer Schwierigkeiten und auch manche Frage, die zum Verständnis der atypischen Form notwendig ist, kurz streifen.

Es seien mir nur einige kurze Vorbemerkungen über die Technik der Untersuchung gestattet. Man soll sich erstens stets an eine wirklich exakte und systematische Untersuchung der Mundschleimhaut mit allen Lokalisationsstellen gewöhnen (Innenseite der Lippe, Unterseite der Zunge, untere und obere Übergangsfalte von der Gingiva zur Wangenschleimhaut), weil auch dort nicht so selten diagnostisch wichtige Veränderungen zu finden sind. Ich halte es für zweckmäßig bei der Untersuchung sich schematisch an eine ganz bestimmte Reihenfolge zu halten, da man sonst erfahrungsgemäß zu leicht eine Stelle vergißt. Ferner empfehle ich, selbst bei guter Beleuchtung und auch bei den im vorderen Teil der Mundhöhle lokalisierten, also der direkten Inspektion leicht zugänglichen Stellen, von dem Reflektor möglichst ausgiebigen Gebrauch zu machen. Man kann dann oft infolge des konzentrierten, der Helligkeit nach Belieben abzustufenden Lichtes feine Farbenunterschiede, bei seitlicher Beleuchtung ganz unbedeutende Niveaudifferenzen und sonst gar nicht erkennbare Details mit überraschender Deutlichkeit noch feststellen.[1])

[1]) Anmerkung: Ich halte es für sehr vorteilhaft, den Reflektor auch bei der Besichtigung von Hautefflorescenzen in der

Endlich ist es oft von großem Wert bei der Untersuchung unklarer Schleimhautfälle sich eines Wattestäbchens zu bedienen. Man erreicht damit nicht bloß eine mechanische Reinigung und Entfernung von Schleim (namentlich nach Anfeuchtung mit Wasserstoffsuperoxyd-Lösung), sondern kann oft erst dabei die eigentliche Natur der Effloreszenz erkennen. Man beurteilt die Art des Belages (locker, breiig, fester anhaftend), findet, daß es sich nur um eine leicht aufliegende Blasendecke handelt, orientiert sich über die Schmerzlosigkeit, leichtes Bluten und so fort. Ich erinnere mich beispielsweise eines Falles, in dem tatsächlich eine an ein Geschwür mit unregelmäßigen Rändern erinnernde Läsion am harten Gaumen, von einem Kollegen mir als tuberkuloseverdächtig gezeigt wurde, während wir nach der Berührung der Stelle mit dem Wattestäbchen sofort eine eitrig-infiltrierte Blasendecke entfernten und nur eine scharf umsäumte Erosion mit überhängenden Epithelresten erkennen konnten. Wir waren uns sofort darüber einig, daß hier eine Blaseneruption vorlag — der weitere Verlauf zeigte in der Tat, daß es sich um einen Pemphigus handelte.

Daß man durch Palpation sich von der Konsistenz, Härte, Rauhigkeit der Oberfläche überzeugen muß, braucht nicht erst hervorgehoben werden.

Primäre Syphilis der Mundschleimhaut.

Von atypischen Formen der primären Syphilis ist wenig zu sagen, weil eigentlich das atypische auf der Mundhöhle — wenn diese Antithese gestattet ist — das typische ist. Sehen wir von den Primäraffekten der Lippe ab, so wird ja das charakteristische Bild einer Primärläsion, in Gestalt der bekannten, scharf umschriebenen, plateauartig erhabenen, derben Neubildung nur selten beobachtet. Damit stimmen auch meine Fälle überein.

---

gleichen Weise zu verwenden. Man entdeckt mit dieser außerordentlich scharfen und doch nicht blendenden Beleuchtung (namentlich beim Wechseln der Richtung des Strahlenbündels) noch ganz unbedeutende oberflächliche Veränderungen, wie feinste Schüppchen, eben beginnende Bläschen, atrophische Stellen, Pigmentverschiebungen kurz manche Einzelheiten, die einem selbst bei guter Tagesbeleuchtung entgehen.

Sehr treffend scheint mir der Ausdruck Fourniers zu sein, der von der erosiven Form des Primäraffektes in der Mundhöhle spricht. In der Tat ist es bisweilen erstaunlich, wie geringfügig die Veränderungen, namentlich bei der Lokalisation der Primärläsion an den Tonsillen, sind.

So sah ich einen Fall bei einem jungen Mädchen, bei dem die linke Mandel eine noch nicht pfenniggroße Erosion mit einem geringen grauen Belag aufwies. Eine eigentliche Infiltration war nicht zu konstatieren, eine Härte nicht nachzuweisen. Es kamen aber sehr bald charakteristische Cervikal- und Submaxillardrüsen hinzu, später ein typisches maculo-papulöses Exanthem. Die Genitalien waren frei von Erscheinungen, keine Polyskleradenitis; Hymen war intakt. Als dann später auch Plaques der Mundschleimhaut und der Tonsillen sich hinzugesellten, waren diese dem früheren Primäraffekt im Aussehen so ähnlich, daß eine Differentialdiagnose zwischen diesem und den Sekundärläsionen unmöglich war.

Bezüglich der Lokalisation der von mir beobachteten Fälle ist zu erwähnen, daß am häufigsten die Unterlippe und zwar in der Hälfte der Fälle, dann der Mundwinkel, die Oberlippe und schließlich Tonsille und Zahnfleisch (1 Fall) betroffen waren.

Die Anamnese hinsichtlich des Infektionsmodus hat die gewöhnliche Erfahrung bestätigt, daß am häufigsten die Infektionen — wenigstens bei uns zu Lande — nicht auf sexuelle Verirrung zurückzuführen sind, sondern durch Zufall zustande kommen.

Ganz interessant war die Angabe eines Malers, der bestimmt behauptet, er hätte sich dadurch infiziert, daß mehrere Kollegen zusammen dasselbe Farbstück benutzt und den Pinsel mit dem Speichel angefeuchtet hätten. Es wäre wohl denkbar, daß hierdurch tatsächlich syphilitisches Virus des Speichels die Infektion vermittelt hätte. In 2 anderen Fällen, in denen es sich um Ärzte handelt, war anzunehmen, daß die Infektion durch Unvorsichtigkeit bei der Untersuchung syphilitischer Patienten passierte. Oft war es freilich ganz unmöglich, trotz zuverlässiger und bereitwilliger Angaben der Patienten, den Infektionsmodus irgendwie aufzuklären.

Bei der Aufnahme einer genauen Anamnese gelang es mir auffallend häufig noch festzustellen, daß der Infektion Kontinuitätstrennungen der Schleimhautoberfläche (sogenannte aufgesprungene Lippen, Ekzeme, Rhagaden u. dgl.) voraus-

gingen. In der That, wenn man bedenkt, wie oft die sehr infektiösen Plaques muqueuses an den Lippen und der Zunge von den Patienten übersehen, Monate lang unbehandelt bestehen bleiben, wie hochgradig infektiöse Kranke lange Zeit ohne jede Vorsicht im Kreise ihrer Familie verkehren, so ist es eigentlich auffallend, daß die zufällige Infektion nicht noch häufiger geschieht. Offenbar liegt die Erklärung eben darin, daß glücklicherweise die gesunde Schleimhaut vor dem Eindringen der Spirochaeten schützt und daß trotz der Infektionsgelegenheit (beim Küssen, beim Gebrauch von Eß- und Trinkgeschirr) kein Eindringen der Krankheitserreger ins Gewebe erfolgt. Geht aber die Kontinuität verloren, dann freilich wird auch die Gefahr eine sehr große.

So wurde in einem Falle von Primäraffekt hinter dem Mundwinkel die ganz bestimmte Angabe gemacht, daß an dieser Stelle infolge eines scharfen Zahnes, schon viele Monate vorher Erosionen und offene Stellen vorausgegangen waren. Die Angabe wurde auch von dem Zahnarzte bestätigt, der den Patienten deshalb beraten und behandelt hatte. In einem anderen Falle, bei einem Ingenieur, war die Anamnese folgende: Vor etwa $^1/_2$ Jahr hatte der Herr in einer Zinkhütte gearbeitet und gegen die Vorschrift eine Gesichtsmaske nicht angelegt. Es entstand bald ein Ekzem des Gesichtes und besonders der Lippen, die zu nässen begannen. Auf diesem Ekzem entwickelte sich dann im Verlauf der nächsten Wochen ein Knoten typischer Primäraffekt, einige Zeit später ein großes Drüsenpaket in der Unterkiefergegend und nach etwa 12 Wochen ein maculopapulöses Exanthem.

Ausführlicher berichten will ich über folgenden Fall von Primäraffekt an der Hinterseite der Gingiva der vorderen Schneidezähne, einmal wegen der ganz seltenen Lokalisation, ferner weil auch sonst der weitere Verlauf (eigenartige Drüsenschwellung, hohe Temperatursteigerung mit Schüttelfrost) recht ungewöhnlich war. Die Daten der Krankengeschichte sind genau bekannt, weil es sich um einen Krankenwärter handelt, der von Anfang an in ärztlicher Beobachtung stand und sich auch bald in meine Behandlung begab.

Vor 3 Wochen bemerkte der Patient beim Reinigen mit der Zahnbürste zwischen den oberen mittleren Schneidezähnen eine wunde Stelle, die beim Betasten der Zunge sich als ein deutlicher Substanzverlust darstellte. Die Stelle ist schmerzlos auch bei direkter Berührung. Man bemerkt zwischen den Schneidezähnen und anschließend auf der Schleimhaut des harten Gaumens ein ganz unbedeutendes flaches, unregelmäßig begrenztes, etwa drei-

eckiges Geschwür, dessen Wundgrund hochrot, höckrig und stellenweise leicht gelblich belegt ist. Der nur ganz leicht erhabene Rand ist von deutlicher Härte. Selbst bei energischer Reinigung entsteht keine Blutung. 8 Tage später tritt ziemlich plötzlich unter Temperatursteigerung bis 39° eine Schwellung der Drüsen an den Wangen und am Unterkiefer auf. An der linken Wange kann man durch Palpation eine platte, fast fingerkuppengroße Drüse (etwa oberhalb des Ductus Stenonianus) deutlich abtasten. Von dort geht senkrecht nach unten ein etwa federkieldicker Strang bis zu einer zweiten, noch größeren Drüse, die am Unterkieferrand sitzt dem Knochen so dicht angelagert, daß man zuerst an eine periostale Schwellung denken könnte. Die genauere Palpation lehrt allerdings, daß es sich um eine platte, scharf umschriebene Drüse handelt. An der Wangenschleimhaut der rechten Seite findet sich eine ähnliche, nur kleinere Drüse, am leichtesten zu fühlen beim Abtasten von der Mundhöhle her (der Patient wurde auf sie aufmerksam, weil er sie mit der Zunge fühlte), während die Submaxillardrüsen rechterseits nur wenig geschwollen sind. Sämtliche Drüsen sind schon bei leichtem Druck außerordentlich schmerzhaft. In den nächsten Tagen fiel das Fieber zeitweise ab, erreichte aber gewöhnlich gegen Abend eine Höhe von etwa 38°. Das Ulcus bildet sich allmählich zurück und stellte nur noch eine leicht erhabene, granulierende Fläche von deutlich harter Konsistenz dar. Die Drüsen in der Submaxillargegend vergrößerten sich, verursachten sehr starke Schmerzen, so daß von chirurgischer Seite an eine Inzision gedacht wurde. Die Temperaturen stiegen wieder an und überschritten 39. Der Patient machte einen schwerkranken Eindruck, so daß die Diagnose Typhus in Betracht gezogen wurde. Indessen fanden sich hierfür keine weiteren Anhaltspunkte, es bestand keine Milzschwellung, Vidalsche Reaktion negativ. In dieser Zeit trat plötzlich an der Gingiva des Oberkiefers, namentlich in dem vorderen Teil, eine ganz intensive, scharf umschriebene Rötung auf; die Partie zeigte leichte Schwellung und ein fast körniges Aussehen. Die entzündlichen Vorgänge an den Drüsen gingen zurück, und jetzt erst fiel die derbe Konsistenz der scharf begrentzten Pakete in der Unterkieferpartie auf. Einige Tage später (etwa 6 Wochen, nachdem die erste Stelle im Munde bemerkt worden war) entstand ein fleckiges Exanthem, das sich bald zu einem typischen, maculopapulösen Syphilid entwickelte. Es kamen charakteristische Tonsillarplaques hinzu. Unter einer Einreibungskur bildeten sich sämtliche Erscheinungen zurück.

Es handelt sich demnach um einen Primäraffekt mit der seltenen Lokalisation an der Gingiva und zwar an einer besonders ungewöhnlichen Stelle, nämlich in der Lücke zwischen den beiden vorderen oberen Schneidezähnen und an der angrenzenden Schleimhautpartie des harten Gaumens. Etwas absolut sicheres

war über den Infektionsmodus nicht zu eruieren.[1]) Ich vermutete möglicherweise eine berufliche Infektion, die um so wahrscheinlicher wurde, da der Wärter in letzter Zeit viel mit Syphiliskranken zu tun hatte. Er gibt übrigens mit Bestimmtheit an, daß er an der betreffenden Stelle sich mit einem Zahnstocher verletzt habe, von dem gewohnheitsgemäß sehr viel Gebrauch gemacht wurde. Für eine andere Infektionsgelegenheit fehlt jeglicher Anhaltspunkt, insbesondere ist eine Infektion durch einen zahnärztlichen Eingriff ausgeschlossen.

Daß der Primäraffekt eine so unbedeutende, an sich nicht charakteristische Läsion setzte, ist ja für den Sitz in der Mundhöhle und namentlich an der Gingiva nichts ungewöhnliches. Der flache, von ganz unbedeutendem Randwall eingesäumte Substanzverlust war trotz einer gewissen Härte so wenig charakteristisch, daß ich, auch nach mehrfacher Untersuchung, obgleich von vornherein natürlich differentialdiagnostisch ein Primäraffekt in Betracht gezogen wurde, mich nicht entschließen konnte, diese Diagnose zu stellen. Dazu kam die akute, sehr schmerzhafte Drüsenschwellung mit den hohen, 39 übersteigenden Fieberanfällen, so daß es viel näher lag an eine Infektion mit Streptokokken von der Mundhöhle aus zu denken. Der weitere Verlauf machte freilich die Diagnose bald sicher. Immerhin aber glaube ich doch, daß es sich von Anfang an um eine Mischinfektion handelte und daß der ungewöhnliche Verlauf (plötzlich sehr schmerzhafte Drüsenschwellung, hohes Fieber, Bild einer schweren Allgemeinerkrankung) durch die letztere bedingt war.

Bemerkenswert ist ferner die intensive Rötung der Gingiva im vorderen Teil des Oberkiefers, die wegen ihres körnigen Aussehens und ihrer scharfen Begrenzung sofort als etwas ungewöhnliches imponierte. Da sie dem makulösen Exanthem des Körpers einige Tage vorausging, glaube ich sicher, daß es sich um ein sekundäres erythematöses Schleimhautexanthem handelte. Es wäre natürlich ohne die übrigen Erscheinungen nicht möglich gewesen die Diagnose zu stellen.

---

[1]) Kürzlich publizierte A. Herzfeld eine Beobachtung einer Initialsklerose mit einer ähnlichen Lokalisation am harten Gaumen, u. zw. $1^1/_2$ *cm* hinter der obersten Zahnreihe. [Eine seltene Lokalisation eines luetischen Primäraffekts. (Derm. Zentralbl. 1906. Nr. 5.)]

Der weitere Verlauf war in diesem Falle vom Primäraffekt der Mundhöhle durchaus günstig und keineswegs schwerer als in den Fällen von genitaler Ansteckung. Auch bei allen anderen Fällen von extragenital erworbener Lues habe ich niemals einen ungewöhnlichen oder besonders schweren Krankheitsverlauf beobachtet, ganz in Übereinstimmung mit den neueren Angaben, während bekanntlich früher für diese Fälle eine pessimistische Anschauung galt, die sogar auch hie und da im Laienpublikum verbreitet ist. Das einzige, was mir aus der Zusammenstellung meiner Fälle von Primäraffekt im Munde auffällt, ist das relativ häufige Auftreten von rezidivierenden Plaques, die aber an sich ohne Besonderheiten verliefen und auf die übliche Behandlung gut reagierten.

Die sekundären Drüsen nach Primäraffekten der Mundschleimhaut sind in ihrer charakteristischen Ausbildung für die Diagnose nicht selten viel wichtiger, als die oft ganz unbedeutenden Primärläsionen Es ist ja eine alte Regel, bei Luesfällen mit unklarer Infektion stets nicht nur die Mundhöhle genau zu untersuchen, sondern vor allem auch die zugehörigen Drüsen. In etwas späteren Stadien wird es bisweilen auch vorkommen, daß der Primäraffekt im Munde selbst schon abgeheilt ist, während die Drüsen noch sehr charakteristisch und für die Feststellung der Eingangspforte des syphilitischen Virus verwertbar sind. Nach meiner Erfahrung kann man auch noch sehr viel später die Angabe der Kranken über das doch sehr auffallende und nicht so leicht zu übersehende Symptom der großen Drüsenpakete am Halse verwerten. Manchmal wird noch nach Jahren die mächtige Drüsenanschwellung so charakteristisch geschildert, daß man — wenigstens mit einer gewissen Wahrscheinlichkeit — die nachträgliche Diagnose: Primäraffekt in der Mundhöhle stellen kann.

Freilich zeigen gerade die sekundären Drüsenschwellungen nach Primäraffekten des Mundes oft Abweichungen vom typischen Verlauf. Die Tatsache, daß die Submaxillar und Nuchaldrüsen bisweilen stark entzündliche Vorgänge aufweisen, kann man noch nicht als ungewöhnlich hinstellen, da ja im Gegenteil die eigentliche Polyskleradenitis indolens, wie wir

sie in der Inguinalgegend finden, hier sogar selten ist. Man nimmt ja im allgemeinen an, daß für diese entzündlichen Erscheinungen die Einwanderung der in der Mundhöhle so zahlreich vorhandenen Mikroorganismen verantwortlich zu machen sei. Ich zweifle aber, ob diese Erklärung richtig ist, da doch beispielsweise bei einem ulzerierten Primäraffekt im Sulcus coroniarus die Bakterienflora nicht geringer sein wird. Es wäre aber denkbar (wenn auch bisher durch Vergleichuntersuchungen nicht direkt erwiesen), daß in der Mundhöhle mehr eigentliche Eitererreger vorkommen. Vielleicht spielt aber eine größere Rolle für die häufige Sekundärinfektion die in der Mundhöhle mehr ins Gewicht fallende traumatische Schädigung der Primäreffloreszenz, die naturgemäß das Eindringen sekundärer Keime sehr begünstigen muß. In jedem Falle ist aber gerade bei den Submental-, Submaxillar- und Zervikaldrüsen das Vorhandensein entzündlicher Erscheinungen in der Mehrzahl der Fälle vorhanden. Aber auch die durch eine solche Mischinfektion sekundär veränderten Drüsen besitzen meiner Ansicht nach noch ein recht charakteristisches klinisches Gepräge. Sie unterscheiden sich von den gewöhnlichen entzündlichen, schon spontan schmerzhaften, oft erweichten Drüsen; sie bilden größere, derbe, schärfer begrenzte Pakete und sind gewöhnlich erst bei stärkerem Druck schmerzhaft.

Bemerkenswert schien mir in manchen Fällen eine eigenartige Drüsenschwellung an der Außenseite des Unterkiefers (etwa 2 Querfingerbreit vor dem Kieferwinkel) in Gestalt einer nur ganz flachen, dem Knochen dicht angelagerten und mit ihm scheinbar verlöteten Prominenz; der Befund kann leicht falsch gedeutet und bei ungenauer Untersuchung für eine entzündliche periostale Schwellung gehalten werden. Erst bei exakter Palpation gelingt es, an den Randpartien eine Abgrenzung herauszufinden, die uns zeigt, daß tatsächlich eine flache Auflagerung vorliegt (in der oben mitgeteilten Krankengeschichte ist ein solcher Befund erwähnt).[1]) Außerordentlich selten ist

[1]) Herr Primärarzt Dr. Most, der über die Lymphgefäßapparate des Kopfes und Halses kürzlich eine Monographie veröffentlichte (Berlin, 1906, Hirschwald), war so freundlich mir mitzuteilen, daß er in diesen Fällen eine Verlagerung eines Teils der Submaxillardrüse annimmt.

die Vereiterung einer Submaxillardrüse nach einem Primäraffekt der Mundhöhle. Ich sah sie nur ein einziges mal am Mundwinkel bei einem Patienten, der freilich auch von Jugend an häufig Drüsen am Halse hatte und auch tuberkuloseverdächtig war. Die Drüsenvereiterung war so ausgedehnt, daß ein größerer chirurgischer Eingriff notwendig wurde.

Sekundäre Syphilis der Mundhöhle.

Wenn manche Eruptionen des sekundären Syphilisstadiums schon auf der Haut bisweilen ein recht ungewöhnliches und uncharakteristisches Aussehen zeigen, dann ist es wohl verständlich, daß auf der Schleimhaut die diesen Hautprozessen analogen Veränderungen noch eigenartiger und schwieriger diagnostizierbar sind.

Gehen wir die einzelnen Formen der sekundären Schleimhautsyphilide durch, so haben wir zu beginnen mit dem sogenannten spezifischen Erythem, das ja der Roseola vollständig entspricht. Vom praktischen Standpunkt aus kommt dieser Erscheinung, keine große Bedeutung zu, vor allem weil meiner Ansicht nach sie keinen großen diagnostischen Wert besitzt. Relativ noch am meisten charakteristisch ist ja das Erythem am weichen Gaumen, wo es durch eine intensiv rote und oft auch durch außerordentlich scharfbogige Abgrenzung nach dem harten Gaumen zu ausgezeichnet ist. Ich finde aber, daß doch die Ähnlichkeit dieser sogenannten Angina specifica mit manchen Formen chronischer Pharyngitis so groß ist, daß ich mich nicht getrauen möchte aus diesem Befund allein die Diagnose zu stellen. Freilich vereinfacht sich ja meist die Situation dadurch, daß eben die Roseola gleichzeitig vorhanden ist oder sehr bald nachfolgt. Selten zeigt dieses Schleimhauterythem ein geradezu körniges Aussehen. Innerhalb der roten, diffus geschwellten Fläche prominieren kleine glänzende, fast an beginnende Bläschen erinnernde Knötchen. Ein solcher Befund ist erwähnt bei dem oben ausführlicher berichteten Falle von Primäraffekt an der Hinter-

seite der Gingiva der vorderen oberen Schneidezähne. Finger[1]) teilt sogar mit, daß bisweilen dieses sekundäre Schleimhautexanthem Bläschen und nach deren Platzen kleine Erosionen aufweisen kann.

Diagnostisch verwertbar werden die Schleimhautläsionen erst dann, wenn die reythematösen Flecke stellenweise infiltriert werden und den eigenartig grauen Farbenton der Plaques muqueuses bekommen, Veränderungen, die also ganz und gar dem maculopapulösen Exanthem der Haut entsprechen.

Auch das vielgestaltige Bild der ausgebildeten Schleimhautpapeln läßt sich fast stets ohne weiteres in Analogie setzen zu den bekannten polymorphen papulösen Hauteffloreszenzen. So werden die serpiginösen, hypertrophischen, vegetierenden, ulzerösen Plaques leicht verständlich. Von diesen verschiedenartigen Formen der Plaques, die gewiß manchmal diagnostische Schwierigkeiten bilden, namentlich nach einer in der Mundhöhle so häufigen Sekundärinfektion, soll hier nicht die Rede sein, da sie noch nicht als ungewöhnlich bezeichnet werden können. Dagegen sind manche andere sekundäre Schleimhauteffloreszenzen schon an sich atypisch, wegen ihres seltenen Vorkommens ungewohnt und schwer zu diagnostizieren.

So findet man nur ausnahmsweise in der Mundhöhle ein ausgesprochen mikropapulöses Syphilid. Wenigstens habe ich diese Form nur ganz vereinzelt gefunden, obgleich ich seit Jahren sämtliche Fälle von mikropapulösem Hautexanthem — namentlich bei sehr ausgedehnter Verbreitung — genau mit Bezug auf die Schleimhaut untersuchte; wirklich ganz analoge Eruptionen konnte ich nur 3mal konstatieren. Daß hier und da einzelne Effloreszenzen etwas kleiner sind als gewöhnlich, ist übrigens in diesem Sinne noch nicht zu verwerten, da dies ja auch bei gewöhnlichen Plaques sehr oft zur Beobachtung kommt. Folgende 3 Fälle zeigten Schleimhautveränderungen, die bis ins feinste Detail dem mikropapulösen Exanthem entsprachen.

---

[1]) Finger. Über Syphilis der Mundhöhle. Wien. med. Wochschr. 1901. Nr. 42.

22jähriges Mädchen. Genaueres über die luetische Infektion nicht zu eruieren. Am Stamm und an den Extremitäten sehr weit verbreitetes typisches, aggregiertes, mikropapulöses Syphilid; Polyskleradenitis inguinalis und cervicalis. Die linke Tonsille ist besät mit einer großen Anzahl kleiner noch nicht hirsekorngroßer, scharf umschriebener, grauer Knötchen. Ihr Aussehen erinnert nur entfernt an das gewöhnlicher Plaques; vor allem zeigt sich statt des matten samtartigen Aussehens eine mehr glänzende, weißlich graue Farbe. Entzündliche Erscheinungen fehlen um die Eruption selbst vollständig, auch die Tonsillen sind nicht gerötet. Die Patientin hat keine Schlingbeschwerden, wußte auch nichts von einer Erkrankung des Halses.

Es würde zweifellos in diesem Falle sehr schwierig sein, ohne den charakteristischen Hautbefund und die typische Drüsenschwellung eine richtige Diagnose zu stellen. Man würde eher an die Reste einer bereits abgelaufenen follikulären Angina denken. Offenbar besteht aber eine vollständige Analogie zu dem Hautexanthem, die die Eruption als mikropapulöses Syphilid der Tonsille verständlich macht und erklärt. Ganz ähnlich war der klinische Befund bei einer zweiten Patientin, die $1^1/_2$ Jahre nach dem Beginn der Syphilis gleichfalls ein typisches mikropapulöses Syphilid bekam und am weichen Gaumen Aggregate von ganz kleinen, glänzenden Knötchen aufwies. Auch hier handelte es sich nicht um gewöhnliche Plaques, die etwa ausschließlich wegen der Kleinheit der Einzeleffloreszenzen auffallend waren. Keinerlei subjektive Beschwerden; auf Hg-Behandlung vollständiger Rückgang der Schleimhauterscheinungen.

Wichtig erscheint mir der dritte Fall von mikropapulösem Syphilid der Mundschleimhaut, weil er täuschend das Bild eines Lichen ruber planus der Mundhöhle nachahmt.

27jähriger Kaufmann. Ende 1903 Luesinfektion. Februar 1904 typisches makulopapulöses Exanthem und Polyskleradenitis inguinalis specifica. Eine Injektionskur (Hydrargyrum salicylicum) wurde nur ganz unregelmäßig durchgeführt; im Mai bemerkte Patient das Wiederauftreten eines Ausschlages.

Die Untersuchung (Juni 1904) ergibt ein außerordentlich weit verbreitetes, herdweise angeordnetes, mikropapulöses Syphilid, besonders hochgradig in der Glutäal- und Oberschenkelgegend.

An der linken Wangenschleimhaut zahlreiche, weiße bis weißgelbliche, flächenartig verbreitete, leicht erhabene, sehr scharf begrenzte Partien mit schöner quadratischer Felderung, so daß eine deutliche Chagrinzeichnung entsteht. In der Umgebung dieses

großen Herdes erkennt man einzelne verstreute, intensiv glänzende polygonale Knötchen, auch bandartige weißliche Streifen. Am linken Zungenrande gleichfalls zahlreiche kleine, weißliche, scharf konturierte Knötchen, daneben aber ein größerer, deutlich prominenter, mehr graugelblicher Herd, der nicht schwer als ulzerierte Plaque muqueuse zu diagnostizieren ist.

Das Bild erinnert demnach auf den ersten Blick frappant an einen Lichen ruber planus der Schleimhaut Der konfluierende, scharf begrenzte, weißliche Herd mit deutlicher Chagrinzeichnung, vor allem aber die polygonalen isolierten weißen Knötchen würden ja zu dieser Diagnose vollständig passen. Allerdings war es doch bei genauerer Untersuchung auffallend, daß der größere Herd deutlich infiltriert war und vor allem brachte die umschriebene Ulzeration an der Zunge, bald von der Diagnose des Lichen ruber planus ab. Auch sonst war ja von dieser Dermatose nichts zu finden, während andererseits die Anamnese und vor allem das gleichzeitige Bestehen des mikropapulösen Syphilids die Situation klärte. In der Tat ist die Analogie zwischen Haut und Schleimhautbild durchaus überzeugend und bis in die feinsten Einzelheiten zu verfolgen. Wie bekanntlich auch auf der Haut oft Fälle dieses spezifischen Exanthems stellenweise das Bild eines Lichen ruber planus bis zur Unmöglichkeit einer Differentialdiagnose nachahmen, so finden wir eben auch auf der Schleimhaut genau den gleichen Vorgang. Es wäre wohl denkbar, daß bei unklaren Fällen, bei alleiniger Lokalisation des mikropapulösen Syphilids auf der Schleimhaut eine Fehldiagnose gemacht wird, daß man die Syphilis ganz übersieht oder eine zufällige Kombination mit einem Lichen planus annimmt. Noch wäre in diagnostischer Hinsicht zu erwähnen, daß vielleicht die Schleimhautveränderungen im ersten Augenblick an eine Leukoplakia buccalis erinnert, daß aber das Auftreten der isolierten Knötchen und die stellenweise deutliche Infiltration mit ausgesprochener Erhabenheit der Einzeleffloreszenzen sehr bald diese Diagnose ausschließen ließ.

Nicht so selten kommen weit verbreitete, konfluierende, serpiginöse Schleimhautplaques vor; diese werden gelegentlich als etwas Besonderes beschrieben und demonstriert, obgleich ihr Vorkommen gar nichts ungewöhnliches darstellt, namentlich

wenn es sich um leicht vegetierende Formen am weichen Gaumen handelt. Dagegen findet man viel seltener ausgesprochen circinäre Herde. Sie sind diagnostisch schwieriger und wichtig, weil das klinische Bild namentlich das Aussehen der Oberfläche, von dem der gewöhnlichen Plaques oft abweicht.

28jähriger Kaufmann. Vor $1^1/_2$ Jahren Primäraffekt mit nachfolgendem makulopapulösem Exanthem und gewöhnlichen Schleimhauterscheinungen. Bisher 2 Injektionskuren (die erste zu 12, die zweite zu 10 Iniektionen Hydrargyrum salicylicum). Der Patient stellt sich wieder zur Untersuchung vor, weil er seit einiger Zeit durch eine empfindliche Stelle an der Unterlippe belästigt wird. Dort findet sich, und zwar großenteils an der Innenseite der Unterlippe, eine kreisförmig scharf begrenzte Effloreszenz von Markstückgröße. Die krankhaft veränderte Schleimhaut entspricht einem gleichmäßigen, etwa $^1/_4$ *cm* breitem Bande, während das Zentrum vollständig normal erscheint. Die erkrankte Partie ist intensiv gerötet, feucht glänzend, wie oberflächlich erodiert; zum Teil ist sie bedeckt von einer zarten, fest anhaftenden membranösen Auflagerung mit einem feinen ausgezackten Randsaum. Nur an einer Stelle verdickt sich der Belag und nimmt einen grauen, an gewöhnliche Plaques erinnernden Farbenton an. An der Skrotalhaut bestehen sehr große, schuppende Papeln.

Ich setzte diese ausgesprochen circinäre Schleimhaut efloreszenz in direkte Parallele zu einem circinären squamösen oder krustösen Sekundärsyphilid der Haut und fand meine Vermutung auch dadurch bestätigt, daß kurze Zeit darauf ein solches Exanthem an der Kopfhaut in typischer Ausbildung auftrat. Auf Hg-Behandlung erfolgte schnelle Abheilung der Haut und Schleimhautherde. Die geschilderte Eruption an der Unterlippe zeigte also ein von den gewöhnlichen sekundären Eruptionen abweichendes Bild, so, daß ich ohne die übrigen Erscheinungen und Anamnese wohl eine sichere Diagnose nicht hätte stellen können.

Auch in 2 anderen Fällen von circinären Plaques fiel mir das wenig charakteristische Aussehen auf, vor allem das Fehlen eines deutlichen Infiltrates und der charakteristischen mattgrauen Oberfläche. Die Stellen erinnerten vielmehr an ganz gewöhnliche Erosionen, an Epitheldefekte, wie sie vielleicht nach dem Platzen einer ganz oberflächlichen, blasigen Abhebung zurückbleiben.

Erwähnenswert erscheint mir noch ein Fall von circinärer sekundärer Schleimhauteruption, bei dem ich vermute, daß die Efloreszenz eine Analogie zu einer annullären rezidivierenden Roseola darstellte. Ich kann hier freilich nur eine Vermutung aussprechen, da ich bisher nur einen einzigen derartigen Fall gesehen habe.

30jähriger Patient. Luetische Infektion vor 2 Jahren. 4 Hg-Kuren, teils Injektionen, teils Einreibungen, die letzte vor $^1/_4$ Jahr. An der Spitze der Unterseite der Zunge halbkreisförmige weißliche Stellen, kaum erhaben. Bei genauerer Lupen-Besichtigung bemerkt man eine glatte, fast pelzige Veränderung der obersten Schleimhautschicht von ziemlich scharfer Begrenzung; es liegt indessen kein Belag vor. Das Bild erinnert nur wenig an gewöhnliche Plaques, zeigt vielmehr einen auffallenden weißen Farbenton. Die Oberfläche ist auch glatter, so daß eine gewisse Ähnlichkeit mit der Leukoplakie besteht. In der unmittelbaren Umgebung ist ein ganz schmaler, eben erkennbarer rötlicher Saum vorhanden. Die Veränderungen traten gleichzeitig mit einer rezidivierenden, circinären Roseola auf und heilten auf Hg-Behandlung vollständig ab.

Beiläufig will ich noch kurz erwähnen, daß man gelegentlich einmal eine ausgesprochene Reaktion der sekundären Schleimhauteruptionen bei der Einleitung einer Quecksilberbehandlung, d. h. eine akute, entzündliche Schwellung beobachten kann. Auf der Haut sieht man ja relativ häufig, worauf besonders Herxheimer die Aufmerksamkeit gelenkt hat, daß eine Roseola auf Hg mit starken hyperämischen Erscheinungen antwortet, gewissermaßen reagiert. Auf der Schleimhaut werden diese reaktiven Veränderungen naturgemäß wegen des tiefroten Untergrundes weniger deutlich zu Tage treten, indessen kann man doch bei speziell darauf gelenkter Aufmerksamkeit nicht so selten eine Zunahme und Verbreitung der Röte, eine deutliche Schwellung feststellen. Dazu kommt — als ein Novum gegenüber den Hautexanthemen — bisweilen eine von den Patienten spontan angegebene Steigerung der subjektiven Beschwerden. Saßen die Plaques an den Tonsillen, so machten mich die Patienten bisweilen auf eine erhebliche Zunahme der Schlingbeschwerden aufmerksam. Meist beobachtete ich diese objektiv und subjektiv nachweisbare Reaktion, nach Injektionen von Hydrargyrum salicylicum, das ja bekanntlich durch eine schnelle Hg Resorption ausgezeichnet ist, seltener nach Einreibungen. Natürlich

darf man diese Erscheinungen nicht etwa verwechseln mit einer beginnenden Quecksilberstomatitis, die ja mit einer umschriebenen, dem spezifischen Infiltrat entsprechenden Hyperämie kaum Ähnlichkeit hat.

Wenn es auch allgemein bekannt ist und leider als nichts so seltenes bezeichnet werden muß, daß manche Plaques sich durch eine ganz besondere Hartnäckigkeit, Rezidivneigung und ein refraktäres Verhalten, gegenüber allgemeiner und Lokaltherapie zeigen, so bieten doch manche Fälle ein ungewöhnliches Verhalten, in Folge eines wirklich unerklärlichen torpiden und chronischen Verlaufes trotz sorgfältiger Behandlung. So beobachte und behandle ich einen Fall seit länger als $1^1/_2$ Jahre erfolglos wegen umschriebener Plaques an der Unterseite der Zunge. Die betreffende, während der ganzen Zeitdauer nicht abheilende Stelle, lag genau gegenüber einer größeren Zahnlücke und wurde offenbar durch die dauernde mechanische Reibung immer wieder provoziert. Obgleich vom Zahnarzt Zahnstein, scharfe Kanten, aufs sorfältigste entfernt wurden, wucherten die Plaques immer weiter, trotz ganz verschiedener Lokalbehandlung (z. B. der sonst so erfolgreichen Boeckschen Pinselung), trotz peinlichster Mundpflege, Rauchverbots und ordentlichen Hg-Behandlung (Injektionen und Einreibungen von löslichen und unlöslichen Präparaten). Jodkali linderte zeitweise die erheblichen Beschwerden, wie ich auch sonst beobachtet habe, daß durch diese Mittel hypertrophische und vegetierende Plaques muqueses gebessert, aber nicht vollständig zum Rückgang gebracht wurden.

In anderen Fällen fällt es wieder auf, daß nach scheinbar vollständiger Ausheilung von Plaques am Gaumen und den Tonsillen noch sehr starke quälende Beschwerden zurückbleiben. Man soll dann stets auch den Nasenrachenraum aufs genaueste untersuchen, weil dort nicht selten die in der Praxis sehr häufig übersehenen, gleichzeitigen Schleimhautpapeln vorhanden sind, die dann einer besonderen Lokalbehandlung, so Einblasungen von Kalomel und Anästhesien zu gleichen Teilen, oder Pinselungen mit Jod-Jod-Kalium-Lösungen nach Fischenich[1]) bedürfen.

[1]) Fischenich. Die Syphilis des Nasenrachens. Arch. f. Laryngol. Bd. XI. Heft. 3.

In therapeutischer Hinsicht möchte ich nach meiner Erfahrung bei ungewöhnlich hartnäckiger rezidivierender Schleimhautlues hervorheben, daß bei der allgemeinen Hg-Behandlung ein Wechsel der Methode der Hg-Darweichung, ich meine von Injektionen und Einreibungen, oft überraschend günstig wirkte. Ich sah Fälle trotz 12 und 14 Injektionen von Hydrargyrum thymolicum und anderen, kräftig wirkenden unlöslichen Präparaten sich nicht bessern, während die Hinzufügung von 5 Einreibungen (zu 4 *gr* Unguentum cinereum) also keiner besonders starken Dosis, in sehr kurzer Zeit, oft in wenigen Tagen eine vollständige Abheilung brachte. Man könnte daran denken, daß hier vielleicht die Hg-Dämpfe in Folge ihrer direkten Einwirkung auf die Mundschleimhaut eine lokale Wirkung entfalteten. Ich glaube es nicht, weil ich nämlich auch umgekehrt — wenn auch seltener — beobachtete, daß nach einer gründlichen Einreibungskur die Plaques sich nicht rührten und dann nach Zugabe von 2 oder 3 Injektionen auf einmal schnell zurückgingen. Es scheint demnach, als ob tatsächlich der Wechsel in der Methode das Maßgebende sei. Ich will mich hier auf theoretische Erörterungen nicht einlassen, etwa in dem Sinne, daß die beiden Methoden doch in der Art ihrer Einwirkung gewisse Verschiedenheiten besitzen, und nur die von mir mehrfach klinisch beobachtete Tatsache als praktisch therapeutisch wichtig mitteilen.[1])

Beteiligung der Mundschleimhaut bei Syphilis maligna.

Das Kapitel der malignen Syphiliserscheinungen will ich hier anschließen, weil ich der von Neisser und anderen vertretenen Ansicht bin, daß die malignen Haut- und Schleimhautsyphilide ihrem Wesen nach der Sekundärperiode angehören und nicht etwa als frühzeitige Tertiäreruptionen aufzufassen sind. Die bei Lues maligna vorkommenden Schleimhaut-

[1]) Solche Beobachtungen machte ich übrigens nicht nur mit Bezug auf hartnäckige Schleimhauteruptionen, sondern überhaupt bei therapeutisch schwer zugänglichen anderen Erscheinungen der Syphilis.

erkrankungen erscheinen mir praktisch sehr wichtig, weil sie diagnostisch nicht selten Schwierigkeiten bereiten, und weil ihre charakteristische Eigenart zu wenig bekannt und beschrieben ist, wie ich nach einer Durchsicht der Literatur finde. Man begegnet wohl oft in den Schilderungen des Krankheitsbildes der Bemerkung, daß beim malignen Luesverlauf frühzeitig ulzerierte Schleimhautplaques vorkommen; das charakteristische klinische Bild der malignen Schleimhauteruptionen wird aber nicht betont. Um das Aussehen dieser malignen Schleimhauteffloreszenz, die sich von den gewöhnlichen sekundären und tertiären Erscheinungen wohl unterscheiden, anschaulich zu machen, wird es am zweckmäßigsten sein, zuerst einige Fälle dieser Art anzuführen.

26jähriger Patient. Infektion mit Lues vor 8 Monaten. Weitverbreitetes papulo-ulzeröses Syphilid. Sehr starke rheumatische Beschwerden; Temperatursteigerung bis über 39°. Abnahme des Körpergewichts, zunehmende Schwäche, heftige Kopfschmerzen und Schlaflosigkeit. Neben roborierender Behandlung (Arsen, Chinin, kräftige Ernährung) werden vorsichtig Einreibungen eingeleitet. Die Erscheinungen bessern sich, wenige Tage nach Beendigung der Einreibungskur tritt aber wieder ein papulo-krustöses Exanthem, daneben auch flache ausgedehnte Ulzerationen, namentlich an den Genitalien, und gleichzeitig sehr heftige Schlingbeschwerden auf. Der weiche Gaumen zeigt einen gelblichen matschen Belag in großer Ausdehnung. Die Begrenzungen sind scharfrandig, bogig; entzündliche Erscheinungen in der Umgebung sind sehr gering. Ein Versuch mit einem Wattestäbchen, den scheinbar weichen und breiigen Belag zu entfernen, mißlingt, man bekommt vielmehr den Eindruck eines noch fest anhaftenden nekrotischen Belages. Ganz ähnlich aussehende Veränderungen setzen sich auch nach dem Nasenrachenraum fort. Ich vermutete, daß es sich um eine maligne Schleimhaut-Syphilis handle, zog aber wegen des ungewöhnlichen klinischen Bildes noch einen Laryngologen zu, der die Affektion als nicht syphilitisch ansah und eine Nachwirkung des Hg, „eine Hydrargyrose", diagnostizierte. Die Therapie beschränkte sich daher in den nächsten Tagen auf Lokalbehandlung (antiseptische Mundwässer, Pinselungen mit Wasserstoffsuperoxyd, Einpulvern mit Anästhesin). Die nekrotischen Beläge nahmen zu, in der Umgebung bildeten sich scharf begrenzte Herde mit schleimig-gelblicher Oberfläche. Auch auf der Haut kamen neue circumscripte Effloreszenzen von malignem Charakter hinzu, so daß wir uns wieder zur Einreibungskur entschlossen. Sehr bald ließen die Beschwerden nach, das Schleimhautbild besserte sich; nach etwa 12 Einreibungen waren die Halserscheinungen so gut wie beseitigt. Der Fall verlief auch weiterhin günstig und vertrug die späteren Einreibungskuren sehr gut.

In einem zweiten ganz ähnlichen Falle fanden sich dieselben Veränderungen am weichen Gaumen wenige Monate nach der Infektion; auch das Hautbild entsprach dem einer malignen Lues. Eine spezifische Behandlung hatte noch nicht stattgefunden. Nach den ersten Einreibungen trat eher eine Verschlimmerung auf, so daß einige Zeit ausgesetzt wurde. Bei erneutem Beginn der Inunktionen aber erfolgte prompte Abheilung.

Durchaus analoge Veränderungen der Mundschleimhaut, von dem eigenartig geschilderten Aussehen, beobachtete ich ferner bisweilen auch bei Fällen von Lues, die zwar keinen ausgesprochen malignen Charakter, aber doch — wenn man so sagen darf — einen deutlichen malignen Beigeschmack hatten. Man beobachtet ja gar nicht so selten solche Übergangsfälle, bei denen die meisten Eruptionen als gewöhnliche Sekundärerscheinungen ausgesprochen werden müssen, während vereinzelte in Gestalt ausgesprochener Rupia-ähnlicher Herde und flacher torpider Ulzerationen auftreten.

M. H., Beamter. 10 Wochen nach dem Primäraffekt papulo-krustöses Exanthem, das zwar außerordentlich weit verbreitet, im übrigen aber nicht von ungewöhnlichem Aussehen war. Nach den ersten Einreibungen wesentliche Verschlimmerung, indem zahlreiche Papeln ulzerierten, an Ausdehnung zunahmen und jetzt durchaus an das Bild maligner Herde erinnerten. Gleichzeitig traten an der Unterseite der Zunge weißlichgelbe, gleichsam eingelagerte, nekrotische Beläge auf, die schnell konfluierten und in Gestalt serpiginös begrenzter Herde einen großen Teil der Zungenunterfläche einnahmen. Der Belag zeigte ein matsches Aussehen, ließ sich aber mechanisch nicht entfernen. Auf den ersten Blick erinnerte das Bild an die sogenannte Hydrargyrose, indessen brachte mich die Erfahrung an den anderen (oben geschilderten malignen) Lues-Fällen bald zu der Ansicht, daß hier spezifische maligne Schleimhaut-Effloreszenzen vorlagen. Gegen eine Hydrargyrum-Erscheinung sprach auch die circumscripte Lokalisation, die bogige Begrenzung, der Mangel stärkerer entzündlicher Vorgänge und das Fehlen sonstiger stomatitischer entzündlicher Veränderungen. Ich ließ also die Einreibungskur fortsetzen, worauf Haut- und Schleimhaut-Erscheinungen gleichzeitig abheilten.

29jähriger Kaufmann. Primäraffekt des Orificium urethrae; Polyskleradenitis inguinalis. 10 Wochen später typisches makulöses Exanthem, zum Teil krustös, und Plaques der Tonsillen. Erste Kur von 12 Injektionen Hydrargyrum thymolicum wird gut vertragen; fast vollständiger Rückgang der Erscheinungen. Wenige Tage nach der letzten Injektion tritt

jedoch ein neues Exanthem auf in Gestalt zahlreicher, zum Teil mehr als fünfmarkstückgroßer Rupia-Effloreszenzen. Allmähliche Rückbildung unter sorgfältiger Lokalbehandlung und Jodkali. Nach 1/4 Jahr Wiederholung der Injektionskur, die ohne Nebenerscheinungen vertragen wird. Etwa 4 Wochen nach der Kur treten starke Schlingbeschwerden auf, das Allgemeinbefinden des Patienten ist schlecht, das Aussehen blaß. Über den Schleimhautbefund finden sich in der Krankengeschichte folgende Notizen: Die ganze hintere Pharynxwand ist eingenommen von einem eigentümlichen, gelblich matschen Belag. Die linke Tonsille zeigt einen ganz oberflächlichen Substanzverlust, der von einem ähnlichen pelzigen Belag ausgefüllt ist. Am Körper wieder zahlreiche krustöse Papeln, daneben aber auch größere, ganz flache Geschwüre mit schlaffen torpiden Granulationen und vereinzelte Rupia-Herde. Der Fall besitzt demnach einen gewissen Grad von Malignität, nicht nur nach dem Aussehen der syphilitischen Erscheinungen, sondern auch nach dem Gesamtverlauf (Neigung zu gehäuften Rezidiven, auch unmittelbar nach der spezifischen Behandlung; schlechter Allgemeinzustand, keine prompte Reaktion auf Hg). Auf Jodkali bessern sich die Schlingbeschwerden, die Halserscheinungen gehen sehr langsam zurück. 1/4 Jahr später wird eine Sicherheitskur (12 Injektionen von Hydrargyrum salicylicum) eingeleitet. Einige Wochen später aber zeigte sich wieder ein ganz ähnliches Rezidiv der Haut und Schleimhaut. Auf letzterer wieder die umschriebenen matschigen, nekrotischen Einlagerungen. Eine vorsichtig eingeleitete Einreibungskur bringt Abheilung. Noch zweimal traten später Rezidive auf, die aber gleichfalls auf Hg reagierten.

In einigen anderen Fällen von sekundärer Lues mit Andeutung einer malignen Nuance habe ich bisweilen ganz ähnliche Schleimhaut-Eruptionen, besonders an den Tonsillen beobachtet. Auch diese reagierten stets auf eine vorsichtige spezifische Behandlung und heilten ohne Narbe vollständig ab.

Danach handelt es sich also bei den spezifischen malignen Schleimhauteruptionen um ein recht eigentümliches und wohl-charakterisiertes Bild, das viel zu wenig bekannt ist und darum leicht zu einer falschen Auffassung führen kann. Es unterscheidet sich wesentlich von zerfallenen und sekundär ulzerierten Plaques muqueuses, noch viel mehr aber von gummösen Geschwüren.

Für ein Hauptcharakteristicum halte ich den gleichmäßig gelb-weißen Belag, der freilich nicht über das Niveau der Schleimhaut hervorragt und daher richtiger als Einlagerung zu bezeichnen wäre. Bei bloßer Besichtigung hat man den Eindruck, als ob die Oberfläche weich und matsch wäre, bei Berührung mit dem Wattestäbchen

ist aber kaum etwas von der nekrotischen Masse loszubekommen. Nirgends finden sich stärkere Zerfallserscheinungen und hierdurch entstehen unregelmäßige Geschwüre; auch fehlt ein deutliches Infiltrat an den Rändern, etwa in Gestalt eines vorgeschobenen Walles, wie wir ihn oft bei sekundär-zerfallenen Schleimhautpapeln noch sehen. Die Ränder sind vielmehr scharf und unvermittelt abgesetzt, als ob die Nekrose einfach eingelagert wäre. Stärkere Entzündungserscheinungen am Saum fehlen. Zum typischen Verlauf gehört auch eine auffallend schnelle Entwicklung der Schleimhautveränderungen, die beispielsweise viel schneller entstehen, als bei gewöhnlichen Plaques muqueuses. Anfangs sind die Beschwerden nicht sehr bedeutend. Bei größerer Ausdehnung, namentlich in der Gegend des weichen Gaumens, können aber sehr heftige Schmerzen beim Schlingakt auftreten. Sehr interessant ist wieder ein Vergleich mit den malignen Hauteffloreszenzen, weil — bei der auch hier wieder vollständigen Analogie — die eigenartigen Schleimhauteruptionen uns hierdurch klarer und verständlicher werden. In beiden Fällen kommt das klinische Bild dadurch zustande, daß eine — ich möchte sagen — sich in einer Ebene abspielende Oberflächennekrose entsteht, während die entzündliche Neubildung ganz in den Hintergrund tritt. Sie hat ja eben bei malignem Verlauf der Lues die ausgesprochene Neigung sofort wieder zu zerfallen. Da natürlich die Krustenbildung, die auf der Oberhat zu Rupiaherden führt, auf der Schleimhaut fortfällt, so entsteht eben dort einfach das Bild nekrotischer Flächen.

Wie schon erwähnt und wie aus der Schilderung der einzelnen Fälle hervorgeht, unterscheidet sich also die maligne Schleimhautsyphilis wesentlich von den sekundären und tertiären Eruptionen. Von letzteren vor allem dadurch, daß keine tiefergehenden unregelmäßigen Defekte gesetzt werden und darum auch keine Narbenbildung resultiert. Dagegen ist eine gewisse Ähnlichkeit mit dem Erythema exsudativum multiforme der Mundhöhle nicht zu verkennen. Differentialdiagnostisch ist hervorzuheben, daß bei dieser meist noch akuter einsetzenden Erkrankung die entzündlichen Erscheinungen weit mehr im Vordergrunde stehen, daß hier ein wirklich brei-

artiger Belag entsteht, der leicht mit einem Wattestäbchen zu enfernen ist, wobei es häfig zur Blutung kommt. Natürlich wird für gewöhnlich das gleichzeitige Auftreten der ja so typischen Eruptionen auf der Haut die Diagnose sichern; andererseits muß man aber auch mit der Möglichkeit einer Kombination beider Erkrankungen rechnen, da ja bekanntlich das Erythema exsudativum nicht so selten nach einer sekundären Lues oder auch bisweilen im Anschluß an eine Hg-Kur — ich selbst kenne solche Fälle — auftritt.

Am schwierigsten und zweifellos praktisch am wichtigsten ist die Unterscheidung der malignen Schleimhautsyphilis von Nekrosen, wie sie manchmal nach Hg-Behandlung auftreten, der sogenannten Hydrargyrose. Es ist nicht zu leugnen, daß das Aussehen der Schleimhautveränderungen sich in beiden Fällen sehr ähnlich sein kann. Bei den merkuriellen Veränderungen handelt es sich aber doch meist um viel unregelmäßigeren Gewebszerfall, um stellenweise tiefergehende Loslösung von nekrotischen Massen, um stärkere reaktive Entzündungsvorgänge in der Umgebung und vor allem um das Vorhandensein sonstiger Erscheinungen einer diffusen Stomatitis. Am einfachsten wäre natürlich die Differentialdiagnose ex juvantibus. Diese wird aber gerade hier besondere Schwierigkeiten bieten, weil ja zuweilen auch manche Erscheinungen der malignen Lues durch Quecksilber eher verschlimmert als gebessert werden. Ich selbst sah freilich bei ganz exakter Mundpflege und sonst zweckentsprechender Allgemeinbehandlung (Chinin, Arsen, gute Ernährung), daß die vorsichtig eingeleitete spezifische Behandlung gut vertragen wurde und schließlich auch die malignen Schleimhauteruptionen zur vollständigen Abheilung brachte. Manchmal sah ich auch, daß in der ersten Zeit, wo Hg noch nicht günstig wirkt, die Erscheinungen sich auf Jodkali zweifellos besserten.

Narbenbildung blieb nicht zurück, nur in einem einzigen Fall (Beobachtung 3) bildete sich eine fibröse Infiltration des Gaumens und schließlich eine Verwachsung mit der hinteren Pharynxwand aus. Ich vermute, daß dieser Fall einer von Semon[1]) kürzlich mitgeteilten recht ungewöhnlichen Beobachtung ähnlich ist.

[1]) Semon. Einige ungewöhnliche Erscheinungen bei Syphilis der oberen Luftwege. British med. Journal. Jan. 1906. (Ref. in Monatsh. f. prakt. Derm. Bd. XLIII. Nr. 5.

Tertiäre Syphilis der Mundhöhle.

Zu den ungewöhnlichen Erscheinungen von tertiärer Syphylis der Mundhöhle rechne ich noch nicht die schweren ulzerösen Prozesse mit ausgedehnter Gewebszerstörung, wie sie in vernachlässigten Fällen beobachtet werden, auch nicht die freilich selteneren und durch eine besondere Hartnäckigkeit ausgezeichneten interstitiellen Infiltrate der Zunge und Lippen, da auch diese Formen noch nicht als atypisch zu bezeichnen sind. Nur nebenbei will ich einen Fall von tertiär-syphilitischer Zungenerkrangung kurz erwähnen, der mir recht anschaulich und in unliebsamer Weise den ungemein hartnäckigen und jeglicher Therapie trotzenden Verlauf dieser Erkrankung zeigte. Es handelt sich um einen Fall, in dem sich im Anschluß an eine ursprünglich maligne Lues eine Glossitis interstitialis diffusa specifica entwickelte und trotz dreimal widerholter energischer Einreibungskuren (einmal unter gleichzeitiger Bäderbehandlung in Wiesbaden), trotz monatelang fortgesetzter Jodkalidarreichung, Verordnung von Zittmannschen Dekokt, neben sorgfältigster Lokaltherapie, im Verlauf von 2 Jahren nicht vollständig abheilte.

Es kommt mir in diesem Abschnitt hauptsächlich darauf an, die Aufmerksamkeit zu lenken gerade auf die unbedeutenden tertiären Veränderungen, die — manchen atypischen, ganz oberflächlichen Hauteruptionen analog — gerade auf der Schleimhaut meist sehr schwer zu diagnostizieren sind. Folgende Fälle dieser Art zeigen dies sehr deutlich:

1. Fall. M. B., 33 Jahre. Vor 14 Jahren luetische Infektion, nur ganz unzureichend und unregelmäßig behandelt. Seit etwa 4 Monaten eine schuppende Stelle an der Lippe, die keine Beschwerden verursachte, dem Patienten auch nicht weiter auffiel, da er schon seit Jahren an Ekzemen der Stirn und des Gesichtes litt. Von einer Erkrankung der Mundhöhle ist dem Patienten nichts bekannt.

Die Untersuchung ergibt, daß beiderseits an der Wangenschleimhaut, zum Teil übergreifend auf die Innenseite der Lippen, mehrere ringförmig angeordnete, ziemlich scharf begrenzte Stellen sich finden, an denen das Epithel verdickt und weißlich erscheint, zum Teil auch

gelockert, einer pelzigen Auflagerung ähnlich. Stellenweise zeigt sich ein umschriebener Epitheldefekt, nirgends aber ein eigentliches Geschwür. Die Epithelveränderungen gleichen durchaus denen, wie wir sie bei einer gewöhnlichen Leukoplakia buccalis finden. Die scharfe Umgrenzung der Herde freilich und das Fehlen sonstiger leukoplakischer Stellen sprach aber natürlich gegen diese Diagnose. Ich glaube nicht, daß es möglich gewesen wäre den Fall als eine oberflächliche tertiäre Lues zu erkennen, wenn nicht auf der Haut unmittelbar an den Lippen und zwar fast als direkte Fortsetzung des Schleimhaut-Prozesses, ein typisches, braunrotes circinäres Syphilid lokalisiert gewesen wäre. Hierdurch erst wurden auch die Schleimhaut-Effloreszenzen verständlich. Es handelte sich eben dort um den gleichen Prozeß, der aber wegen seiner Oberflächlichkeit, des Fehlens des charakteristischen, braunroten Farbentons tatsächlich kaum als Syphilid zu erkennen war. Sehr interessant ist, daß die Schuppung auf der Haut hier einer leukoplakieähnlichen Epithel-Veränderung entsprach, wie es überhaupt lehrreich ist, an diesem Falle die bis ins kleinste Detail zu verfolgende Analogie zwischen Haut und Schleimhautprozeß wieder zu verfolgen.

2. Fall. K. Sch., Lehrer, 48 Jahre. Vor 5 Jahren luetische Infektion. Anfangs Einreibungen (unregelmäßig vom Patienten selbst durchgeführt); später keine spezifische Behandlung mehr. Am Rücken zahlreiche kleintuberöse aggregierte Spätsyphilide. Die einzelnen Knoten nur wenig infiltriert, von braunrötlichem Farbenton, sonst aber an sich nicht sehr charakteristisch, dagegen in ihrer Gesamtheit sicher zu diagnostizieren. An der Wangenschleimhaut und an der Unterseite der Zunge findet man mehrere gleichfalls gruppenförmig angeordnete Herde von kleinen rundlichen graurotenKnötchen, die kaum über das Niveau der Schleimhaut hervorragen. Eine leichte Erhabenheit ist am ehesten noch bei den an der Zunge lokalisierten Effloreszenzen zu konstatieren. Ich würde mir auch in diesem Falle nicht getrauen die Diagnose aus dem Schleimhautbefund allein zu stellen, meine aber, daß man bei dem gleichzeitigen Auftreten der Herde auf Haut und Schleimhaut und bei ihrem tatsächlich ganz analogen Verlauf an beiden Stellen und vor allem wegen des gleichzeitigen Verschwindens unter der spezifischen Behandlung die Schleimhautveränderungen als kleintuberöses Syphilid auffassen muß. Da die Affektion ganz ohne subjektive Beschwerden verlief, ist es leicht möglich, daß sie ohne besondere Aufmerksamkeit einfach übersehen werden konnte.

3. Fall. 35jähriger Bankbeamter. Vor 17 Jahren Lues. 3 unvollständige Hg-Kuren. Seit damals vollständiges Wohlbefinden und keinerlei mit der Lues im Zusammenhang stehende Krankheitserscheinungen. Durch den Zahnarzt wird der Patient darauf aufmerksam gemacht, daß sich an seiner Zunge krankhafte Veränderungen vorfinden. — Man bemerkt an beiden Seitenteilen der Zunge ganz circumscripte, weißliche atlasglänzende Stellen, die sofort an das Bild einer Leuko-

plakie erinnern. Das Epithel ist dort erheblich verdickt, von intensiver weißer Farbe, stellenweise geradezu pelzige Auflagerungen bildend. Diese Auflagerungen sind alle außerordentlich scharf umschrieben, während die übrige Schleimhaut der Mundhöhle vollständig normal ist, ohne auch nur Andeutungen einer gewöhnlichen Loukoplakia buccalis zu zeigen. An der Zungenbasis findet man noch eine rundliche, deutlich infiltrierte Stelle, wo die Schleimhaut geglättet erscheint. Da diese isolierten und scharf umschriebenen leukoplakieähnlichen Herde mir auf Grund meiner früheren Erfahrungen sofort als verdächtig auf noch spezifische Erscheinungen mit nur sekundären Epithel-Veränderungen waren, nahm ich eine genaue Untersuchung des ganzen Körpers vor und fand tatsächlich an der Hinterseite des Skrotums ein oberflächliches, aber absolut charakteristisches, circinäres Syphilid mit bräunlicher Abheilung im Zentrum. Nach einer ordentlichen Einreibungskur heilten dieses sowie die Mundveränderungen vollständig ab — es handelte sich also zweifellos nicht etwa um eine circumscripte Leukoplakie, sondern um ein oberflächliches tertiäres Syphilid mit Epithel-Veränderungen, wie sie freilich genau in derselben Weise bei der eigentlichen Leukoplakie beobachtet werden.

4. Fall. Ganz ähnlich war der folgende Fall, der deshalb nur ganz kurz zu erwähnen ist. 43jähriger Patient. Vor $3^1/_2$ Jahren Syphilisinfektion, mit 4 Einreibungskuren und 1 Injektionskur behandelt. An Lippen und Wangen scharf umschriebene, kaum erhabene Stellen, an denen das Epithel verdickt, fast hornig, weißlich verfärbt, also leukoplakieartig erscheint. Daneben auch scharf umschriehene, gelblich belegte Ulzerationen; nach einer Einreibungskur vollständige Abheilung.

Aus diesen Fällen geht hervor, daß auf der Mundschleimhaut ganz unbedeutende, oberflächliche tertiär-syphilitische Prozesse vorkommen, die sehr schwer richtig zu deuten sind und leicht übersehen werden können, zumal sie ganz ohne subjektive Beschwerden verlaufen. Eigentliche Infiltrate scheinen ganz zu fehlen oder sind wenigstens klinisch so gut wie gar nicht nachweisbar; auch Ulzerationen brauchen nicht vorhanden zu sein. Am meisten charakteristisch und für die Diagnose von großer Bedeutung ist die in fast allen Fällen beobachtete, absolut leukoplakieähnliche Veränderung des Epithels an einzelnen, scharfumschriebenen Stellen. Solche lokalisierten, „leukoplasiformen" Veränderungen bei sonst intakter Schleimhaut sind nach meiner Erfahrung im höchsten Maße auf spezifische Prozesse verdächtig. Ich habe daraufhin stets eine genaue Untersuchung des Körpers vorgenommen

und bisweilen durch das Auffinden eines analogen spezifischen Hautprozesses in meiner Diagnose bestärkt, eine spezifische Behandlung eingeleitet und nach prompter Abheilung der Haut und Schleimhauterscheinungen meine Annahme bestätigt gesehen. In dem Kapitel der Leukoplakie werde ich noch einige, ganz ähnliche Fälle anführen und dabei daraufhinweisen, daß solche Beobachtungen leicht einmal für richtige Leukoplakie gehalten werden können.

Noch ist kurz zu erwähnen, daß gelegentlich Efflo-reszenzen der tertiären Schleimhautsyphilis ein ganz ähnliches Aussehen, wie gewöhnliche Plaques muqueuses zeigen können. Namentlich an der Zunge habe ich solche Fälle sehr spät — einmal 8 Jahre — nach der Infektion beobachtet, während gleichzeitig auf der Haut zweifellos aggregierte Spätsyphilide vorhanden waren. Sie heilten auf Jodkali ab, wurden also auch dadurch als zur tertiären Periode gehörig erwiesen. Dies Verhalten ist ja freilich nicht weiter auffallend, da doch sehr oft auch auf der Haut einzelne Knötchen eines typischen tuberösen Syphilids oft schlechterdings von gewöhnlichen Sekundär-Papeln nicht zu unterscheiden sind. In der Literatur werden manche Fälle erwähnt, in denen noch nach länger als 10 Jahren post infectionem Plaques muqueuses aufgetreten sein sollen. Ich vermute, daß einige dieser Beobachtungen solche umschriebene, klein-tuberöse Syphilide gewesen sind. — Ich möchte nun aber nicht etwa dahin verstanden werden, daß ich einen so großen Wert auf die scharfe Trennung zwischen Sekundär- und Tertiärperiode lege, Ich meine aber doch, daß bezüglich der Infektiosität die Auffassung dieser Schleimhaut-Erscheinungen nicht ganz gleichgültig ist. Wenn auch jetzt das Dogma der Nichtinfektiosität tertiärer Prozesse erschüttert ist durch die bekannten Impfungen Neissers und Fingers, so wird doch immerhin noch in dem Grade der Ansteckungsgefahr ein praktisch bedeutsamer Unterschied liegen. Während für die eigentlichen Plaques muqueses die große Infektiosität außer Frage steht, weisen ja die Impfexperimente und vor allem auch die Spirochaeten-Untersuchungen darauf hin, daß die Mengen des noch vorhandenen Virus in tertiärluetischen Herden außerordentlich gering sind.

Endlich ist von etwas ungewöhnlichen Fällen noch eine Beobachtung von sehr hartnäckigem Gumma der Unterlippe, genau an derselben Stlle, wo vor 9 Jahren der Primäraffeckt gesesen hatte, erwähnenswert. Die Affektion trotzte energischer spezifischer Behandlung so lange, daß eine Zeitlang auch an die Möglichkeit einer malignen Neubildung gedacht werden mußte.

84jährige Gastwirtsfrau bekam vor 9 Jahren einen Primäraffekt an der Unterlippe (in der Medianlinie gelegen) und wurde mit mehreren Hg-Kuren (meist Injektionen) behandelt. Die Patientin bemerkt seit einigen Wochen genau an derselben Stelle einen derben Knoten. Dort fühlt man einen etwa haselnußgroßen, umschriebenen Tumor, der mit der Lippenschleimhaut innig verwachsen, gegen das Nachbargebiet mit einem scharfen Rande abgesetzt ist. Keine Schmerzen, auch bei Berührung nicht Die zugehörigen Lymphdrüsen nicht vergrößert. Es wurde sofort eine 4wöchentliche Einreibungskur unter gleichzeitiger Jodkali-Darreichung (3 *g* pro Tag) angeordnet; lokal Hg-Pflastermull. Da sich aber der Knoten nicht änderte, werden noch 5 Injektionen von Hydrargyrum salicylicum angeschlossen. Zu meinem Erstaunen nahm der Tumor noch an Größe zu und stellte jetzt eine deutliche knopfförmige Vorwölbung dar. Ich begann an der Diagnose zweifelhaft zu werden und zog in Erwägung, ob nicht etwa ein Carcinom vorliege. Auch unter weiterer Behandlung mit größeren Dosen von Jodkali keine Rückbildung. Endlich wurde durch eine erneute energische Einreibungskur (5 *g* pro die) vollständige Abheilung erzielt.

Es dauerte also doch alles in allem, trotz energischer Allgemein- und Lokalbehandlung $^1/_2$ Jahr, bis das hartnäckige gummöse Infiltrat an der ursprünglichen Stelle des Primäraffekts definitiv abheilte. — Nebenbei sei erwähnt, daß während der Jodkali-Behandlung die Patientin selbst eine Einfettung des Knotens mit weißer Präzipitatsalbe vornahm und sofort ausgedehnte, schmerzhafte, weiß-gelblich nekrotische Schorfe an der Innenseite der Lippe bekam, also eine Verätzung durch das hierbei entstehende Jodquecksilber.

Leukoplakie.

In dem folgenden Abschnitt der Leukoplakie kommt es mir weniger darauf an, aus der Zahl der von mir beobachteten Fälle diejenigen ausführlicher zu schildern, die vielleicht durch exzessive Ausbildung oder sonst atypisches Verhalten sich aus-

zeichnen. Ich möchte vielmehr an der Hand meines Materials Stellung nehmen zu der vielumstrittenen Leukoplakie-Frage, insbesondere zu dem wichtigsten Punkte: der Beziehung dieser Erkrankung zur Lues. Trotz der zahlreichen, dieses Gebiet bearbeitenden Publikationen ist eine Klärung der Frage nicht erzielt. Ja es ist eigentlich auffallend, daß hier anerkannte und zuverlässige Autoren zu so ganz verschiedener und geradezu entgegengesetzter Auffassung gelangen. Ich habe aber den Eindruck, daß im Grunde genommen die Uneinigkeit sich weniger bezieht auf die klinischen Tatsachen selbst, sondern mehr auf die Nomenklatur, die in dieser Frage so große Konfusion angerichtet hat. Ich halte es daher für notwentig, bei der Namensgebung die verschiedenen Krankheitsbilder auseinander zu halten und vor allem nicht alles, was mit einer weißlichen Epithelverdickung und anderen, ähnlichen Veränderungen einhergeht, gleich als Leukoplakia buccalis zu bezeichnen.

Dieser Ausdruck darf nicht einfach eine deskriptive Bezeichnung sein, sondern soll nur für ein bestimmtes Krakheitsbild verwandt werden. Dieser Punkt scheint mir nicht nur von theoretischer, sondern ebenso sehr von praktischer Bedeutung, da das Zusammenwerfen verschiedener und nur äußerlich einander ähnlicher Krankheits-Prozesse auch für die Therapie unheilvolle Konsequenzen nach sich ziehen kann.

Unter Leukoplakia buccalis verstehen wir also ein wohlcharakterisiertes Krankeitsbild mit einer diffusen Epithel-Alteration, mit einer Neigung zur Verdickung, Lockerung, hornigen Umwandlung, bei stellenweiser Glättung der Oberfläche von rot-glänzend oder grau-weißem Aussehen. Sehr charakteristisch ist oft die eigenartige quadratische Felderung, für die Diagnose wichtig auch die meist symmetrische Lokalisation an den von Traumen oft getroffenen Stellen mit Verschonung der Tonsillen und des weichen Gaumens. Die Affektion reagiert nicht auf Quecksilber, heilt auch nicht spontan ab, sondern ist eine nahezu bleibende Anomalie des Epithels.

Daß diese Leukoplakie katexochen, wie ja Schwimmer und Neisser besonders betont haben, keine syphilitische Erkrankung selbst ist, steht wohl jetzt außer Frage. Zu den wichtigsten

Beweisen für die nicht luetische Natur der Erkrankung gehören bekanntlich die freilich seltenen Fälle, in denen die Patienten mit sicherer Leukoplakia buccalis eine frische Syphilis bekamen.

Ich beobachtete 2 Patienten mit den ausgesprochenen Veränderungen einer Leukoplakie der Zungen- und Wangenschleimhaut (nach starkem Rauchen), bei denen ein typischer Primäraffekt mit nachfolgendem makulösem Exanthem auftrat. Um zu zeigen, daß es sich um typische einwandsfreie Fälle handelt, gebe ich kurz die Krankengeschichten.

1. Fall. 24jährig. Kaufmann. Die Zungenränder zeigen zahlreiche weißliche, glatte, fast atrophisch aussehende Stellen mit Verstrichensein der normalen Oberflächenzeichnung. An den seitlichen Zungenpartien nimmt der weiße Farbenton so zu, daß fast der Eindruck mörtelähnlicher Auflagerungen entsteht. Daneben nur unbedeutende Veränderung der Schleimhaut, die hier und da wie mit einem zarten grauen Hauch bedeckt erscheint; aber auch dort läßt die genauere Besichtigung eine glatte, glänzende Oberfläche mit quadratischer Felderung erkennen. Am Zungenrücken ganz ähnliche Veränderungen, jedoch nicht so stark, daß es zu weißlichen Auflagerungen kommt. Die Wangenschleimhaut gegenüber den Zahlreihen weist vielfach glatt glänzende, grauweiße Flecke auf mit feinsten Furchen.

Der Patient ist seit Jahren starker Raucher und bringt es meist bis auf 20 Zigaretten und 8 Zigarren. Der Primäraffekt am Präputium ist absolut charakteristisch, ebenso die linksseitige Polyskleradenitis inguinalis. Nach kurzer Zeit Auftreten eines typischen makulösen Exanthems.

Der 2. Fall ist ganz ähnlich und betrifft einen etwa 40jährigen Herrn, der niemals eine venerische Krankheit hatte, seit vielen Jahren verheiratet ist und gesunde Kinder hat. Patient ist starker Raucher und hat seit vielen Jahren eine typische Leukoplakie, die noch viel mehr ausgebildet ist als im vorhergehenden Falle. Ich wurde zur Bestätigung der frischen luetischen Infektion zugezogen und fand in der Tat einen charakteristischen Primäraffekt mit eben beginnenden Sekundärerscheinungen.

Aber ebenso sicher wie die Tatsache, daß die Leukoplakia buccalis selbst kein Symptom der Syphilis ist, ist die klinische Erfahrung, daß sie sich auffallend häufig bei Patienten mit einer früheren Luesinfektion findet. In meinen aus der Privatpraxis der letzten Jahre zusammengestellten Fällen (34) fand ich eine Luesanamnese in fast 80% der Fälle, also in einem sehr großen Prozentsatz. Auf die

Zahl selbst lege ich einen großen Wert nicht, da hier zufällige Schwankungen von dem gerade bearbeiteten Material (hier z. B. dermatologisches) naturgemäß abhängen. Am frühesten fand ich typische Leukoplakie 2 Jahre nach der Infektion, einmal erst nach 25 Jahren. Die zweite Schädlichkeit, die ursächlich für das Zustandekommen der Schleimhautveränderungen anzuschuldigen ist, ist in meinen Fällen — in Überteinstimmung mit den Erfahrungen der meisten Autoren — das Rauchen.

Eine große Seltenheit stellt das Vorkommen dieser Schleimhautveränderung bekanntlich bei Frauen dar. Ich fand unter meinen Fällen nur eine einzige Patientin mit typischer Leukoplakie buccalis (besonders ausgebildet an den Zungenrändern). Hier fehlten sowohl eine syphilitische Infektion, als auch die Schädlichkeit des Rauchens in der Anamnese.

Ganz interessant ist die Frage, wie sich die Entstehung der Leukoplakie zu der vorausgegangenen Quecksilberbehandlung verhält. In meinen Fällen ist es auffallend — auch andere, namentlich französischen Autoren erwähnen dies —, daß man in der Anamnese oft eine sehr geringe spezifische Behandlung finden kann, gar nicht selten fehlte eine vorausgegangene Quecksilber Therapie ganz, so daß jedenfalls die Anschauung als falsch zurückzuweisen ist, daß die Leukoplakie etwa eine Folge der durch Hydrargyrum bedingten Stomatitis mercurialis sei. Ebensowenig freilich schützt auch eine gründliche intermittierende Therapie vor der Erkrankung, wie ich in mehreren Fällen feststellen konnte. Ja einer meiner Patienten mit deutlicher Leukoplakia buccalis (ein Hypochonder und Neurastheniker, der von einem Arzt zu anderen lief) hatte nicht weniger als 15 energische Einreibungskuren durchgemacht. Zweimal sah ich unter meinen Fällen die Entstehung eines Carcinoms auf der Basis einer Leukoplakie: einmal an der Zunge, das andere Mal an der Gingiva. In beiden Fällen lag ein besonders hoher Grad der Epithelveränderungen, in Gestalt horniger und dicker pelziger Auflagerungen vor. Leider waren beide Fälle zur Zeit, als sie in Behandlung kamen, nicht mehr operabel.

Ganz ungewöhnlich war das Bild der Schleimhaut bei einem Patienten, der zu einer alten und typischen Leukoplakie einen Lichen ruber planus der Mundschleimhaut hinzubekam. Es waren so hochgradige weißliche Epithelverdickungen und schmerzhafte Erosionen, wie ich sie kaum je beobachtet habe. Der Fall wird im Abschnitt Lichen ruber planus geschildert werden.

Diese eigentliche Leukoplakia buccalis reagiert auf Quecksilbertherapie nicht, wie ja auch wohl die meisten Autoren annehmen. Ja einige warnen sogar ausdrücklich vor spezifischer Behandlung. Andere aber treten wieder energisch für eine gründliche Quecksilbertherapie der Leukoplakie ein und berichten über sehr gute Erfolge.

Da nun unter den Vertretern beider so grundverschiedenen Anschauungen gute und zuverlässige Beobachter sind, so scheint mir doch daraus hervorzugehen, daß unter der Bezeichnung Leukoplakie 2 ganz verschiedene Krankheiten zusammengeworfen werden. Die genauere Beschäftigung mit dieser Frage und das Studium der Literatur hat mich immer mehr zu dieser Überzeugung geführt. Es gibt nämlich neben der eigentlichen Leukoplakie buccalis eine ihr zwar ähnliche, im Grunde aber verschiedene Schleimhautaffektion. Ich halte es aber für notwendig, diese auch nach dem Namen scharf abzutrennen. Von diesen leukoplakieähnlichen Veränderungen soll jetzt die Rede sein.

Schon bei der Besprechung der oberflächlichen tertiären syphilitischen Prozesse der Mundschleimhaut wurde an der Hand mehrerer Fälle darauf hingewiesen, daß das Epithel bei diesen syphilitischen Infiltraten ein Aussehen gewinnt, wie wir es bei der richtigen Leukoplakie in durchaus ähnlicher Weise finden. Wir sehen weißliche Verfärbungen, Epithelverdickungen horniger Natur, geglättete, atlasglänzende, graue Flächen nicht selten mit feiner Felderung, kurz — geradezu eine täuschende Nachahmung der oben geschilderten Veränderungen. Sie sind aber sofort auffällig durch ihre durchaus scharfumschriebene, nur auf vereinzelte Stellen der Mundhöhle beschränkte Lokalisation. Die übrige Schleimhaut, namentlich die Stellen, die bei der Leukoplakia buccalis mit Vorliebe befallen sind (so z. B. Innenseite der Wangenschleimhaut) sind vollständig frei,

das Epithel ist sonst zart, ohne jede Neigung zur Verdickung und Farbenveränderung. Eine genauere Betrachtung der leukoplakieähnlichen Stellen zeigt auch nicht selten, daß dort, wo jene auffallenden Oberflächen-Alterationen ausgebildet sind, auch ein Infiltrat darunter liegt. Nicht selten wird man auch außerhalb der Epithelverdickungen noch deutliche, wallartig vorgeschobene oder auch isoliert stehende Infiltrate finden können. Schon aus dieser klinischen Schilderung geht hervor, daß hier ein ganz anderer Prozeß sich abspielt, daß es sich nämlich um eine sekundäre Veränderung des Epithels auf einem spezifischen Krankheitsherde handelt, wie etwa ein Palmar- oder Plantarsyphilid zu einer konsekutiven Desquamation über den luetischen Infiltraten führte. Ein typisches und bekanntes Beispiel für diese sekundären Veränderungen der Schleimhaut bietet ja die von Fournier beschriebene Glossitis interstitialis diffusa, zu deren charakteristischen Merkmalen ein leukoplakieähnliches, also etwa „leukoplasiformes" Aussehen der bedeckenden Schleimhautschicht gehört. Ich halte es für absolut notwendig, hier nicht einfach von einer Leukoplakie zu sprechen, wie es leider vielfach geschieht, sondern auch durch die Benennung schon bestimmt klarzustellen und darauf hinzuweisen, daß hier ein im Wesen anderer Prozeß vorliegt — ich möchte den Namen wählen: Pseudoleukoplakie auf syphilitischer Basis, eine Bezeichnung, die das tatsächlich durchaus leukoplakieähnliche Aussehen ausdrückt und doch zu keiner falschen Auffassung Anlaß gibt. (Zweckmäßig wäre es, ein Adjektiv hinzuzufügen, das etwa besagt, „die Syphilis begleitend", also etwa Pseudoleukoplakia consyphilitica.[1])

Mehrere hierher gehörige Fälle sind oben im Kapitel der tertiären Schleimhautsyphilis bereits erwähnt worden und es wurde immer wieder betont, wie sehr das Aussehen tatsächlich der gewöhnlichen Leukoplakie gleicht.

In meinen Krankengeschichten finde ich oft die Notiz (namentlich aus der erster Zeit, wo ich bisweilen das Vor-

[1]) Diese pseudoleukoplakischen Veränderungen scheinen sich nach meinen Beobachtungen gerade auf der Höhe syphilitischer Infiltrate zu entwickeln, während ich sie bei anderen Schleimhaut-Prozessen (z. B. Tuberkulose, Lepra, malignen Tumoren etc.) nicht finden konnte.

handensein eines luetischen Prozesses noch nicht erkannte) „umschriebene Leukoplakie", „leukoplakische Veränderungen" oder ähnliche Ausdrücke.

Ganz ähnliche konsekutive Veränderungen des Epithels finden sich aber, wie bekannt, auch schon bei sekundären Schleimhaut-Eruptionen, namentlich bei hartnäckigen persistierenden Formen. Aus der großen Zahl meiner hierher gehörigen Fälle seien nur einige erwähnt, die das Krankheitsbild, vor allem die Ähnlichkeit mit der richtigen Leukoplakie, illustrieren.

1. Wenige Monate nach dem Primäraffekt häufig rezidivierende Plaques, besonders der Zungenränder. Sie zeigten bei den späteren Rezidiven weißliche Epithel-Verdickungen und graue Trübungen der Oberfläche. Belästigung durch stärkeres Brennen. Unter der üblichen Lokalbehandlung (namentlich Bepinselung mit Eucain-Myrrhentinktur) bessern sich die Beschwerden; die Veränderungen der Schleimhaut selbst aber ändern sich kaum. Während der ersten 2 Jahre, innerhalb deren 4 Injektionskuren (10—12 Einspritzungen von Hydrargyrum salicylicum 0·1) gemacht wurden, trat keine bleibende Abheilung ein. Erst als 2 energische Einreibungskuren hinzugefügt wurden, heilte alles ab, so daß die Schleimhaut an den Zungenrändern zart und absolut normal erschien.

2. 2 Jahre nach einer syphilitischen Infektion, die mit 3 Injektionskuren behandelt worden war, traten am rechten Zungenrand scharf umschriebene, fast linsengroße, leicht erhabene Stellen auf. Es besteht kein eigentlicher Belag, vielmehr eine stellenweise sogar hornig aussehende Verdickung des Epithels. An der Wangenschleimhaut der anderen Seite mehrere rundliche, ganz ähnliche Stellen, deren Oberfläche das gleiche Aussehen wie bei einer Leukoplakie zeigt. Nirgends eine Einsenkung, eher leichte Prominenz der betreffenden Stellen. Sonstige diffuse Veränderungen einer gewöhnlichen Leukoplakie nicht zu finden. Abheilung unter spezifischer Behandlung.

3. Vor 6 Jahren Syphilis-Infektion. Nur eine Einreibungskur; seither spezifische Erscheinungen nicht mehr bemerkt. Patient raucht wenig, trinkt dagegen sehr viel (bisweilen mehr als 20 Glas Bier, nebst Kognak und Likör. Patient ist Acquisiteur einer großen Brauerei).

An beiden Zungenrändern etwa 10 umschriebene, intensiv weiße Stellen mit starker Epithel-Verdickung und stellenweise fast hornigen Belägen. Einzelne dieser Epithel-Verdickungen finden sich auf der Höhe einer deutlichen rundlichen Prominenz, die eine Art von Plateau bildet und die weißliche Epithel-Oberfläche noch überragt. Auch in der unmittelbaren Nachbarschaft erkennt man noch umschriebene Infiltrate, die ganz wie Plaques muqueuses aussehen. Im übrigen aber ist die Schleimhaut der Mundhöhle, namentlich auch an den Wangen und Lippen, durchaus normal und zeigt nichts, was an die eigentliche Leukoplakie erinnern könnte. Es

handelt sich also offenbar um einen spezifischen Prozeß, stellenweise mit konsekutiver, pseudoleukoplakischer Epithel-Veränderung.

In einem 4. Falle, der ein ganz ähnliches Aussehen zeigte wie die vorhergehenden, entwickelten sich im Anschluß an Plaques muqueuses nicht nur an der Zunge, sondern auch an den Tonsillen hartnäckige, umschriebene, weißlich glänzende Epithel-Verdickungen. (Die letztgenannte Lokalisation ist wichtig, weil sie allein schon dafür spricht, daß trotz der klinisch unverkennbaren Ähnlichkeit eine eigentliche Leukoplakia buccalis nicht in Betracht kommt; diese verschont bekanntlich die Tonsillen.)

In diesen letzten Fällen handelt es sich also um eine Pseudoleukoplakie auf der Basis syphilitischer Sekundäreruptionen. Die Beobachtungen, zeigen daß die Veränderungen an sich der gewöhnlichen Leukoplakie sehr ähnlich sehen, daß aber doch im Grunde genommen eine ganz andere Erkrankung vorliegt. Die pseudoleukoplakischen Epithelveränderungen stellen nur eine sekundäre Läsion, auf der Höhe meist sehr hartnäckiger Plaques dar. Sie sind demnach ausgezeichnet durch eine circumscripte, oft asymmetrische Lokalisation, während die übrige Schleimhautoberfläche ganz normal bleibt. Sie treten naturgemäß im Frühstadium der Lues auf, während die eigentliche Leukoplakie buccalis meist viel später sich entwickelt; oft erkennt man gleichzeitig noch deutliche Plaques muqueuses. Die Pseudoleukoplakie befällt auch die Tonsillen und — gleichfalls ein wichtiges und praktisch bedeutsames Moment — reagiert, freilich meist sehr langsam, auf energische Hg-Behandlung.

Ich vermute, daß das, was ich unter Pseudoleukoplakia buccalis verstehe, identisch ist mit der sogenannten Leukoplakia specifica und den Plaques-Narben mancher Autoren. Mit Sicherheit freilich kann ich dies nicht behaupten, weil in den verschiedenen Publikationen unter dieser Bezeichnung offenbar verschiedene Dinge (manchmal zweifellos auch die eigentliche Leukoplakia buccalis) gemeint sind. Die Benennung „Plaquesnarben" scheint mir nicht zweckmäßig, einmal weil ja eigentliche Narbenbildung selbst nach tatsächlicher Abheilung der Plaques gar nicht vorliegt, vor allem aber, weil ich der Ansicht bin, daß unter den betreffenden Schleimhautveränderungen der syphilitische Prozeß noch gar nicht ge-

schwunden ist; es liegen nur sehr hartnäckige und auf Hydrargyrum erst langsam reagierende sekundäre Infiltrate vor. In jedem Falle aber sollte die Bezeichnung Leukoplakie mit dem Zusatz spezifica fallen. Sie hat zweifellos in die schon an sich schwierige Frage noch mehr Verwirrung gebracht. Wir müssen einen Namen wählen, der die beiden, im Grunde ganz verschiedenen Krankheitsbilder (so ähnlich sie sich auch bisweilen sind) auseinanderhält. Daß sie strikte von einander zu trennen sind, hat jüngst erst Joseph,[1]) dessen Anschauung in dieser Frage ich vollständig teile, ausdrücklich betont.

Die Frage wäre nun freilich relativ einfach, wenn die beiden Krankheitsprozesse jedesmal in so typischer Weise ausgebildet wären, und es stets ohne weiteres möglich wäre, sie in die eine oder andere Gruppe einzureihen. Es hieße aber den tatsächlichen Verhältnissen nicht gerecht werden, wollte man nicht auch erwähnen, daß — freilich nicht häufig, — die Differentialdiagnose schwierig sein kann, und daß ferner auch eine Kombination der gewöhnlichen Leukoplakia buccalis mit der konsekutiven Pseudoleukoplakia auf syphilitischer Grundlage vorkommen kann.

Ich möchte übrigens annehmen, daß hierbei nicht einfach ein zufälliges Zusammentreffen vorliegt, sondern daß ein tieferliegender Grund vorhanden ist. Ich will mich auf längere hypothetische Deduktionan nicht einlassen, zumal ja leider die eigentliche Ätiologie der Leukoplakia buccalis unbekannt ist. Es liegt aber doch offenbar bei dieser Schleimhauterkrankung eine individuelle Disposition (oft erworben durch eine überstandene Syphilis) zu jener Epithel-Alteration, auf Grund äußerer Schädlichkeiten vor. Es ist also wohl denkbar, daß diese Individuen auch auf die Schädlichkeit des spezifischen Infiltrats eben besonders mit Epithel-Alterationen reagieren. Ich hoffe nicht mißverstanden zu werden etwa in dem Sinne, daß ich also doch beide Erkrankungen ihrem Wesen nach identifiziere. Ich will nur eine Erklärung versuchen, wie man sich das gleichzeitige Auftreten der beiden Affektionen plausibel machen kann. Jedenfalls habe ich zweifellos beobachtet, daß in solchen Fällen circumscripte, pseudoleukoplakische

[1]) Joseph: Die Leukoplakie der Mundhöhle, Dtsch. med. Wochenschrift 1906, Nr. 34.

Stellen, also Sekundärveränderungen auf spezifischen Infiltraten abheilten, während die eigentliche Leukoplakia buccalis (z. B. an der Wangenschleimhaut) absolut unbeeinflußt blieb.

Die Trennung der beiden Krankheitsbilder ist ja besonders wichtig in therapeutischer Hinsicht. Bei der Pseudoleukoplakie muß man selbstverständlich Quecksilber geben und zwar nach meinen Erfahrungen energisch (am besten Kalomelinjektionen oder ordentliche Einreibungskuren). Liegt dagegen die eigentliche Leukoplakia buccalis vor, so wird nach meiner Ansicht Quecksilber nutzlos sein. Nun liegt aber die Sache in praktischer Hinsicht folgendermaßen: Man muß zugestehen, daß es klinisch doch sehr schwer sein kann, selbst im Falle einer eigentlichen Leukoplakia buccalis auszuschließen, daß auch pseudoleukoplakische Veränderungen mit spezifischem Infiltrat noch dabei sein könnten. Wer wollte beispielsweise bei einer hochgradigen Zungenleukoplakie mit hornigen Verdickungen, schwartigen Auflagerungen und narbenähnlichen Einziehungen mit Sicherheit sagen, daß nicht ein Infiltrat einer spezifischen Glossitis interstitialis außerdem dabei sein könnte. Auf Grund dieser Erwägung bin ich also ganz einverstanden damit, daß in den Fällen von Leukoplakie der Arzt — namentlich bei Lues-Anamnese — eine Hg-Kur versucht. War es freilich nur eine eigentliche Leukoplakie, so wird die Kur unnötig gewesen sein, aber, wie ich meine — peinlichste Pflege des Mundes, namentlich Betupfungen und Pinselungen der veränderten Schleimhaut mit Wasserstoffsuperoxydlösungen vorausgesetzt — keinen nachhaltigen Schaden bringen. In diesem Sinne stimme ich der auf dem Lissaboner Kongreß geäußerten Auschauung Lévy-Bings zu, der wieder für den Versuch einer energischen Hg-Behandlung bei der Leukoplakia buccalis eintritt.[1]) Ganz besonders aber halte ich es

[1]) Anmerkung: Meiner Ansicht nach sind also Leukoplakia katexochen und Pseudoleukoplakia auf syphilitischer Basis natürlich verschiedene Krankheiten. Ich verhalte mich aber in praktisch-therapeutischer Hinsicht ähnlich, wie etwa bei einem Fall von Ulzeration der Nase, den ich zwar für Lupus halte, den ich aber doch bisweilen eine Zeitlang mit Jodkali behandle, um sicher zu sein, daß nicht bei der bekanntlich sehr großen differential-diagnostischen Schwierigkeit durch eine Fehldiagnose dem Patienten geschadet wird.

für notwendig bei allen „circumscripten Leukoplakien" unter allen Umständen daran zu denken, daß dahinter — oder richtiger darunter — eine Lues (sekundäre oder tertiäre Prozesse) steckt, und dann selbstverständlich sofort eine Hg-Behandlung einzuleiten.

Munderscheinungen nach Quecksilberbehandlung.

Von den gewöhnlichen Formen der Stomatitis mercurialis soll hier natürlich nicht die Rede sein, auch nicht von außergewöhnlich schweren Formen mit ulzerösgangränösen Prozessen, da ja gerade in diesen Fällen diagnostische Schwierigkeiten nicht bestehen. Dagegen möchte ich 2 Krankheitsbilder der merkuriellen Schleimhautveränderungen besonders anführen, weil sie einmal nicht so häufig, ferner auch nicht so wohl charakterisiert sind, als daß nicht leicht Verwechselungen mit anderen Mundaffektionen vorkommen könnten.

Ich meine erstens die umschriebenen gelblich bis schmutziggrau belegten Stellen (Ulzerationen ist schon zuviel gesagt, Belag zu wenig), also richtiger gelblichnekrotischen Einlagerungen, also die sogenannte Hydrorgyrose. Sie können an allen Stellen der Schleimhaut vorkommen, am häufigsten fand ich sie am Pharynx, besonders auch in der Tonsillargegend. Lanz[1]) hat ein besonderes Krankheitsbild mit der Bezeichnung Angina mercurialis beschrieben, und ich zweifle nicht, daß hierunter jene Oberflächen-Nekrose mit der Lokalisation am Pharynx gemeint ist.

Das Aussehen dieser Schleimhautveränderung ist manchmal so charakteristisch, daß die Diagnose nicht schwierig und die Unterscheidung von Plaques muqueuses leicht ist. Die Entwicklung der merkuriellen Prozesse ist viel schneller, ihre Ausdehnung größer, und meist — nicht immer — finden sich auch andere Erscheinungen einer diffusen Stomatitis vor. Dagegen finde ich, daß die Veränderungen eine frappante Ähnlichkeit mit den Eruptionen der malignen Lues haben, und daß hier manchmal sehr erhebliche differential-diagnostische

[1]) Lanz. Zur Symptomatologie der Angina mercurialis, referiert in Dermatol. Zentralbl. Bd. V. pag. 54.

Schwierigkeiten bestehen. Diese Tatsache ist oben schon erwähnt worden. Endlich könnte eine Verwechslung vorkommen mit dem Erythema exsudativum, daß freilich einen viel weicheren, matscheren, fast breiigen Oberflächenbelag zeigt, so daß bei Berührung Blutung leicht entsteht.

Die andere Form der Hg-Wirkung stellt sich dar als ganz unscheinbare, aber praktisch und diagnostisch doch wichtige Veränderungen an der Zunge, die man vielleicht zweckmäßig als merkurielle Zungenrand-Erosionen bezeichnen könnte. Ich kenne eine Anzahl von Fällen, bei denen sowohl nach Einreibungskuren, als auch nach Injektionen (bald früher bald später) diese außerordentlich quälenden Erscheinungen sich zeigten. Die Patienten pflegen fast stets sehr ängstlich zu werden, weil sie diese Erscheinungen für einen neuen Ausbruch der Mundsyphilis ansehen. Gar nicht selten läßt sich auch der Arzt täuschen, vermutet beginnende Plaques muqueuses und verordnet, namentlich unter dem Einfluß der hierzu drängenden Kranken, eine neue Kur, die natürlich keine Besserung sondern Verschlechterung bringt. Besonders überzeugend erschienen mir diejenigen Fälle, bei denen nach dem Pinzip der chronisch intermittierenden Hg-Behandlung nach Fournier und Neisser ohne spezifische Erscheinungen eine Hg-Kur eingeleitet wurde. Während vor der Kur keinerlei Munderuptionen vorhanden waren, kamen nachher die schmerzhaften Stellen an den Zungenrändern mit großer Regelmäßigkeit zum Vorschein. Ich kenne Patienten, die schon jahrelang ganz frei von Haut- und Schleimhauterscheinungen waren, und die nach jeder Hg-Verabreichung prompt die schmerzhaften merkuriellen Zungenranderosionen bekamen (ohne sonstige stomatitische Erscheinungen).

Folgendes sind die charakteristischen Veränderungen: An den Zungenrändern, sowohl an den Seitenteilen als auch an der Spitze finden sich kleine oberflächliche Erosionen, oft mit weißlichem gelockertem Epithelsaum, ferner unbedeutende, umschriebene, entzündliche Schwellung mit deutlichem Hervortreten der Papillen. Dazwischen erkennt man — freilich oft erst mit der Lupe — feinste Einrisse, selten auch ganz oberflächliche Geschwürchen. Oft ist der Zungenrand im ganzen auch leicht entzündlich gerötet und ge-

schwollen. Zum typischen Bilde gehört eine auffallende Schmerzhaftigkeit, besonders bei Berührung der betreffenden Stellen mit den Zähnen und bei der Nahrungsaufnahme. Nach längerem Bestande und nach häufigen Rezidiven im Anschluß an wiederholte Hg-Kuren, sah ich auch manchmal dort circumscripte, weißliche Epithelverdickungen. Das Bild unterscheidet sich also von den Plaques muqueuses der Zungenränder. Vor allem fehlen cirumscripte Infiltrate, die charakteristischen Veränderungen der Oberfläche, der graue Farbenton, deutliche Ulzerationen; auch vermißt man das gleichzeitige Vorhandensein von Schleimhautpapeln an anderen Stellen des Mundes.

Besonders verleitet das bisweilen sehr *späte Auftreten dieser Zungenerscheinungen* zu einer Verkennung des ätiologischen Zusammenhanges. Nach Injektionskuren mit unlöslichen Queksilbersalzen kann es beispielsweise 4, 6 Wochen und noch länger dauern, bis sich das geschilderte Symptomenbild bermerkbar macht. In solchen Fällen liegt natürlich die Vermutung eines spezifischen Schleimhautrezidivs von vornherein nahe.

Es handelt sich bei diesen merkuriellen Zungenranderosionen offenbar um gewöhnliche, entzündliche Schleimhautschwellungen, die unter dem Einfluß äußerer Läsionen (Zähne, Zahnstein) an den Zungenrändern besonders leicht vorkommen und durch das weitere Fortbestehen der traumatischen Einflüsse in der geschilderten Weise sich verändern. Die Sache stellt an sich also nichts besonderes dar, erscheint mir nur deshalb von großer praktischer Bedeutung, weil tatsächlich, wie ich aus vielfacher Erfahrung weiß, manche Kollegen sich täuschen lassen und unter der Annahme beginnender syphilitischer Eruptionen wieder Hydrargyrum verordnen. Gar nicht selten machen auch die Patienten selbst, durch das vermeintliche Auftreten neuer syphilitischer Erscheinungen sehr ängstlich gemacht, ohne Wissen des Arztes allein eine Einreibungskur und geraten so in einen richtigen Circulus vitiosus.

Man muß in diesem Falle sich auf eine *gute Lokalbehandlung* (schwache Chromsäure, schwache Argentumpinselung, evt. in Kombination, vor allem Pinselungen und Spülungen mit Wasserstoffsuperoxyd, das hier ausgezeichnete Dienste leistet)

beschränken. Gegen die Schmerzhaftigkeit und die tatsächlich oft sehr große Belästigung beim Sprechen und Essen ist man oft genötigt, noch besonders vorzugehen. Ich sah gute Erfolge von 5—10% Eucainpinselung (z. B. Eucainum hydrochloricum 1·0 Tinctura myrrhae Tinctura gallarum aa 5·0. Ferner von Bepuderung mit Anaesthesin. Reicht dieses letztere Verfahren nicht aus, so empfehle ich ein mit Spiritus befeuchtetes Wattestäbchen in das Anaesthesinpulver einzutauchen und die schmerzhaften Stellen — also gewissermaßen mit einem spirituösen Brei — einzureiben. Wenn auch im ersten Augenblick etwas Brennen entsteht, so hält doch die anaesthesierende Wirkung viel länger an. Übrigens kann ich auch bei anderen schmerzhaften Stellen der Mundschleimhaut (wenn nicht etwa tiefere Ulzerationen oder größere Epitheldefekte vorliegen) dieses Verfahren sehr empfehlen, so z. B. bei schmerzhaften Plaques, chronischen Aphten (wobei nicht nur eine gute schmerzlindernde Wirkung, sondern, wie ich oft beobachtete, eine schnellere Heilung erfolgte). Man kann wohl annehmen, daß durch die in Spiritus erfolgende Lösung des Anaesthesins eine bessere Tiefenwirkung ermöglicht wird.

Ebenso ist es natürlich notwendig, äußere Einflüsse (Rauchen, Reiben an scharfen Zahnkanten) fernzuhalten, schon mit Rücksicht auf spätere Rezidive und auch deshalb, weil ja natürlich an solchen, längere Zeit dauernd entzündlich gereizten Stellen provokatorisch nachträglich doch spezifische Bildungen, also tatsächlich Plaques muqueuses folgen können. Aus der beträchtlichen Zahl hierher gehöriger Fälle lasse ich als Beispiel nur kurz die Notizen über eine derartige Beobachtung folgen.

E. L. September 1901 Infektion mit Lues. (Primäraffekt, makulöses Exanthem; dagegen keine Schleimhauterscheinungen.) Erst nach der ersten Einreibungskur brennende Empfindung an der Zunge. Nach sorgfältiger Lokalbehandlung allmähliche Beseitigung. Nach der zweiten Einreibungskur wieder starke Belästigungen an der Zunge. Patient wurde sehr ängstlich, da er fürchtete syphilitische Erscheinungen im Munde zu haben. Dieses Spiel wiederholte sich jedesmal nach der Hg-Behandlung (sowohl nach Einreibungen als nach Injektionen). Aus den Notizen im Krankenjournal geht hervor, daß an den Zungenrändern die oben geschilderten Erosionen vorhanden waren, während spezifische Eruptionen ganz fehlten. Auch eine eigentliche Stomatitis mercurialis war

niemals vorhanden, nur an der Lippenschleimhaut gelegentlich weißliche Epithellockerung. Obgleich der Patient sorgfältig die Zähne in Ordnung bringen ließ, das Rauchen zeitweise ganz einstellte, scharfgewürzte Speisen und alkoholische Getränke möglichst vermied, waren die sehr schmerzhaften Zungenerosion, die übrigens nach den Injektionskuren manchmal erst wochenlang nach der letzten Hg-Applikation auftraten, nicht ganz zu vermeiden. Erst nachdem die chronisch intermittierende Quecksilberbehandlung abgeschlossen war, blieben auch die Munderscheinungen fort.

Ungewöhnliche Eruptionen der Mundhöhle bei Hautkrankheiten.

Ebenso wie bei den Erscheinungen der Syphilis wird bei der jetzt zu besprechenden Mitbeteiligung der Mundschleimhaut bei den Dermatosen das Verständnis für atypische Bilder wesentlich erleichtert, wenn man zu ihrer Erklärung die entsprechenden Effloreszenzen der Haut heranzieht. Das schon so oft betonte analoge Verhalten an beiden Stellen zeigt sich hier auch darin, daß wir bei ungewöhnlichem Aussehen der Eruptionen auf der Haut, das gleiche oft auch für die Schleimhaut desselben Falles finden können. Macht man es sich zur Regel, bei merkwürdigen und ungewohnten Bildern einer Hauterkrankung, stets die Mundschleimhaut genau mitzuuntersuchen, so wird man das bestätigt finden. Manche dieser Schleimhautveränderungen sind freilich nur ein interessanter Nebenbefund ohne Bedeutung für den Kranken selbst und oft so geringfügig, daß sie leicht übersehen werden können. Dagegen können sie in einer Hinsicht von großem Wert sein, nämlich für die Diagnose. Bei der Besprechung dieser Fälle soll auf diesen Punkt, namentlich auch die Differentialdiagnose gegenüber der Syphilis, besonders geachtet werden.

Lichen ruber planus der Mundschleimhaut.

Der Lichen ruber planus befällt die Schleimhaut viel häufiger, als im allgemeinen angenommen wird, entgeht aber dort nicht selten der Beobachtung. Die bekannten typischen Bilder sind ja so charakteristisch und eigenartig, daß sie diagnostische Schwierigkeiten so gut wie gar nicht verursachen. Wer einmal diese merkwürdigen weiß-glänzenden Knötchen, die gefelderten, wie Atlas reflektierenden Flächen, die zierlichen,

guirlandenförmigen Figuren gesehen hat, wird das Bild auf den ersten Blick wieder erkennen. Dagegen können weniger ausgebildete oder sonst ungewöhnliche Lichen-Herde der Schleimhaut leicht zu Fehldiagnosen führen, besonders dann, wenn es sich um eine primäre Erkrankung der Mundhöhle handelt, oder wenn gar diese Lokalisation die einzige ist. Zu einer Verwechslung mit syphilitischen Affektionen verleiten erfahrungsgemäß besonders die Fälle, bei denen gleichzeitig Genitalregion und Mundhöhle ergriffen sind.

Folgende meiner Beobachtungen scheinen mir in diagnostischer Hinsicht bemerkenswert.

1. Fall. Lichen ruber planus des Penis und der Mundhöhle mit eigenartigen, kleinsten perlenähnlichen Eruptionen. Später circinäre Herde auf der Haut und Schleimhaut, mit Atrophie abheilend. Hartnäckigkeit der Schleimhauteruptionen gegenüber Arsenbehandlung.

Etwa 3 Wochen post coitum bemerkt Patient kleine Knötchen an der Glans und dem Dorsum penis, gleichzeitig auch Veränderungen an der Zunge und am Gaumen. Der Kranke, der verlobt ist, ist außerordentlich geängstigt, da er wegen der genannten Lokalisation sicher glaubt, Syphilis akquiriert zu haben.

Status. An der Innenseite des Präputiums, rechts vom Frenulum, eine Gruppe kleiner, grauweißer, perlenähnlicher Knötchen. Daneben 2 kokardenartige Gebilde, bestehend aus einem weiß-glänzenden prominenten, sehr scharf abgesetzten Saum, der umso deutlicher vorspringt, als die zentrale Partie atrophisch und eingesunken ist. Spannt man den betreffenden Präputialteil an, so wird das Bild noch markanter; der erhabene Saum erscheint wie eine künstlich aufgesetzte Leiste. Der übrige Körper ist frei, wird aber im Verlauf der nächsten Wochen von zahlreichen, unregelmäßig verteilten Lichen planus-Herden befallen.

Mundhöhle: Am Zungenrücken erkennt man 2 ganz unscheinbare, graue Streifen zu beiden Seiten der Medianlinie. Sie zeigen leicht grauen Farbenton und matten Glanz; die Veränderung ist so unbedeutend, als ob es sich nur um eine leichte Verdickung und Trübung des Epithels handelte. Es wäre kaum möglich gewesen ohne die übrigen Stellen eine bestimmte Diagnose daraus zu stellen.

Ganz eigenartig ist das Bild an der Schleimhaut des harten Gaumens. In der Mittellinie ist die Schleimhaut übersät mit feinsten weißlichen Pünktchen, die täuschend den Eindruck erwecken, als sei dort schaumiger Speichel, in Gestalt von Tröpfchen, liegen geblieben. Der Versuch, mit einem Wattestäbchen die Wunde zu reinigen, mißlingt. Nichts ändert sich an dem Bilde; die bläschenähnlichen, wie kleinste Perlen erscheinenden

Beläge bleiben unverändert bestehen. Die genauere Untersuchung mit reflektiertem Licht zeigt, daß auch die Seitenteile des harten Gaumens vielfach besetzt sind, mit solch stecknadelspitzgroßen Pünktchen. Es ist schwer das ungewohnte Bild zu schildern. Manchmal sieht es fast so aus, als ob ganz oberflächliche, dicht unter der Oberfläche sitzende Bläschen serösen Inhalts das Epithel vorwölben. Aber auch hier ergibt die genauere Untersuchung und Palpation, daß massige, kleinste Knötcheneruptionen vorliegen.

Im Gegensatz zu den bisher geschilderten ungewöhnlichen und uncharakteristischen Schleimhautherden, findet man an der Unterseite der Zunge in der Nähe des Frenulum linguae, 3 porzellanweiße, als deutliche Lichen planus-Effloreszenzen sofort erkennbare Knötchen. Eine Verwechslung mit dem Carunculae sublinguales ist nicht denkbar, zumal auch die Lokalisation ganz anders und symmetrisch ist.

Aus dem weiteren Verlauf des Falles ist vor allem bemerkenswert, daß trotz sofort eingeleiteter energischer Arsenbehandlung (bis 25 *mg* pro die) die Schleimhauteffloreszenzen im Verlauf von 6 Monaten nicht abheilten, stellenweise sich sogar noch wesentlich vermehrten. Namentlich kamen an der Unterseite der Zunge und an den Wangen noch circinäre Eruptionen hinzu und auch die Stellen am Zungenrücken waren noch größer geworden. Das Bild war später folgendes:

Die Stellen am Gaumen sind weniger deutlich erkennbar, zum Teil auch abgeheilt. Der Zungenrücken ist großenteils eingenommen von weißlich verfärbten Stellen, an denen das Epithel besonders der Papillen wachsartig erscheint, so daß dazwischen tiefere Furchen entstehen. An manchen Stellen freilich ist auch die interpapilläre Partie so verdickt und wachsähnlich verändert, daß die gesamte Schleimhaut eine nur wenig chagrinierte, mattglänzende, grau-weiße Fläche darstellt. Bei genauerem Zusehen kann man freilich hier und dort deutliche Lichen planus-Knötchen noch herausfinden.

An der Unterfläche des linken Zungenrandes bemerkt man außer isolierten Lichen planus-Herden eine sehr auffallende Stelle von ovalärer Gestalt (etwa 2 *cm* lang, $^1/_2$ *cm* breit). Die Grenze des Ovals wird gebildet von einem scharfbegrenzten überall schön doppelt konturierten, leicht erhabenen, atlasweißen Streifen, während das Zentrum deutlich eingesunken, einen intensiv braunblauen Farbenton zeigt. Man sieht durch die Schleimhaut deutlich die dort ja besonders zahlreichen Venen durchschimmern. Auch an der linken Wangenschleimhaut findet sich ein ganz ähnlicher kreisförmiger Herd mit zierlicher, weißer Randleiste und eingesunkenem bräunlichem Zentrum.

Da die Mundhöhlenveränderungen starke Beschwerden verursachten, wurden von jetzt ab Arseninjektionen gegeben und zwar 30 à 0·002 (jedesmal 2 *ccm* folgender Lösung: Acidum arsenicosum 0·2 Aqua carbolisata 2% ad. 20, etwa jeden 2—3 Tag). Nach dieser Zeit

war der Lichen planus des Körpers — mit deutlicher Pigmentierung — so gut wie ganz abgeheilt; dagegen zeigte die Mundschleimhaut noch am Zungenrücken fast unverändert die weißgrauen Flecke und an der Unterseite der Zunge die geschilderten circinären Herde.

2. Fall. Lichen ruber planus der Genitalregion und Mundschleimhaut.[1]) Seit 4 Monaten Ausschlag am Penis und in der Umgebung des Anus, sowie an den Lippen. Bei der ersten Besichtigung zeigt die Ober- und Unterlippe zahlreiche weißliche, spröde, zackig-begrenzte Herde, teilweise mit ganz geringer Schuppung. An der Wangenschleimhaut, an den Seitenrändern und besonders an der Unterfläche der Zunge porzellanweiße Punkte neben mattglänzenden Knötchen. Ähnliche Veränderungen an verschiedenen Stellen des Zahnfleisches. Um den Anus herum, zum Teil auf hämorrhoidalen Wucherungen, mattweiße, polygonale Knötchen, zum Teil konfluierend. An der Wurzel des Penis ein 3 markstückgroßer Herd, bestehend aus ähnlichen Knötchen und erhabenen zackig konturierten Leisten. Trotz 3 Jahre lang fortgesetzter Arsenbehandlung (asiatische Pillen bis 20 *mg* pro die) kein vollständiges Abheilen der Mundhöhlen-Efflo-reszenzen, während die Hauterscheinungen, auch einige Knötchen, die später noch aufgetreten waren, in kurzer Zeit verschwanden. Der Patient wird durch eine Empfindlichkeit der erkrankten Partie noch erheblich belästigt.

3. und 4. Fall. Diese beiden Fälle sollen als Beispiel aus einer größeren Reihe von Beobachtungen gelten, die sich darin gleichen, daß sowohl die auf der Haut wie auf der Schleimhaut lokalisierten Effloreszenzen wegen der undeutlichen Ausbildung der einzelnen Knötchen nur schwer zu diagnostizieren sind. Man könnte sie vielleicht als abortive Formen von Lichen planus der Schleimhaut bezeichnen.

a) 15jähriger, bisher vollständig gesunder Knabe. Seit 5 Wochen juckender Ausschlag an verschiedenen Körperstellen, mehrfach erfolglos mit Salben behandelt. Sehr zahlreiche bis flachhandgroße und größere konfluierende Herde, besonders am Stamm des Körpers mit deutlichen Abheilungserscheinungen im Zentrum; es handelt sich überall um bräunlich-verfärbte, glatte, glänzende Flächen mit Felderung an der Peripherie, ohne Schuppung oder sonstige Veränderung. An einzelnen Stellen (Glutaealgegend) bemerkt man eine leichte entzündliche Reizung, die aber sonst fehlt. Es wäre kaum möglich die Diagnose aus diesen, das Hauptbild der Dermatose ausmachenden Herden zu stellen, wenn nicht beim genaueren Absuchen der Umgebung einzelner Herde ganz spärliche erhabene, polygonale Knötchen von hellroter Farbe mit weißgrauem Zentrum zu entdecken wären.

---

[1]) Diese Beobachtung ist — wenigstens in den Anfangstadien — bereits kurz erwähnt in meiner Publikation: Über die Beteiligung der Schleimhaut bei den Hautkrankheiten und Syphilis. (Deutsch. Klinik. 1903.)

Mundhöhle: Dicht hinter den Mundwinkeln fallen beiderseits kleine, mattgraue leicht erhabene, rauhe Stellen auf, an der Randzone mit feiner Felderung. An der Unterseite der Zunge, nahe dem Vorderrand, zu beiden Seiten der Medianlinie je ein fingernagelgroßer, grau bis mattweißer Fleck, leicht erhaben mit feinster Riefung. Die Schleimhautveränderungen machen absolut keine Beschwerden und sind auch von dem Patienten selbst wie dem behandelnden Arzte bisher übersehen worden. Die Erscheinungen auf der Haut und Schleimhaut zeigen also wieder eine ganz auffallende Analogie; wir finden hier wie dort die einander entsprechenden, nicht sehr charakteristischen, nur an der Peripherie leichte Felderung und Chagrinierung aufweisender Herde. Abheilung unter Arsentherapie gleichzeitig mit den Hauteruptionen nach wenigen Wochen.

b) 34jährige Beamtenfrau. Seit Monaten durch einen juckenden Ausschlag sehr belästigt. Vielfach erfolglos behandelt, noch kein Arsen. Sehr weit verbreiteter, große Oberflächen einnehmender Ausschlag, herdförmig gruppiert. Bei genauerer Besichtigung (mit der Lupe) erkennt man, daß dieses Exanthem sich zusammensetzt aus außerordentlich kleinen, glänzenden Knötchen; sie sind so winzig, daß man von eigentlichen Planusknötchen gar nicht sprechen kann und sehen eher wie ein trockenes, follikuläres Ekzem aus (sogenanntes lichenoides Aussehen). Am Unterschenkel sind ganz spärliche, etwas größere, glänzende Knötchen zu erkennen, die sicher als Lichen ruber planus-Effloreszenzen zu diagnostizieren sind. An der Wangenschleimhaut, dicht hinter den Mundwinkeln beginnend, beiderseits grauweißliche Flecken mit sehr feiner Strichelung; stellenweise sieht die Veränderung nur wie ein leichter Hauch aus. Mit reflektiertem Licht kann man feine, einzelne weiße Pünktchen erkennen. Nirgends ein Knötchen von dem Aussehen einer Lichen planus-Effloreszenz. Die Diagnose der Mundschleimhautveränderung wäre meiner Ansicht nach ohne den Hautbefund unmöglich. Abheilung unter Arsen.

5. Fall. Ganz ungewöhnlich hochgradige Schleimhautveränderungen bei Kombination von Leukoplakie und Lichen ruber planus. 38jähriger Jurist hat seit nahezu 16 Jahren Leukoplakie (namentlich an Wangen- und Lippenschleimhaut), ist aber ohne Beschwerden, wenn er nicht zu stark raucht. Keine Luesanamnese. Vor 3 Wochen Beginn eines juckenden Ausschlages, der als typischer Lichen ruber planus jetzt zu diagnostizieren ist. Auch an der Wangenschleimhaut sind vereinzelte weiße Knötchen, als zu der Krankheit zugehörig, neben einem leichten Grade von Leukoplakie zu erkennen. Unter der sogleich eingeleiteten Arsentherapie (asiatische Pillen 12 *mg* pro Tag) bilden sich die Hauterscheinungen bald zurück, während im Mund die Eruptionen sich dauernd weiter entwickeln, so daß schließlich folgendes Bild resultiert. Nahezu die gesamte Schleimhaut des Mundes, namentlich der Wangen- und der Zungenunterfläche erscheint weißlich verdickt, gleichsam mit gequollenen, aber nur locker anhaftenden Epithelmassen bedeckt. Hie und

da auch pelzige Auflagerung; manchmal sieht es so aus, als ob die obersten Epithellagen sich loslösen wollten. Freilich sind richtige Erosionen nicht zu erkennen, da auch diese Partien mit einem dünnen grauen Epithelrest noch bedeckt sind. Da gleichzeitig die Gingiva und der weiche Gaumen mitbefallen sind, so ist es tatsächlich schwer überhaupt noch normale Schleimhautpartien (abgesehen von dem weniger ergriffenen harten Gaumen) zu finden. An der Unterseite der Zunge kann man noch umschriebene, weißlich glänzende Knötchen und leistenförmige Prominenzen erkennen. Diesen hochgradigen Veränderungen entsprechen auch außerordentlich quälende Beschwerden. Es bestehen erhebliche Schmerzen bei der Nahrungsaufnahme, so daß nur reizlose, flüssige Nahrung genommen werden kann. Cocainpinselungen, Anaesthesineinpuderung und die üblichen antiseptischen Spülungen bringen nur vorübergehende Erleichterung. Die Störung ist so stark, daß bald mit Arseninjektionen begonnen werden soll.

Aus diesen Krankengeschichten ist folgendes hervorzuheben: In diagnostischer Hinsicht ist besonders erwähnenswert die Tatsache, daß wir zweimal den Beginn des Lichen ruber planus in der Mundhöhle und gleichzeitig in der Genitalgegend finden. Ich kenne noch einen 3. Fall (der allerdings sonst typisch verlief), bei dem die gleiche Lokalisation anfangs vorhanden war. Wie bei anderen derart lokalisierten Dermatosen könnte auch hier einmal eine Verwechselung mit Syphilis vorkommen, namentlich bei circinären Herden am Penis, die ein serpiginöses Syphilid vortäuschen. Freilich werden wohl die meist eigentümlich livide Verfärbung der im Zentrum abgeheilten Lichen-Eruption und die fein-zisilierten Randleisten auf die richtige Diagnose bringen. Die Schleimhaut-Effloreszenzen selbst haben aber kaum eine Ähnlichkeit mit spezifischen Veränderungen, es sei denn, daß der ganz ungewöhnliche und seltene Fall eines mikropapulösen Syphilids vorliegt, wie er oben einmal erwähnt wurde.

Auch das Aussehen der Lichen ruber planus-Stellen war in manchen Fällen ungewöhnlich, so zum Beispiel im Fall 1, die Herde am Gaumen, die wie allerfeinste Bläschen erschienen. In den Schilderungen der zahlreichen Publikationen über den Lichen ruber planus der Mundhöhle findet man gelegentlich das Vorkommen kleiner grießkornähnlicher Knötchen erwähnt, dagegen habe ich eine Beschreibung, wie sie dem oben geschilderten Bilde entspricht, nicht

gefunden. Daß die eigenartigen, lebhaft an eine Schaummasse erinnernden Pünktchen zu der Erkrankung zugehörten, halte ich für sicher, zumal sie gleichzeitig mit den Haut-Effloreszenzen entstanden und unter Arsen abheilten. Auch bestand ja wieder eine interessante Analogie zu den Herden an der Penishaut, die wie allerfeinste Perlen aussahen.

Die in dem gleichen Fall erwähnten circinären Herde sind ja natürlich nichts außergewöhnliches, dagegen findet man schon seltener zur Atrophie führende Formen. Trautmann erwähnt in seiner sehr sorgfältigen und mit großem Fleiße zusammengestellten Monographie[1]) eine solche Beobachtung. In unserem Falle war der eine atrophische Herd an der Unterseite der Zunge am Übergang zum Mundboden lokalisiert, so daß die dort zahlreich liegenden Venen durch die atrophische Schleimhaut deutlich blau durchschimmerten. Pigment war bei Verwendung von Glasdruck — diese Methode eignet sich übrigens für derartige Untersuchungen an der Schleimhaut ebenso gut wie für die Haut — nicht nachzuweisen.

Recht schwierig zu diagnostizieren sind Veränderungen, wenn es sich um wenig ausgebildete — ich möchte sagen — abortive Formen des Schleimhaut-Lichen handelt. Bei diesen Fällen fiel mir auf, wie oft ein uncharakteristisches Bild der Haut und Schleimhaut-Effloreszenzen zusammentraf. Wohl jeder Dermatologe kennt die Fälle von Lichen ruber planus, wo man zuerst sich nicht recht entschließen kann die Diagnose zu stellen, weil die meisten Effloreszenzen nur „verdächtig lichenoid" aussehen. Bei solchen Patienten habe ich nun oft auch im Munde die wenig ausgesprochenen, oben als grauweiße Verfärbungen, ganz kleine weiße Pünktchen circumscripte Epitheltrübungen beschriebenen Veränderungen gefunden. Ich war zuerst auch zweifelhaft, ob ich sie zum Krankheitsbild rechnen sollte, habe aber bei genauerer Beobachtung diese Fälle so oft gesehen,

[1]) Trautmann. Zur Differentialdiagnose von Dermatosen und Lues bei den Schleimhauterkrankungen der Mundhöhle und oberen Luftwege. Wiesbaden. 1903. (I. F. Bergmann.)

daß ich schließlich davon überzeugt wurde, zumal sie sich auch erst auf Arsen zurückbildeten.

Sehr wichtig erscheint mir — gerade mit Rücksicht auf diese diagnostisch schwierigen Fälle — eine Erfahrungs-Tatsache, die ich schon früher, so auch in dem oben erwähnten Aufsatz in der dtsch. Klinik (1903) betont habe, daß gerade an der Unterseite der Zungenschleimhaut oft die am meisten charakteristischen und ausgebildeten Lichen planus-Effloreszenzen bisweilen als sehr auffallende weißglänzende Knötchen — ich verglich sie mit eingesprengten Porzellantröpfchen — zu finden sind. Auch Trautmann betont in der zitierten Monopraphie und in einer kürzlich publizierten Arbeit,[1]) daß die Knötchen besonders auf der Unterfläche der Zunge sehr charakteristisch sind. Mir hat dieser Befund sehr oft gute Dienste für die Diagnose geleistet; er war oft geradezu ausschlaggebend, so auch in Fällen, bei denen die Eruptionen am Körper wenig ausgebildet waren. Ich erinnere mich einer Patientin, die nur wenig charakteristische, bräunliche, leicht erhabene Stellen am Unterschenkel hatte und am Körper ein auf Lichen ruber planus verdächtiges Exanthem aufwies, das aber infolge der starken sekundären Veränderungen (Kratzeffekte und akzidentelles Ekzem) nicht sicher zu diagnostizieren war. Die einzigen typischen Stellen waren porzellanweiße umschriebene Knötchen an der Unterfläche der Zunge.

Bezüglich des Verlaufes des Lichen ruber planus der Schleimhaut ist aus den Krankengeschichten in den ersten Fällen eine ganz auffallende Hartnäckigkeit, auch gegenüber energischer Arsentherapie hervorzuheben, eine Tatsache, die gelegentlich auch in der Literatur erwähnt wird. Im ersten Falle war monatelange Darreichung von asiatischen Pillen erfolglos, erst auf 30 Arsen-Injektionen (zu 0·002 Acidum arsenikosum) trat eine Besserung, aber keine vollständige Abheilung ein. Im zweiten Falle war selbst nach 3 Jahren (allerdings mit Unterbrechung) interner Arsen-Behandlung der Lichen planus der

[1]) Trautmann. Zur Lehre des Lichen ruber pemphigoides. Derm. Zeitschrift. 1906. Hft. 5. Bd. XIII.

Mundhöhle noch nicht beseitigt, während die Hauterscheinungen in den ersten Monaten der Kur sich längst zurückgebildet hatten.

Im allgemeinen wird betont, daß der Lichen ruber planus der Mundschleimhaut keine stärkeren Beschwerden verursacht. Das trifft meist auch zu, indessen sah ich auch hiervon manche bemerkenswerte Ausnahme. In den mitgeteilten Fällen ist mehrfach die Rede von starker Belästigung, insbesondere fand ich, daß bei Befallensein der Zunge oft über erhebliche störende Empfindlichkeit, bisweilen sogar starke Schmerzen von den Patienten geklagt wurde.

Ein ganz außergewöhnliches Bild zeigte der letzt angeführte Fall von Kombination einer alten, durchaus nicht etwa hochgradigen Leukoplakie mit frischem Lichen planus. Ich erinnere mich nicht, auch nur annähernd etwas Ähnliches gesehen zu haben. Die gesamte Schleimhaut war verändert, von einem weißlich verdickten, auch pelzig veränderten und mazerierten Epithel bedeckt. Die meisten Partien waren so hochgradig befallen, daß es so gut wie unmöglich war zu entscheiden, was der Leukoplakie und was dem Lichen ruber planus angehörte. Wie aus der Krankengeschichte hervorgeht, waren übrigens die Lichen-Eruptionen am ehesten noch wieder an der Unterfläche der Zunge zu diagnostizieren. Auch dieser Fall, bei dem ja qualvolle Beschwerden vorhanden waren, zeigte, daß die Eruptionen der Schleimhaut der Therapie viel weniger zugänglich waren, als die der Haut. — Vielleicht ist das ganz ungewöhnliche Krankheitsbild dadurch zu erklären, daß nicht nur eine Summierung beider Erkrankungen zustande kam, sodern daß auf dem leukoplakischen Terrain der Lichen planus eine besonders gute Entwicklung fand, und daß andererseits auch die hinzukommende Dermatose als Reiz für die Leukoplakie wirkte, daß also gewissermaßen eine wechselseitige ungünstige Beeinflussung stattfand. Ich kann mich darüber natürlich nur vermutungsweise äußern, da dies der erste derartige Fall ist, den ich gesehen habe, und mir auch aus der Literatur eine analoge Beobachtung nicht bekannt ist.

Erythema exsudativum multiforme und Arznei-Exantheme der Mundschleimhaut.

Diese Erkrankungen erfordern bekanntlich unsere besondere Aufmerksamkeit in diagnostischer Hinsicht, weil sie bisweilen eine Ähnlichkeit mit syphilitischen Erscheinungen zeigen. Liegen freilich ganz typische Fälle vor, dann wird das akute Einsetzen der schnell sich weiter verbreitenden Schleimhaut-Effloreszenzen, die gleichzeitig auftretenden Hautveränderungen einen solchen diagnostischen Irrtum ausschließen. Auch die Veränderungen der Mundschleimhaut selbst pflegen doch meist ein meiner Ansicht nach sehr charakteristisches Aussehen zu zeigen, ich meine den flächenhaften, ganz matschen Belag oder auch weiche nekrotische Einlagerungen. Bei Berührung mit einem Wattestäbchen zeigt sich deutlich eine matsche Konsistenz und häufig eine Neigung zur Blutung. Dieses eigentümliche Bild kommt offenbar dadurch zu stande, daß das Epithel von Anfang an abgängig wurde und die nun bloßliegenden Gewebsschichten serös durchtränkt und gequollen den sekundären Schädlichkeiten besonders leicht zugänglich sind. Eine gewisse Ähnlichkeit dieser nekrotischen Schleimhaut-Oberfläche besteht mit malignen Plaques, auch mit der sogenannten Hydrargyrose, deren differential-diagnostische Abgrenzung schon oben erörtert wurde. Zu diagnostischen Fehlschlüssen und zwar zur Verwechselung mit Syphilis verleitet auch hier erfahrungsgemäß eine beim Erythema exsudativum und besonders bei den ja ganz ähnlichen Arznei-Exanthemen häufig beobachtete gleichzeitige Lokalisation auf der Mundschleimhaut und an den Genitalien, eine Tatsache, auf die mit Recht Rosenthal ausdrücklich hingewiesen hat. Ich kenne einen Fall (den ich auch in der oben schon zitierten Arbeit erwähnte), bei dem sehr häufig im Anschluß an Hg-Kuren ein Erythema exsudativum des Mundes und der Genitalgegend wiederholt auftrat und immer wieder zu neuer Hg-Behandlung Veranlassung gab.

Einen ähnlichen Fall sah ich wieder kürzlich bei einem Patienten, der von Zeit zu Zeit ohne jede bekannte Ursache ein Erythema exsudativum im Munde, am Penis, in geringerem Maße an den Armen und

Beinen bekam. Auch hier wurde Syphilis vermutet, zumal der Patient — freilich vor sehr langer Zeit einmal — eine Syphilisinfektion durchgemacht hatte. Indessen zeigten einzelne Schleimhaut-Effloreszenzen, besonders an Uvula und Wangenschleimhaut, das typische Bild der schwammigen, gelblichen Einlagerungen, auch einzelne Stellen am Körper wiesen den charakteristischen blauen Farbenton abheilender Erythemflecke auf. Nur am Penis fand sich eine auf den ersten Blick in der Tat suspekt aussehende Stelle, in Gestalt einer zweimarkstückgroßen, tiefkrustös belegten Erosion, offenbar der Rest einer bullösen Eruption. — Unter indifferenter Behandlung schnelle Abheilung sämtlicher Stellen.

Von Arznei-Exanthemen mit derselben Lokalisation (Mundhöhle und Genitalorgan) beobachtete ich folgende 3 Fälle:

1. Älterer Herr nimmt Abends wegen Kopfschmerzen ein Medikament, in dem Phenacetin enthalten ist. Schon am nächsten Morgen finden sich an den Lippen, an der Zunge kleine Bläschen resp. deren Reste. Gleichzeitig am Penis und am Skrotum bullöse Eruptionen, die sich bald in mehrere, etwa markstückgroße, tiefkrustig belegte Eruptionen umgestalten. Sie waren außerordentlich schmerzhaft und heilten erst nach wochenlanger Lokalbehandlung ab.

2. 26jähriger Ingenieur. Vor $1^1/_2$ Jahren Lues-Infektion. — Seit drei Tagen Ausschlag am Penis und im Munde, der für ein Lues-Rezidiv gehalten wurde und wieder mit Hg-Einreibungen behandelt werden sollte. An den Lippen scharfbegrenzte, krustige Einlagerungen, nach der Innenseite der Lippenschleimhaut, ebenso am Gaumen schmerzhafte, gelbliche Beläge mit entzündlicher, leicht geschwellter Schleimhaut in der unmittelbaren Nachbarschaft (ganz ähnlich wie bei einem Erythema exsudativum). Am Penis markstückgroßer, mit flacher braunschwärzlicher Kruste bedeckter Herd; beim genaueren Zusehen am Rande noch blasige Abhebung der Haut zu erkennen. Auf die Frage, ob der Kranke ein Medikament genommen hat, lautet die Antwort, daß er kurz vor dem Auftreten des Ausschlages ein Migräninpulver (das bekanntlich Antipyrin, Coffein und Zitronensäure enthält) genommen habe. Weitere Nachforschung ergibt, daß dieselbe Erscheinung auch früher nach demselben Medikament aufgetreten sei und zu einer Hg-Behandlung Veranlassung gegeben hatte!

3. Aspirin-Exanthem mit Lokalisation im Mund und an den Genitalien. 37jähriger Kaufmann, vor 16 Jahren infiziert und ordentlich behandelt. Seit länger als 12 Jahren keinerlei Erscheinungen mehr; seit 8 Jahren verheiratet, gesunde Kinder. Vor 3 Wochen trat ein Ausschlag am Skrotum, Gaumen, sowie am kleinen Finger der rechten Hand auf. Spontane Abheilung nach wenigen Tagen. Jetzt seit vorgestern der gleiche Ausschlag an genau denselben Stellen. Patient weiß keine Ursache. Beim Ausfragen stellt sich aber heraus,

daß beide Male dem Ausschlage die Einnahme von Aspirin-Tabletten (zu $^1/_2$ *g*) vorausgegangen war. — Jetzt finden sich am harten Gaumen, nahe der Medianlinie, etwa acht dicht beieinander stehende, scharf begrenzte Erosionen, die größeren im Zentrum mit einem graugelblichen Belag. Am kleinen Finger der rechten Hand etwa dreimarkstückgroßer erhabener Fleck, in der Mitte bläulich-grau und schon etwas eingesunken. Am Skrotum ein gleicher Herd, nur etwas größer und mit geringer Schuppung. Unbedeutender Juckreiz an den Hautstellen, leichte Empfindlichkeit im Munde bei der Nahrungsaufnahme. Der Kranke ist geängstigt, weil er den Ausschlag in Zusammenhang mit seiner früheren Syphilis brachte. Abheilung in wenigen Tagen.

4. Endlich beobachtete ich noch bei einer älteren Dame ein Phenacetin-Exanthem mit ausschließlicher Lokalisation auf den Schleimhäuten des Mundes und der Conjunctiven. Am Gaumen, an der Lippe und an der Bindehaut des linken Auges scharfrandige Erosionen mit zartem gelbweißlichem Belag. Die Anamnese ergibt, daß kurz vorher Phenacetin genommen wurde, und daß schon früher zweimal dieselben Erscheinungen nach dem gleichen Medikament aufgetreten waren. Dagegen behauptet die Patientin mit Bestimmtheit, vor Jahren Phenacetin ohne Nebenerscheinungen vertragen zu haben.

Die Fälle zeigen also, daß tatsächlich die Arznei-Exantheme, wenigstens Phenacetin, Antipyrin (bei Migränin ist ja das Antipyrin offenbar auch das Wirksame) und Aspirin — eine gewisse Vorliebe für diese so leicht zu diagnostischen Irrtümern führende Lokalisation in der Genitalgegend und im Munde haben.

Die Differential-Diagnose beruht, ganz abgesehen von der Anamnese, hauptsächlich auf dem ganz plötzlichen Auftreten der Eruptionen, dem Aussehen der oben geschilderten, ganz ähnlich wie bei Erythema exsudativum erscheinenden matschen Schleimhautbeläge, den gewöhnlich sehr eigenartigen, oft im Zentrum graublau verfärbten erythematösen Haut-Exanthemen und dem mindestens hier und da blasigen Charakter einzelner Effloreszenzen. Jedenfalls halte ich es für notwendig, immer wieder die Aufmerksamkeit auf diese gar nicht so seltenen und doch so oft verkannten Arznei-Exantheme zu lenken und vor ihrer Verwechselung mit Lues zu warnen.

Blasenbildende Schleimhauterkrankungen.

Unter den eigentlichen bullösen Schleimhauteruptionen — auch manche Form des Erythema exsudativum

gehört ja hierher — habe ich relativ wenig ungewöhnliche Befunde gemacht. Die Fälle, die ich sah, waren eigentlich fast alle typisch und auch diagnostisch nicht besonders schwierig. Für die Erkennung einer blasigen Eruption in der Mundhöhle soll hier nochmals die Verwendung eines Wattestäbchens empfohlen werden. Man kann damit ohne weiteres, auch bei sekundär-infizierten und veränderten Herden, die charakteristischen Merkmale am leichtesten aufdecken, nicht nur durch Entfernung eines sekundären Belages, sondern durch bessere Sichtbarmachung der wichtigen Randpartien, der fetzigen, überhängenden Schleimhauträuder.

Was die Prognose des Pemphigus betrifft, so habe ich auch weiterhin die von Neisser und anderen mehrfach betonte Tatsache bestätigt gefunden, daß bei Mitbeteiligung des Mundes oder beim Beginn an dieser Stelle der Fall gewöhnlich ungünstige Chancen bietet.

Ich möchte aber das Wort Mitbeteiligung betonen, denn ich habe eigentlich den Eindruck, daß es Fälle von isoliertem Pemphigus der Mundschleimhaut gibt, die sogar recht günstig verlaufen. Es scheint, als ob solche reinen Schleimhautfälle eine Sonderstellung — klinisch und prognostisch — einnehmen, und ich würde mich bei einer derartigen Beobachtung nicht etwa von Anfang an pessimistisch über den weiteren Verlauf aussprechen. Besonders trifft dies wohl zu für den Pemphigus der Conjuctiva, der, abgesehen von der lokalen Veränderung, in Folge der Schrumpfung doch ein ganz gutartiges Leiden zu sein scheint. Auch die Fälle, wo neben der Bindehaut auch die Mundschleimhaut mitbefallen war, nahmen im allgemeinen einen günstigen Verlauf. Mit Recht betont Callomon[1]) jüngst im Anschluß an die Schilderung eines subakuten Falles vom Pemphigus der Konjuktiva und Mundschleimhaut (mit nachfolgender Schrumpfung), daß das Auftreten von Bindehaut-Pemphigus mit gleichzeitigen Hauteruptionen selten ist. Man wird also beim Schleimhautpemphigus von Anfang an die Vorhersage nicht ungünstig stellen und erst von dem Zeitdunkt an, wo Schleimhaut und Hautdecke gleich-

[1]) Callomon: „Isolierter" Pemphigus der Schleimhäute, Dermatologische Zeitschrift, Bd. XIII., 48.

zeitig befallen werden, die Erkrankung als ernster ansehen müssen. So beobachtete ich kürzlich eine Patientin, bei der länger als 1 Jahr ein chronisch rezidivierender Pemphigus der Schleimhaut vorhanden war. Beim Übergreifen auf die Hautdecke, änderte aber die Krankheit sehr bald ihren benignen Charakter und führte, unter rapidem Kräfteverfall, trotz sorgfältiger Allgemein- und Lokalbehandlung (selbst permanentes Wasserbad) in wenigen Monaten zum Exitus.

Endlich will ich noch kurz erwähnen, daß ich den akuten Pemphigus der Schleimhaut für etwas außerordentlich seltenes halte, und daß mir die Fälle in der Literatur von vornherein etwas verdächtig darauf erscheinen, daß eine Verwechslung mit einem Erythema exsudativum, einem Arzneiexanthem oder einem ungewöhnlichen Herpes vorliegen könnte. Jedenfalls soll man erst alle diese Erkrankungen ausschließen, ehe man sich für die Diagnose Pemphigus acutus des Mundes entscheidet. Ich kenne nur einen einzigen Fall, bei dem schon seit längerer Zeit plötzlich größere bullöse Eruptionen an der Zunge, den Lippen, dem Pharynx, besonders auch am Zäpfchen auftreten, und bei dem ich mich doch schließlich zu der Diagnose per exclusionem entschließen mußte. Die einzelnen Schübe sind so schmerzhaft, daß der Patient nur flüssige Nahrung nehmen kann, heilen aber wieder vollständig ab. Der Verlauf ist bisher durchaus günstig geblieben.

Herpes der Mundhöhle.

Die meisten von mir beobachteten Fälle von Herpes der Mundschleimhaut verliefen typisch und waren auch in diagnostischer Hinsicht einfach. Nicht immer waren sie halbseitig, sondern auch symmetrisch lokalisiert. Nur ein Fall scheint mir bemerkenswert, weil die Herpeseruptionen während der Abheilung eine ganz auffallende Ähnlichkeit mit vegetierenden Plaques muqueuses zeigten. Es handelte sich um einen jungen Menschen, der seit nahezu 2 Jahren über oft wiederkehrende schmerzhafte Stellen in der Mundhöhle klagte. Von dem behandelnden Arzt war die Diagnose Syphilis gestellt und eine Einreibungskur eingeleitet

worden, die ebensowenig wie Jodkali einen nennenswerten Einfluß auf die Munderscheinungen hatten. Als ich den Patienten zum ersten Mal sah (es waren etwa 8 Tage seit Beginn einer neuen Eruption verstrichen), glaubte ich in der Tat ausgedehnte, wuchernde Schleimhautpapeln an den Lippen und am Gaumen vor mir zu haben. Ich entschloß mich indessen zu keiner bestimmten Diagnose und behandelte indifferent mit Wasserstoffsuperoxydspülungen, worauf in kurzer Zeit Heilung erfolgte. Einige Zeit später sah ich den Patienten mit einem frischen Nachschub. Es war zweifellos, daß es sich um einen, freilich sehr hochgradigen Herpes mit tiefen, fast nekrotischen Einzeleffloreszenzen handelte. Die plötzliche Entstehung, die scharfe Umgrenzung der zahlreichen rundlich-begrenzten Erosionen und noch deutlich blasigen Abhebungen machten die Diagnose leicht. Ich halte diesen Fall für wichtig, weil daraus hervorgeht, daß in einem späteren Stadium tiefere Herpeseruptionen vegetierenden Plaques außerordentlich ähnlich sein können.

Auffallend erschien mir, wie selten der Herpes der Mundschleimhaut insbesondere der Lippen gleichzeitig mit einem Herpes progenitalis vorkommt. Ich habe seit langem darauf besonders geachtet und nachgeforscht, ob auch ein Herpes an der anderen Lokalisationsstelle vorhanden war, fand diese Kombination aber nur in einem einzigen Fall.

Dermatosen, die auf der Mundschleimhaut nur außerordentlich selten vorkommen.

Unter den Erkrankungen, die nur ganz ausnahmsweise von der Haut auf die Schleimhaut übergreifen, ist zuerst das Ekzem zu nennen. Wenn man bedenkt, wie oft harnäckige Ekzeme des Gesichts und namentlich die in unmittelbarer Umgebung des Mundes lokalisierten vorkommen und trotz jahrelangen Bestehens die Schleimhautgrenze respektieren, so kann man ohne weiteres schon daraus schließen, daß die Schleimhaut eben kein geeignetes Terrain für die Entwicklung dieser Erkrankung ist. Offenbar sind hierfür die anatomischen

Verschiedenheiten maßgebend. Eine Zone des angrenzenden Lippenrots wird ja vom Ekzem mitbefallen, diese Stelle hat aber noch viel mehr Haut- als Schleimhautcharakter. Einen Fall von ganz sicherem Schleimhautekzem in der Mundhöhle habe ich aber bisher noch nicht gesehen, obgleich ich bei akuten und chronischen Ekzemen des Gesichts oder des ganzen Körpers darauf achtete. Ich bin auch etwas skeptisch gegenüber den in der Literatur beschriebenen Fällen, da ja fast alle der älteren Literatur (meist der nicht dermatologischen) angehören. Ich vermisse auch eine Schilderung, die es tatsächlich plausibel oder gar sicher macht, daß hier ein dem Ekzem analoger Prozeß vorliegt. Die Tatsache, daß ein entzündlicher Schleimhautprozeß mit Bildern, die an Bläschen erinnern, vorlag, scheint mir für diese Auffassung doch durchaus nicht ausreichend.

Ich möchte mit aller Reserve eine Beobachtung mitteilen, die ich nur ein einziges Mal machte, nämlich ein sehr hartnäckiges Lippenekzem, das auch auf die Innenseite der Lippe und die Wangenschleimhaut übergriff und dort zu Veränderungen führte, die mich auf den Gedanken brachten, daß hier vielleicht der seltene Fall eines chronischen Ekzems der Schleimhaut vorliegen könnte.

42jähriger Kaufmann. Seit mehreren Monaten Ausschläge in der Wangen-Bartgegend und in der Umgebung der Lippen; sie heilen zeitweise ab, nehmen dann aber wieder an Intensität zu und beginnen etwas zu schuppen und gelegentlich zu nässen. — In der Gegend des Backenbartes zahlreiche, zum Teil infiltrierte Ekzemherde. Sie setzen sich nach der Gegend der Lippe fort als bogig begrenzter, leicht geröteter Herd mit kleienförmiger Schuppung. Die Schleimhaut selbst ist nicht mitbefallen. Im Verlauf der nächsten Wochen tritt unter der Behandlung mit Salizyl- und Resorzinsalben eine vorübergehende Besserung ein. Das Ekzem in der Lippen- und Bartgegend nimmt bald wieder zu; es stellt sich stärkere Schuppung, Reizung und zum Teil auch Nässen ein. Jetzt fällt sofort auf, daß die Schleimhautgrenze nicht mehr respektiert wird, vielmehr zeigen sich die anstoßenden Partien, besonders der Wangenschleimhaut, deutlich verändert. Dort finden sich zahlreiche, weißlichgraue Epitheltrübungen, dazwischen ganz oberflächliche Epitheldefekte und Lockerung der obersten Schleimhautschicht. Man kann aber noch nicht von eigentlichen Erosionen sprechen, weil auch an den Stellen, wo offenbar die obersten Epithellagen sich losgelöst haben, doch noch eine dünne Epithelbekleidung sichtbar bleibt. Es ist so, als ob eine seröse Transsudation das Epithel zum Quellen gebracht und da und dort zu oberflächlicher Bläschenbildung und späteren Loslösung der abge-

hobenen dünnen Epithelschicht geführt hätte. Nirgends sind Geschwüre zu finden, nur an der Innenseite der Unterlippe etwas stärkere Epitheldefekte, die wie eine beginnende Erosion aussehen. Auf den ersten Blick wird man wohl an eine Leukoplakie erinnert, muß aber bei genauerem Zusehen diese Diagnose zurückweisen, da kein glattes, trockenes narbenähnliches Aussehen vorliegt, im Gegenteil der feuchte Glanz, die deutliche Lockerung des Epithels eher den Eindruck einer frischen, mit seröser Transsudation einhergehenden, ganz oberflächlichen Entzündung hervorrufen. Ein Anhaltspunkt für irgend eine andere Diagnose ist nicht gegeben, Lues ganz auszuschließen (in der Anamnese nichts von Lues-Verdacht), auch das etwa zufällige Hinzukommen eines Herpes labialis kam nach dem Aussehen nicht in Betracht, ebensowenig irgend eine artifizielle Reizung durch Mundwässer oder dergleichen.

Unter Spülungen mit schwach antiseptischen Lösungen allmähliche Abheilung.

Ich möchte, wie gesagt, den Fall nicht als absolut sicher hinstellen, aber doch das eigenartige Aussehen betonen, die an das Ekzem erinnernde Art der Epithel-Schädigung, die Koinzidenz und vor allem das direkte Übergreifen eines zweifellos chronischen infiltrierenden Ekzems. Auch war es mir unmöglich, irgend eine andere Diagnose bei den eigenartigen Veränderungen der Schleimhaut zu stellen. Ich erwähne diesen Fall hauptsächlich deshalb, um Veranlassung dazu zu geben, eventuell ähnliche Beobachtungen, die zur Klärung der immerhin interessanten Ekzemfrage der Schleimhaut beitragen könnten, mitzuteilen.

Wie schon oben bemerkt, gehören die Lippen-Ekzeme nicht zu den eigentlichen Schleimhaut-Ekzemen, weil sie eben auf einem noch Haut-Charakter zeigenden Gebiet lokalisiert sind. Diese Ausschläge sind ja bekanntlich nicht selten und durch eine besondere Hartnäckigkeit ausgezeichnet. Ich will hier nur einige Fälle von „Lippen-Ekzemen nach Odol", auf die bekanntlich Neisser[1]) zuerst die Aufmerksamkeit gelenkt hat, anführen. Sie kommen jetzt, bei der sehr reichlichen Verwendung dieses Zahnwassers, nicht so selten vor, werden aber oft noch verkannt und dann natürlich erfolglos bekämpft. Ich kann nicht leugnen, daß es mir mit dem ersten

[1]) Neisser. Lippen-Ekzeme und Mundwässer. Therap. Monatsheft. 1898. Februar. — Lippenekzeme und Mundwässer, insbesondere „Odol"-Mundwasser. Allg. Med. Zentral-Zeitung. 1902. Nr. 62.

dieser Fälle, den ich zu Gesicht bekam, ganz ebenso ging, obgleich ich damals die Neisserschе Publikation schon kannte. Ich vermutete nämlich eine mehr akute, zum mindesten subakute, mit mehr entzündlichen Erscheinungen einhergehende Ekzemform, da ich an das Bild anderer artifizieller Dermatitiden dachte. In der Neisserschen Arbeit findet sich nur eine kurze Beschreibung; es ist die Rede von einem „squamösen Ekzem", Rötung, Schwellung, leichter Schuppung und starker Spannung der Lippenhaut.

In meinen Fällen handelte es sich nun um auffallend torpide, ganz chronische Ausschläge mit minimalen Entzündungs-Erscheinungen, wie die folgenden Krankengeschichten zeigen.

1. Fall. 8jähriges Mädchen leidet seit einem Jahr an einem sehr hartnäckigen und quälenden Ausschlag der Lippen und der Umgebung. Vielfache, auch spezialistische Behandlung ganz erfolglos. — Bei der nur einmaligen Besichtigung fand ich an den Lippen ein scharf begrenztes, sehr torpid aussehendes, leicht infiltriertes, gelbrötliches und nur ganz wenig schuppendes Ekzem an der Oberlippe, das sich nach der Gegend der Nasolabialfalte, in Gestalt einer deutlichen bogenförmigen Figur (mit der Konkavität nach oben) fortsetzte Diese eigenartige Form fiel mir so auf, daß ich mir eine Lokalisations-Skizze machte. (Mir scheint gerade diese eigenartige bogenförmige Figur — wie wir bald sehen werden — diagnostisch wichtig.) Das Kind klagt über starkes Brennen, besonders beim Sprechen und über Schmerzen bei der Nahrungsaufnahme. Verordnet wird eine 3%ige Thiolsalbe und warme Waschungen mit Boraxzusatz. Das Kind kam nicht wieder, dagegen erhielt ich von der Mutter der kleinen Patientin ein sehr höfliches Schreiben, daß der Ausschlag jetzt glücklicherweise abgeheilt sei, allerdings nicht infolge der Behandlung. Sie hätte nämlich vor einigen Wochen, durch einen Zufall, das bisher benutzte Mundwasser (Odol) fortgelassen, und sofort sei der Ausschlag abgeheilt. Sie erlaubte sich mir dies mitzuteilen, „damit ich auch anderen, gleich geplagten Menschenkindern mit dieser Erfahrung helfen könnte". (Ich hoffe vielleicht auch durch die Publikation dieses Falles dem Wunsche der Mutter entsprochen zu haben.)

2. Fall. 14jähriger Knabe. Seit Monaten trockener Ausschlag um den Mund herum, mit starkem Juckreiz An der Ober- und Unterlippe sehr trockenes, leicht schilferndes Ekzem mit minimalen entzündlichen Erscheinungen. Ganz auffallend ist wieder die Begrenzung, da sich von der Oberlippe der scharfbegrenzte Herd in Gestalt einer bogenförmigen Linie nach der Nasolabialfalte

fortsetzte (genau wie im Fall 1). Vielfache erfolglose Behandlung, sogar mit Chrysarobinsalbe. Die Anamnese ergibt, daß Odol als Mundwasser benutzt wurde. Nach Fortlassen desselben schnelle Heilung.

3. Fall. Mädchen von 16 Jahren leidet seit langer Zeit an chronischem Ausschlag der Oberlippe. Befund ganz ähnlich wie oben. Nach Aussetzen des Odols Abheilung und Rezidiv, als wieder der Versuch gemacht wurde, Odol zu benützen.

Im 4. Fall (den ich selbst nicht mehr beobachtete) erfuhr ich von der Mutter des Kindes, daß es sich um einen sehr hartnäckigen, monatelang bestehenden Ausschlag der Lippen handelte. Die Mutter kam spontan auf den richtigen Zusammenhang und erzählte, daß nach Fortlassen des Mundwassers der lästige Ausschlag von selbst heilte.

Meine sämtlichen Fälle von „Odol-Ekzemen" betrafen jugendliche Personen im Alter bis zu 16 Jahren. Ich weiß nicht, ob dies Zufall ist, oder ob tatsächlich die jugendliche Haut eine besondere Disposition zu dieser Erkrankung zeigt. Ich halte es für notwendig ausdrücklich darauf hinzuweisen, daß in allen meinen Fällen ein außerordentlich torpides, ganz und gar nicht frisch entzündliches Aussehen der Odol-Ausschläge vorlag. Dieser, so wenig an die sonstigen akuten artifiziellen Dermatitiden erinnernde chronische Charakter läßt vielleicht manchen, wie auch mich anfangs, gar nicht auf den Gedanken kommen, daß eine durch chemische Agentien hervorgerufene Dermatitis vorliegt. Es scheint sich aber — ganz ähnlich wie bei manchen Gewerbe-Ekzemen — weniger um eine ausgesprochene Idiosynkrasie zu handeln, als darum, daß ganz minimale Reizungen sich häufig wiederholen, um dann allmählich zu den chronischen „Odol-Ekzemen" (richtiger wäre Dermatitis) zu führen.[1]) Dafür spricht wohl auch die Tatsache, daß die Ausschläge (soweit ich eruieren konnte) nicht sofort nach dem Odol-Gebrauch einsetzen, sondern erst ganz allmählich auftreten. Sonst würde vielleicht auch von den Patienten oder ihren Angehörigen der richtige Zusammenhang leichter erkannt werden.

Schließlich will ich noch darauf hinweisen, daß das in den Krankengeschichten immer wiederkehrende Aussehen der

---

[1]) Anmerkung. Natürlich gehört in diesen Fällen doch eine besondere Empfindlichkeit der Haut gegenüber dem Odol (wohl den ätherischen Ölen, wie Neisser annimmt) dazu, da doch viele Tausende das Präparat ohne jede Reizung jahrelang vertragen.

Hautveränderung (oberflächliche, scharfbegrenzte, spröde, leicht schilfernde Herde von braun-rötlicher Verfärbung) vor allem aber die so eigenartige Begrenzung, in Gestalt einer bogenförmigen Linie, die nach der Nasolabialfalte aufsteigt, mir außerordentlich charakteristisch erschienen. Man wird wohl annehmen müssen, daß diese Fortsetzung in Gestalt einer Bogenlinie dadurch zu stande kommt, daß der Rand des zur Spülung benützten Glases eben immer wieder an jene Stelle Odol-Partikelchen bringt.

Alles in allem sind die Merkmale des Odol-Ausschlages so charakteristisch, daß das klinische Bild selbst die Diagnose ermöglichen, zum mindesten auf die richtige Ätiologie hinweisen dürfte. Es schien mir wünschenswert, diese Einzelheiten anzuführen, weil diese Fälle — wenn auch relativ selten im Vergleich zur ungemein häufigen Verwendung des Odols — doch bisweilen in der Praxis vorkommen und auch nach Bekanntwerden der Neisserschen Publikation von den Ärzten nicht immer richtig gedeutet werden.

Psoriasis vulgaris der Mundschleimhaut.

Zur Frage der Psoriasis vulgaris auf Schleimhäuten kann ich mich auf Grund meines eigenen Materials nur im negativen Sinne äußern. Ich habe bisher weder Veränderungen der Mundschleimhaut gesehen, die ich als direkte Lokalisation der Dermatose ansehen konnte, noch auch gefunden, daß Patienten mit Schuppenflechte, auffallend häufig eine Leukoplakia buccalis bekommen. Das erstgenannte Vorkommnis scheint nach den Angaben in der Literatur außerordentlich selten zu sein. Manche Autoren bestreiten ja auch heute noch, daß die bisher publizierten Fälle überzeugend sind. Ich glaube aber doch, daß einige Beobachtungen, namentlich mit direktem Übergreifen der Psoriasisherde von der Lippe auf die Mundschleimhaut (wie in dem bekannten Falle von Kuznitzky)[1]) nicht gut anders gedeutet werden können.

Was die zweite, ebenfalls schwierige Frage des Zusammenhanges der Schuppenflechte mit der Leuko-

[1]) Kuznitzky. Ätiologie und Pathogenese der Psoriasis. Arch. f. Derm. 1897. Bd. XXXVIII.

plakie betrifft, habe ich — wenigstens in den letzten Jahren — alle meine Fälle von Schuppenflechte (namentlich die sehr ausgedehnten) auf eine Mundschleimhautanomalie untersucht und ebenso bei Patienten mit Leukoplakie immer nach Psoriasis gefahndet. Ich konnte aber keine irgendwie auffallende Koinzidenz finden, wie sie bekanntlich Joseph[1]) und Lissauer[2]) an ihrem Material feststellten. Ich möchte doch glauben, daß bei so häufigen Erkrankungen, wie es Leukoplakie und Psoriasis sind, ein zufälliges Zusammentreffen gar nicht so selten sein wird. Wahrscheinlich wird auch die Verschiedenheit des Krankenmaterials eine Rolle spielen, und schließlich ist zu berücksichtigen, daß derjenige, der besonders auf der Suche nach dem Zusammenhang ist, bisweilen durch Entdeckung einer vielleicht unbeachteten Leukoplakie bei einem wegen Psoriasis kommenden Patienten und ebenso umgekehrt eine relativ große Anzahl von Fällen mit einem derartigen Zusammentreffen wird finden können. Unter meinen schon erwähnten Patienten mit Leukoplakia buccalis (34) fand ich nur 2mal gleichzeitig Psoriasis.

Rezidivierende Lippenschwellungen (Quinckesches Ödem).

Urticariaähnliche Eruptionen der Mundschleimhaut habe ich mehrfach beobachtet, am häufigsten an den Lippen in der Form des Quinckeschen Ödems. Es fiel mir in manchen Fällen auf, daß nach gehäuften Rückfällen die Schwellung sich nicht ganz zurückbildete, sondern in Gestalt einer dauernden derben Verdickung bestehen blieb und daß dann bei erneuten akuten Schüben plötzliche Zunahme der Schwellung sich einstellte. In einem dieser Fälle handelte es sich um eine Patientin mit Morbus Basedowii; sie litt gleichzeitig an sehr ausgesprochenen vasomotorischen Störungen, wie aufsteigendem Hitzegefühl und quälendem Brennen in den Händen.

---

[1]) Joseph. Der Zusammenhang von Mundhöhlenerkrankungen mit Dermatosen. Zeitschrift f. ärztl. Fortbildung. 1904. Nr. 10 und 12.
— Die Leukoplakie der Mundhöhle. Deutsche med. Wochenschrift. 1906. Nr. 34.

[2]) Lissauer. Über das Verhältnis von Leukoplakia oris und Psoriasis vulgaris. Deutsch. med. Woch. 1899. Nr. 31.

In einer anderen Beobachtung von jahrelang rezidivierendem Ödem der Lippe, mit gleichfalls stabil bleibender Verdickung auch in den Intervallen war der therapeutische Erfolg bemerkenswert. — Die sehr störende Erkrankung betraf eine hochgradig neurasthenische Patientin. Alle bisherigen Behandlungs-Methoden allgemeiner und lokaler Art versagten, bis nach einer von einem Kollegen vorgenommenen Skarifikation des Septum nasi die Schwellungen plötzlich definitiv fortblieben.

Eigentümliche Entzündung der Lippen- und Mund-Schleimhaut bei Pseudoleukämie.

Zum Schluß habe ich noch über eine sehr merkwürdige und — wie ich glaube — bisher nicht beschriebene Schleimhautveränderung als Beginn einer pseudoleukämischen Dermatose zu berichten. Aus der Krankengeschichte des Falles ist folgendes mitzuteilen:

O. K., 62jähriger Kaufmann. Früher stets gesund; vor etwa zwei Jahren begann eine Vergrößerung zahlreicher Drüsen, besonders am Hals und in der Leistengegend ohne irgend eine Schmerzempfindung. Gleichzeitig stellten sich blasses Aussehen, Mattigkeit, bisweilen auch Ohnmachtsanfälle ein. Keine Lues-Anamnese. — Im April 1905 entstand im Verlauf von etwa 10 Tagen eine starke Anschwellung der Oberlippe mit einer wie abgekratzt erscheinenden offenen Stelle, ganz schmerzlos.

Status: Die Oberlippe ist rechts von der Medianlinie sehr stark, mehr als um das Doppelte geschwollen; auf der Höhe der Geschwulst befindet sich eine etwa pfenniggroße, schwarzgelblich eingelagerte Kruste; in ihrer Umgebung ist die Schleimhaut leicht abgehoben und zeigt da und dort kleine gebliche Beläge. Die zentrale krustige Partie erscheint derb infiltriert, während die übrige geschwollene Lippenpartie nur ein oberflächliches Infiltrat aufweist und im ganzen eine mehr elastische Konsistenz zeigt. An der linken Wange vereinzelte gelbe Pustelchen, in der Nähe des rechten Mundwinkels ein plateauartiges erhabenes entzündliches Infiltrat. Im Verlauf der nächsten Woche nehmen die Erscheinungen noch zu, die krustösen Beläge vermehrten sich, auch die Unterlippe schwoll und zeigte Erosionen mit gelblichem Sekret. An der Zunge ein oberflächliches, nicht charakteristisches Ulcus; im Gesicht zahlreiche, wie kleine Akne-Pusteln aussehende Effloreszenzen, am Kopf viele krustöse Stellen. Zu meinem Erstaunen verursachten die geschilderten außerordentlich starken Veränderungen der Lippen gar

keine Beschwerden; nicht einmal Druckempfindlichkeit bestand. Unter indifferenter Behandlung mit feuchten Umschlägen und Salben, bildete sich die Lippen-Affektion zurück, während allmählich neue Haut-Eruptionen von eigenartigem Aussehen sich entwickelten. Am Hals traten urtikarielle und erythematöse Stellen auf, rötlich und deutlich erhaben. An den Armen, besonders an der Streckseite sehr zahlreiche, wie frische Prurigo - Eruptionen aussehende Knötchen mit deutlicher Schwellung. Daneben wieder kleine borkige Einlagerungen zum Teil wie entzündliche Kratzeffekte aussehend. An den Streckseiten der Beine ganz ähnliche Erscheinungen, besonders viele krustöse Herdchen und daneben urtikariell erythematöse Stellen. Am Stamm finden sich nur vereinzelte, vesikulöse Herdchen in einem entzündlich geröteten Gebiet ohne charakteristisches Aussehen.

Die übrige Untersuchung des Körpers zeigt eine außerordentlich starke Schwellung der Lymphdrüsen, besonders Inguinal-, Zervikal-, Nuchal- und Axillardrüsen. Sie stellen sehr große und derbe, auf den ersten Blick auffallende Pakete dar. Die Milz ist sehr groß und hart, den Rippenrand um 2—3 Fingerbreite überragend, auch die Leber ist vergrößert und auffallend derb. Der Patient wird durch einen außerordentlich starken Juckreiz belästigt und der Nachtruhe vollständig beraubt. Die Untersuchungen des Blutes ergaben zuerst gar keine Abweichungen von der Norm. In den späteren Krankheitsstadien, als das Allgemeinbefinden schon sehr schlecht war, war folgender Blutbefund, (den ich der Liebenswürdigkeit von Herrn Kollegen Pollak verdanke) zu konstatieren. 28—35.000 Leukocyten, Hämoglobingehalt 100—110, Erytrocyten 3850000. Morphologisch: Keine kernhaltigen roten Blutkörperchen, keine Myelocyten. Im ganzen Vermehrung der Lymphocyten, auch der polynukleären Leukocyten; Mast- und eosinophile Zellen nicht zu finden. — Im weiteren Verlauf gelang es durch die lokale Therapie der Haut (Bromokollsalben, Schüttelmixturen mit Thiol und Liquor carbonis detergens) den Juckreiz zu mildern und zeitweise die Hauteruptionen zum Rückgang zu bringen. Freilich traten dazwischen wieder neue pruriginöse Herde, lichenoide Eruptionen und erhabene urtikariell-erythematöse Flecke auf, manche hellrot, manche wieder blaßporzellanartig, infolge der starken serösen Transsudation von derber Konsistenz. Die abheilenden Stellen hinterließen meist rundliche braune Pigmentflecke, zum Teil auch atrophische, nur wenig pigmentierte Einsenkungen.

Trotz Arsen-Therapie nahm die Milz- und Drüsenschwellung zu (in der Cruralgegend große Pakete von weicher Konsistenz). Eine linksseitige Facialislähmung trat auf. Nach einem halben Jahre erfolgte unter allgemeinen Schwächeerscheinungen der Exitus letalis.

Schon bei der ersten Besichtigung hatte ich sofort den Eindruck, daß ein ganz ungewöhnliches Krankheitsbild, das sich unter die bekannten nicht unterbringen ließ, vorlag. Ich dachte

zuerst wohl an eine furunkulöse Entzündung, mußte aber natürlich von dieser Annahme bald wieder abgehen, da hierzu die Erscheinungen zu wenig entzündlich waren und die Erkrankung auch ganz schmerzlos — selbst bei stärkerem Druck auf die am meisten geschwollenen Partien — verlief.

Bei dem auffallenden Bild zog ich auch — wie man ja bei ganz atypischen Veränderungen der Haut und Schleimhaut immer tun wird — ein Arznei-Exanthem in Erwägung, vor allem einen Jod- oder Brom-Ausschlag. Indessen ließ sich bald mit Bestimmtheit ausschließen, daß irgend ein Medikament innerlich genommen worden war. Auch an Lues wurde zuerst gedacht, und der den Fall mitbehandelnde Kollege war besonders geneigt diese Diagnose zu stellen, nachdem auch am übrigen Körper ein Exanthem aufgetreten war. Wenn auch eine gewisse Ähnlichkeit mit einem Primäraffekt der Lippe (starke Schwellung) bestand, so sprach doch wieder die schnelle Entwicklung und das Auftreten neuer Eruptionen in der Umgebung sehr bald dagegen; vor allem ließ das sich anschließende Exanthem und die vollständige Abheilung der Lippen-Erkrankung unter indifferenter Behandlung die Annahme einer primären oder sekundären Lues vollständig ausscheiden. Eine gummöse Affektion kam noch viel weniger in Betracht, schon mit Rücksicht auf die hierfür viel zu starken Entzündungs-Erscheinungen und das Auftreten zahlreicher krustöser und pustulöser Stellen in der Umgebung der Lippen.

Nachdem also für einen zufällig zu der Leukämie hinzugekommenen andersartigen Prozeß keinerlei Anhaltspunkte zu finden waren, lag es natürlich nahe, die ganz eigenartigen Veränderungen als eine Teilerscheinung der Allgemein-Erkrankung zu deuten, wofür in der Tat bei weiterer Überlegung vieles spricht. Es ist ja bekannt, daß gerade an den Lippen und auch sonst an der Schleimhaut bei Leukämie und Pseudoleukämie starke Schwellungen, auch eine Neigung zu Zerfallserscheinungen vorkommen. Davon ist schon die Rede im ersten, von Arning[1]) publizierten Falle einer pseudoleukämischen Hauterkrankung; auch Pinkus[2]) erwähnt in einem seiner Fälle Schwellungszustände an den Lippen, mit Rhagaden und oberflächlicher Ulzerationsbildung, und erst kürzlich hat Jacobsohn[3]) Ödem und entzündliche Vorgänge auf der Mund-

[1]) Arning. Pseudoleukämie mit multiplen Haut-, Schleimhaut- und Muskeltumoren. (II. und III. Kongreß der deutsch. dermatolog. Gesellschaft 1890/91.)

[2]) Pinkus. Über die Hautveränderungen bei lymphatischer Leukämie und Pseudoleukämie. Arch. f. Derm. u. Syph. 1899. Bd. L. Heft 1.

[3]) Jacobsohn. Demonstration in der Berliner dermatolog. Gesellschaft. Mai 1902. (Ref. im Arch. f. Derm. 1902.)

schleimhaut bei einer Pseudoleukämie gesehen. In allen diesen und ähnlichen Fällen aber handelt es sich um torpid verlaufende Ödeme, die allmählich nur — ähnlich wie ein langsam wachsender Tumor — sich entwickelten und keine so auffälligen Oberflächenveränderungen zeigten. In unserem Falle dagegen lagen doch ganz andere — wie ich meine — recht ungewöhnliche und auffallende Erscheinungen vor. Auf der Basis einer sich in wenigen Tagen rapid entwickelnden Schleimhaut-Schwellung entstehen gleichzeitig an verschiedenen Stellen Ulzerationen, krustöse Einlagerungen, gelbliche Beläge. Zuerst nur an der Unterlippe, bald aber auch auf Wangen-Schleimhaut und Zunge — kurz Erscheinungen, wie sie bei einer pseudoleukämischen Erkrankung meines Wissens nicht beobachtet wurden. Auch Herr Kollege Felix Pinkus, dem ich von dem Falle Mitteilung machte, war so freundlich mir mitzuteilen, daß ihm gleichfalls eine derartige Schleimhautveränderung bei Pseudoleukämie nicht bekannt wäre.[1])

Meine Auffassung geht nun dahin, daß das Primäre wohl eine lymphatische Schwellung war, daß dann auf einem serös imbibierten Terrain Effloreszenzen sich lokalisierten, die ein Analogon zu der erst später sich am Körper weiter verbreitenden Dermatose waren. Auch auf der Haut fanden wir ja krustöse Auflagerungen, oberflächliche Nekrosen, urtikarielle und ödematöse Schwellungen. Für diese Zusammengehörigkeit spricht natürlich ganz besonders noch der oben berichtete klinische Verlauf, die Tatsache, daß die Munderscheinungen zeitlich wie räumlich sich ganz allmählich zu der allgemeinen pseudoleukämischen Dermatose propagierten.

Bemerkenswert ist noch, daß die auffallenden und unter geradezu bedrohlichen Erscheinungen auftretenden Schleimhaut-Eruptionen frühzeitig auftraten, wochenlang den allgemeinen Hautveränderungen vorausgingen und daß sie — unter ganz indifferenter Therapie — in kurzer Zeit vollständig abheilten.

---

[1]) Es fehlte übrigens eine diffuse Stomatitis, wie sie bei akuten Leukämiefällen vorkommt und auch von Kraus (Erkrankungen der Mundhöhle in Nothnagels Handbuch der speziellen Pathologie und Therapie, Bd. XV) erwähnt wird.

Während diese Festschrift gedruckt wurde, ist **Dr. Putzler, Danzig,** gestorben. Diese Blätter enthalten seine letzte Arbeit, die er auf meine dringende Bitte, obgleich er schon krank war, zusammenstellte, um auch seinen Teil zu der Ehrung seines alten Lehrers beizutragen.

Dr. Putzler war 1893—95 Assistent bei **Neisser.** 1895 ließ er sich in Danzig nieder und erwarb hier bald einen großen Klientenkreis. Dem unermüdlichen und treuen Manne, welcher seinen Kranken neben einem großen Können immer auch ein warmherziges Empfinden entgegenbrachte, bewahren, wie ich mich selbst in Danzig überzeugte, dankbare Freunde und Patienten aus allen Ständen ein treues Gedenken. Auch im Kreise seiner Fachgenossen wird ihm ein solches, mit tiefer Trauer über sein frühes Scheiden, bewahrt bleiben.

Breslau, April 1907.

Harttung.

An unsere Leser!

Aus technischen Gründen können die nachbenannten, für die **Festschrift Neisser** bestimmten Arbeiten:

Erfahrungen über die Behandlung von Störungen des Nervensystems auf syphilitischer Grundlage. Von Harttung, Primärarzt der dermatologischen Abteilung am Allerheiligen-Hospital zu Breslau und Otfrid Foerster, Privatdozent an der Universität in Breslau,

Syphilidologische Beiträge. Von J. Jadassohn in Bern,

Verzeichnis der Arbeiten, die in den Jahren 1882 bis 1907 aus der Breslauer dermatologischen Klinik unter der Leitung Neissers hervorgegangen sind,

im LXXXV. Bande nicht mehr untergebracht werden, sie müssen ebenso wie das Sach- und Namenregister der Bände LXXXI—LXXXV dieses Archivs für das erste Heft des LXXXVI. Bandes zurückgestellt werden.

Prag, Ende April 1907.

Die Redaktion.

41B
776+

3 2044 081 515 280